

# FUNKCIONALNA REHABILITACIJA NAKON RUPTURE AHILOVE TETIVE KOD SPORTAŠA

---

**Blažević, Goran**

**Master's thesis / Diplomski rad**

**2020**

*Degree Grantor / Ustanova koja je dodijelila akademski / stručni stupanj:* **University of Zagreb, Faculty of Kinesiology / Sveučilište u Zagrebu, Kineziološki fakultet**

*Permanent link / Trajna poveznica:* <https://um.nsk.hr/um:nbn:hr:117:278484>

*Rights / Prava:* [Attribution-NonCommercial 4.0 International/Imenovanje-Nekomercijalno 4.0 međunarodna](#)

*Download date / Datum preuzimanja:* **2025-02-07**



*Repository / Repozitorij:*

[Repository of Faculty of Kinesiology, University of Zagreb - KIFoREP](#)



**SVEUČILIŠTE U ZAGREBU**  
**KINEZIOLOŠKI FAKULTET**

(studij za stjecanje akademskog naziva: magistar kineziologije)

**Goran Blažević**

**Funkcionalna rehabilitacija nakon rupture**  
**Ahilove tetive kod sportaša**

diplomski rad

**Mentor: doc. dr. sc. Tatjana Trošt Bobić**

Zagreb, kolovoz, 2020.

Ovim potpisima se potvrđuje da je ovo završena verzija diplomskog rada koja je obranjena pred Povjerenstvom, s unesenim korekcijama koje je Povjerenstvo zahtijevalo na obrani te da je ova tiskana verzija istovjetna elektroničkoj verziji predanoj u Knjižnici.

Mentor:

---

doc. dr. sc. Tatjana Trošt Bobić

Student:

---

Goran Blažević

## **FUNKCIONALNA REHABILITACIJA NAKON RUPTURE AHILOVE TETIVE KOD SPORTAŠA**

### **Sažetak**

Ozljede Ahilove tetive veoma su česta pojava, kako kod sportaša tako i u svakodnevnom životu opće populacije. U ovom će se radu najprije anatomski i biomehanički opisati struktura i svojstva područja koja okružuju tetivu, ali i nju samu. Također, vrlo je bitno naglasiti da postoje dva osnovna tipa ozljeda koje se mogu javiti prilikom oštećenja Ahilove tetive, a ona podrazumijevaju tendinopatije i rupture. Nakon uspostavljanja kvalitetne dijagnoze slijedi odabir odgovarajuće metode njezinog liječenja. Pri tome, temeljne metode koje se u tu svrhu mogu koristiti jesu operacijske i neoperacijske. Iako odabrana metoda liječenja Ahilove tetive eliminira nastalu ozljedu, nužno je provesti optimalan protokol rehabilitacije kako bi se spriječila pojava recidiva.

**Ključne riječi:** tendinopatija, ozljeda tetive, potkoljenica, rehabilitacija

## **FUNCTIONAL REHABILITATION AFTER ACHILLES TENDON RUPTURE IN ATHLETES**

### **Abstract**

Achilles tendon injuries are very frequent not only in athletes but also in those the general population. Through this thesis, first anatomically and biomechanically structure and properties of the tendon as well as the area surrounding it will be described. Furthermore, it is essential to emphasize the existence of two basic types of injuries, tendinopathy and rupture, which can occur due to damaged Achilles tendon. After establishing an accurate diagnosis, the appropriate method of its treatment is selected. Basic methods that can be used for this purpose are surgical and non-surgical. Even though the chosen method of treatment eliminates the injury, it is necessary to implement an optimal rehabilitation protocol to prevent its recurrence.

**Key words:** tendinopathy, tendon injury, lower leg, rehabilitation

## Sadržaj

1. Uvod.....	1
2. Anatomija i biomehanika Ahilove tetive .....	5
2.1. Anatomija Ahilove tetive .....	5
2.2. Biomehanička svojstva Ahilove tetive.....	8
3. Oštećenja Ahilove tetive .....	12
3.1. Tendinopatija Ahilove tetive.....	13
3.2. Ruptura Ahilove tetive .....	17
4. Liječenje i rehabilitacija ozljeda Ahilove tetive.....	19
4.1. Liječenje tendinopatija .....	19
4.2. Liječenje rupture Ahilove tetive .....	21
4.2.1. Metode operativnih zahvata .....	21
4.2.2. Neoperativne metode .....	23
4.3. Proces rehabilitacije nakon rupture Ahilove tetive .....	24
4.3.1. Modeli rehabilitacije .....	24
4.3.2. Protokoli rehabilitacije.....	25
5. Funkcionalna faza rehabilitacije Ahilove tetive.....	31
6. Specifičnosti faza funkcionalne rehabilitacije nakon rupture Ahilove tetive .....	35
7. Zaključak.....	38
8. Literatura .....	39
9. Prilozi .....	43
9.1. Popis slika .....	43
9.2. Popis tablica .....	44

## 1. Uvod

Najveća i najčvršća tetiva ljudskog tijela dijeli ime sa junakom grčkih mitologija, Ahilejom. Ironija samog naziva leži u činjenici da je upravo ona istovremeno bila njegova najslabija točka. Danas, izraz „Ahilova peta“ kolokvijalno se koristi prilikom isticanja najvećih slabosti pojedinaca, bilo fizičkih ili mentalnih.

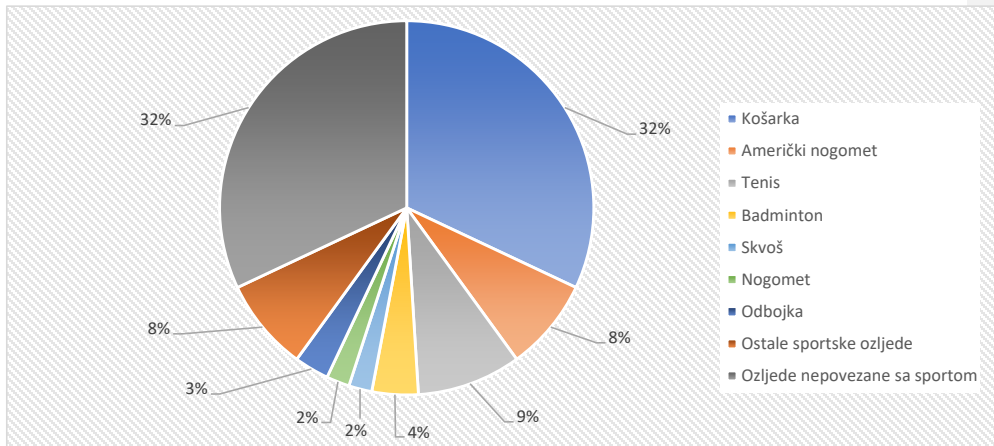
Ahilova tetiva (lat. *tendo achilis*) spaja troglavi mišić potkoljenice (lat. *m. triceps surae*) na donji dio stražnje strane petne kosti (lat. *calcaneus*). Troglavi mišić potkoljenice čine dvije glave trbušastog mišića lista (lat. *gastrocnemius*) te troglavi gnjatni mišić (lat. *soleus*) koji ujedno daju oblik Ahilovoj tetivi. Zajednička uloga spomenutih mišića i tetive je omogućavanje čovjekovog kretanja te izvođenje jednostavnog pokreta podizanja na prste. Osim navedenog, omogućavaju i pokrete kao što su plantarna fleksija, inverzija, fleksija koljena, kontroliranje pokreta skočnog zgloba te sudjeluju u svim oblicima ljudskog kretanja kao što su hodanje, trčanje i skakanje.

Iako se Ahilova tetiva smatra najjačom tetivom u ljudskome tijelu, ona je kao i svaka druga tetiva podložna rupturama i upalama. Ganestam i suradnici su u periodu od 1994.-2013.godine proveli istraživanje o učestalosti pojave rupture Ahilove tetive na temelju 33 160 pacijenata. Zaključak spomenutog istraživanja upućuje na povećani trend rasta ruptura kod osoba starijih od 50 godina te istovremenog smanjenog broja tretiranja iste ozljede operativnim zahvatima (Ganestam i suradnici, 2016.). Također, u razdoblju od 1979.-2011. godine u bolnici grada Oulo u Finskoj, Lantto i suradnici proveli su istraživanje kojim su pratili tijek oporavka pacijenata sa rupturom Ahilove tetive s obzirom na primjenu operativnog ili neoperativnog tretmana. Zaključak istraživanja govori da je učestalost ozljede na 100 000 osoba/godina porasla s 2.1 na 21.5 u svim dobnim skupinama. Drugim riječima, na uzorku od 100 000 ljudi u prvim godinama istraživanja otprilike su samo dva čovjeka doživjela rupturu Ahilove tetive, dok se ta brojka u posljednjim godinama skoro pa udeseterostručila (Lantto i suradnici, 2014.).

Veliki je broj ozljeda koje su povezane uz Ahilovu tetivu i okolna tkiva. U tom kontekstu, pod ozljede okolnih tkiva podrazumijevaju se burzitis i paritendonitis, dok tendinopatija te potpuna i parcijalna ruptura djeluju direktno na Ahilovu tetivu. Tendinopatija predstavlja široki spektar poremećaja strukture i fiziologije tetive koji su praćeni bolnošću zahvaćenog područja te njegovom smanjenom funkcionalnošću. Smatra se da se u pozadini potpunog ili parcijalnog puknuća Ahilove tetive odvijao neki degenerativni proces te da su za pojavu istog od velike važnosti genetski

čimbenici. Iako su spomenute ozljede i stanja učestalija kod aktivnih sportaša, također su prisutne kod osoba sa sjedilačkim načinom života (Raleigh, S. i Collins, M., 2012.).

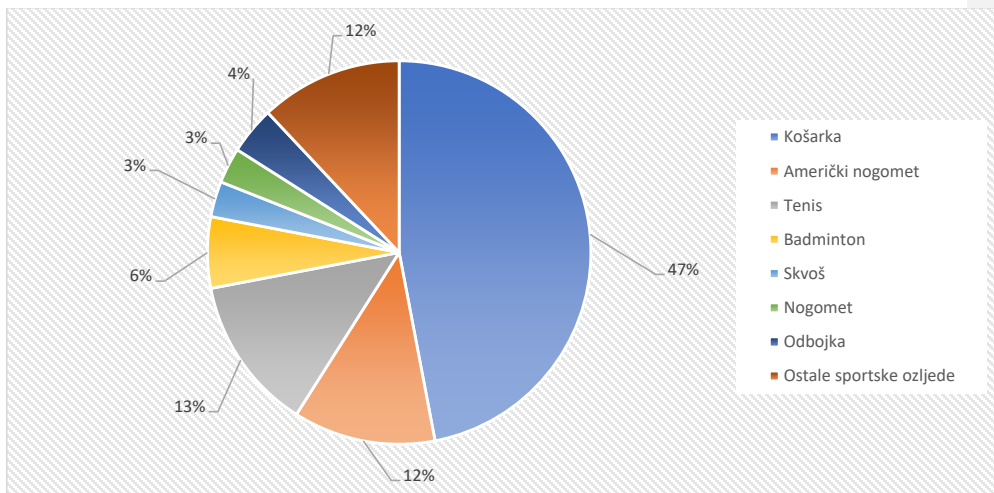
Švedski stručnjaci, Huttunen i suradnici, u svom istraživanju zaključili su da je pojavnost rupture Ahilove tetive četiri puta veća kod osoba muškog spola. Egger i Berkowitz su u svom istraživanju (2017.) došli do podatka da je pojava rupture Ahilove tetive najčešća kod zdravih, aktivnih muškaraca u rasponu godina između 37 i 43,5. Od sveukupnog broja ozljeda Ahilove tetive manji dio se odnosi na profesionalne sportaše. Većina rekreativaca uspijeva se vratiti na prijašnju razinu bavljenja sportskim aktivnostima, dok s druge strane profesionalcima prijeti puno teži i duži vremenski period oporavka. Primjera radi, korisni su rezultati istraživanja provedeni u razdoblju od 1988.-2011. godine na NBA igračima koji su doživjeli spomenutu ozljedu. Rezultati pokazuju da se 7 od 18 igrača koji su prošli operacijsko liječenje nikada nije ponovno bavilo profesionalnim sportom. S druge strane, iako je ostatak ostvario povratak, isti je bio popraćen značajanim padom u kvaliteti izvedbe i vremenu provedenom u igri (Amin i suradnici, 2013.). Kvist, M. u svom istraživanju (1994.) iznosi podatak da je nakon operacije 70 do 90% sportaša imalo uspješan povratak svojim sportskim aktivnostima nakon ozljede Ahilove tetive. Također, zaključio je da sportovi u kojima je trčanje dominantan oblik kretanja imaju veću učestalost pojave spomenute ozljede. U istom istraživanju spominje se podatak da je 75% od ukupnog broja potpunih i parcijalnih ruptura Ahilove tetive bilo kod osoba koje se bave sportovima za koje su karakteristične eksplozivne kretnje poput skokova i sprinteva. Statistička analiza koju je proveo Raikin (2014.) prikazuje sistematski prikaz poznatih mehanizama ruptur te ozljeda Ahilove tetive prema pojedinom sportu. Navedeno istraživanje podrazumijeva samo područje SAD-a. Slika 1 prikazuje mehanizam ruptur Ahilove tetive ovisno o tome je li ona nastala prilikom bavljenja određenom sportskom aktivnošću ili uslijed aktivnosti koje nisu povezane sa sportom. Izraženo u postocima, 32% ozljeda odnosi se na aktivnosti koje ne uključuju sport, dok se ostatak od 68% odnosi na suprotno. S druge strane, Slika 2 daje uvid u sportove koji imaju najveću učestalost pojave ozljeda Ahilove tetive. Točnije, na prvom mjestu nalazi se košarka sa udjelom od 47%, slijedi tenis sa 13% te nogomet sa 12%.



Slika 1. Mehanizam rupture Ahilove tetive

Izvor: Ler Magazine, Epidemiology of Achilles tendon rupture in the US, 2014. dostupno na:

<https://lermagazine.com/article/epidemiology-of-achilles-tendon-rupture-in-the-us>



Slika 2. Ozljede Ahilove tetive povezane sa sportom

Izvor: Ler Magazine, Epidemiology of Achilles tendon rupture in the US, 2014. dostupno na:

<https://lermagazine.com/article/epidemiology-of-achilles-tendon-rupture-in-the-us>



Ozljede su sastavni dio sporta i svakodnevnice te postoje brojni načini njihova nastanka. Pri tome se razlikuju one nastale pod utjecajem vanjskog faktora (predmet, objekt, igrač i slično) te one gdje takav utjecaj izostaje (skok, doskok, rotacija i slično). Uz navedeno, uzroci nastanka ozljede mogu biti podloga odnosno mediji na kojima se odvija sportska aktivnost (parket, beton, trava, led, pijesak i drugi) te pojedine karakteristike samih sportaša (morfološka obilježja, motoričke i funkcionalne sposobnosti, itd.).

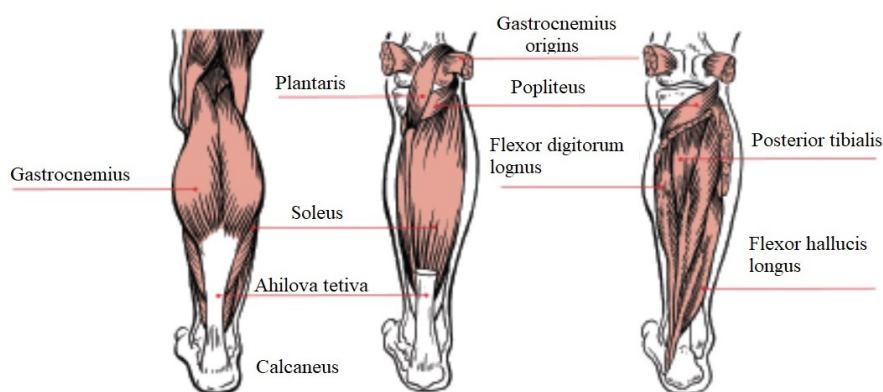
Konkretno, ozljede Ahilove tetive nastaju radi neizravnog djelovanja sile na zglob gležnja. One mogu nastati trenutnim djelovanjem sile većeg iznosa ili kontinuiranom akumulacijom manjih sila. Sukladno tome razlikuju se dva osnovna tipa ozljeda Ahilove tetive i tkiva kojima je okružena. Kao prva, ističe se upala tetive ili njenog hvatišta koja se pojavljuje na spoju tetive sa petnom kosti. Ona nastaje dugotrajnim izlaganjem silama koje djeluju pod neprikladnim kutevima prilikom čega dolazi do prenaprezanja što uzrokuje povećanje broja mikrotrauma. Određen broj prenaprezanja dovodi do upalnog procesa koji se odvija na sredini tetive ili na njezinom hvatištu za petnu kost. Kod nastanka upalnog procesa bol se osjeća prilikom bavljenja raznim sportskim ili drugim aktivnostima te neposredno nakon završetka istih. Kod uznapredovalih, odnosno kroničnih upala, tetiva postaje puno osjetljivija na dodir te je osjećaj boli konstantan, kontinuiran. Drugi tip ozljede je puknuće Ahilove tetive koje može biti parcijalno ili potpuno. Ono nastaje zbog snažnog napinjanja tetive koja se već ionako nalazi u stanju prekomjerne tenzije. U najvećem broju slučajeva, ruptura se događa kod eksplozivnih te visoko intenzivnih tjelesnih aktivnosti. Naprimjer, prilikom doskoka gdje se većom silom preko zgloba gležnja stavlja opterećenje na tetivu ili prilikom izvođenja pokreta koji nije uvjetovan nekom vanjskom silom (kod nenamjernog proklizavanja ili raznih padova) što uzrokuje privlačenje stopala prema sebi (dorzalna fleksija) te stavlja tetivu pod preveliku tenziju nakon čega slijedi puknuće.

Cilj ovog rada je analiza procesa rehabilitacije koji započinje samim nastankom rupture Ahilove tetive pa sve do potpunog oporavka te povratka uobičajnom bavljenju sportskom aktivnošću. U prvom dijelu rada provedena je analiza mogućih ozljeda Ahilove tetive te su potom sistematski prikazane metode liječenja istih. Zbog kompleksnosti same ozljede veliki broj autora propisuje vlastiti protokol za provedbu procesa rehabilitacije. Budući da svaki protokol ima svoje specifičnosti, cilj je detaljno istražiti dostupne protokole te izrada vlastitog prijedloga efikasnog protokola za tretiranje ozljede spomenute u naslovu.

## 2. Anatomija i biomehanika Ahilove tetive

### 2.1. Anatomija Ahilove tetive

Složeni zglob između potkoljenice i stopala naziva se gležanj. On omogućava upravljanje stopalom pomoću tetiva mišića potkoljenice koje se preko njega protežu. Razlikujemo tri skupine mišića potkoljenice, a to su prednja, stražnja i lateralna. Mišići prednje strane potkoljenice zaduženi su za pokret pregibanja stopala te pružanja nožnih prstiju. Nadalje, stražnja strana mišića potkoljenice podijeljena je na površinski i dubinski sloj mišića. Najvažniji pokret za koji su oni zaduženi, s obzirom na našu temu, je podizanje na prste. U konačnici, posljednja grupacija mišića potkoljenice jesu lateralni. Njihova glavna funkcija je opružanje stopala (Bajek i suradnici, 2007.). Detaljnija podjela mišića prikazana je Slikom 3.



Slika 3. Anatomija potkoljenice

Izvor: *Functional Anatomy Series: The Lower Leg and Foot*, 2019. dostupno na:

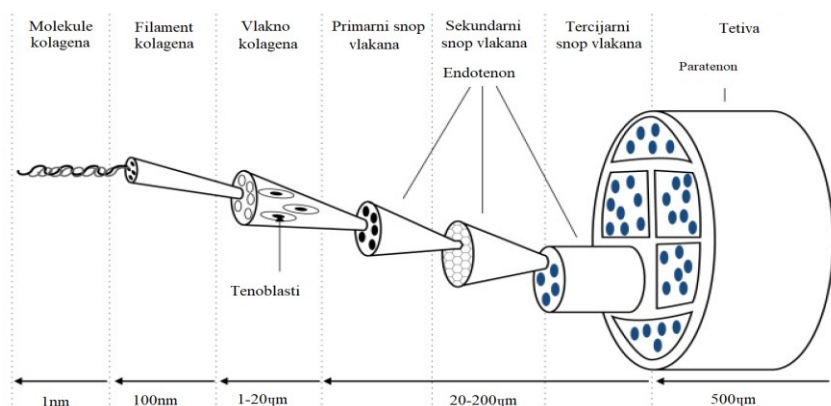
<https://www.acefitness.org/education-and-resources/professional/prosource/august-2016/6012/functional-anatomy-series-the-lower-leg-and-foot>

Tetive su građene od fibroznog vezivnog tkiva te im je osnovna zadaća da povezuju mišiće sa kostima. Ahilova tetiva je puna elastična struktura koja se proteže od središnjeg dijela regije lista (lat. *regio cruris posterior*) te se veže za stražnju stranu petne kosti (lat. *calcaneus*). Mišići koji se vežu za spomenutu tetivu su *m. soleus* i dvije glave *m. gastrocnemius*. Oni zajedno čine troglavi mišić potkoljenice koji je snažniji od svih ostalih mišića potkoljenice zajedno. *M. gastrocnemius* se sastoji od dvije glave, medijalne i lateralne. Medijalna glava je veća i duža te

polazi iznad medijalnog epikondila poplitealne strane bedrene kosti za razliku od lateralne koja polazi iznad njezinog lateralnog dijela. S druge strane, *m. soleus* je puno širi te u odnosu na *m. gastrocnemius* dublje smješten mišić. Njegov početak, odnosno polazište je potpuno smješteno ispod koljena te uključuje glavu te proksimalnu četvrtinu stražnjeg dijela fibule i medijalni rub tibije. Sloj gustog vezivnog tkiva nalazi se između spomenuta dva mišića dok se sa stražnje strane *m. soleus* nalazi aponeuroza koja uvelike sudjeluje u građi Ahilove tetive (Dayton, 2017.).

S obzirom na kontrakciju mišića, tetiva je odgovorna za usmjeravanje pokreta, prijenos sile koja je nastala kao uzrok mišićne tenzije te služi kao zaštita mišića od utjecaja vanjskih faktora. Kada je zdrava, Ahilova tetiva poprima sjajnu bijelu boju i vlaknastu teksturu (Sharma, Maffull, 2006.). Glavne skupine tkiva koje izgrađuju Ahilovu tetivu su hipocelularna, hipovaskularna i hiponeuralna. Histološki gledano, tetivu čine tenociti i tenoblasti koji su zajedno sa endotelnim stanicama i hondrocitima dio međustanične tvari. Što se tiče njihove strukture, tenoblasti poprimaju vretenasti oblik, dok su tenociti duguljaste stanice. Oni čine 90 do 95% ukupnog sastava tetive, dok se ostatak odnosi na kolagen i elastin.

Kolagen je odgovoran za sjajnu bijelu boju tetiva kao što je prethodno spomenuto, dok elastin utječe na svojstvo rastezljivosti tetive. Kolagen tipa I je najzastupljeniji u građi Ahilove tetive kao i u ostalim tetivama te čini 90% ukupnog kolagena. Ostatak se odnosi na kolagen tipa III i V. Kolagena vlakna se formiraju u snopove (primarni snopovi) te se nakon toga oni formiraju u veće snopove (sekundarni i tercijarni). Snopove obavija endotenonom koji je po strukturi rahlo vezivno tkivo te sadrži krvne žile i živce. Krajnja organizacija snopova su fascikli koji su obloženi peritetnom. Ahilovu tetivu u potpunosti obavija epitenon koji je od paratenona odijeljen slojem tekućine koja ublažava trenje tijekom pomaka tetive (Doral i suradnici, 2010.). Struktura Ahilove tetive prikazana je Slikom 4 u nastavku.



Slika 4. Struktura Ahilove tetive

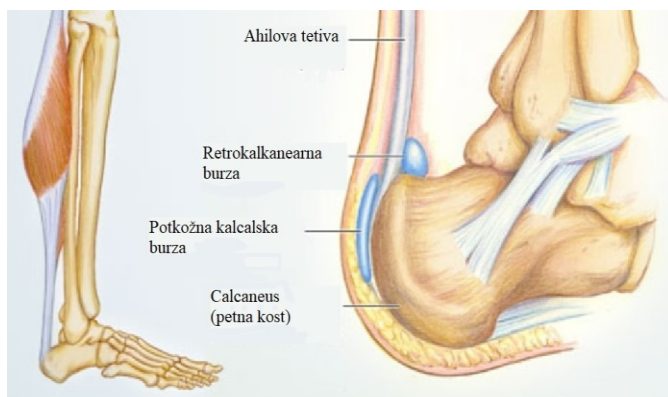
Izvor: Barfod, K. W.: Achilles tendon rupture; Assessment of non- operative treatment, doktorska disertacija, Danish Medical Journal, 2014., dostupno na:

<https://pdfs.semanticscholar.org/1096/921e1b1380392699780392a049f2def4b20b.pdf>

Opskrba Ahilove tetive krvlju se odvija kroz dvije arterije, tibijalne i peronealne. Ona ovisi o dobi pojedine osobe te je sa starenjem sve lošija. Tibijalna arterija je većim dijelom zadužena za opskrbu cijele tetive krvlju, točnije, njen početak i kraj (distalni i proksimalni dio). Peronealna arterija opskrbljuje krvlju središnji, odnosno dubinski dio tetive te je upravo u tom dijelu prokrvljenost najslabija. To je veoma bitno za naglasiti iz razloga što je upravo taj dio tetive sklon ozljedama i oštećenjima (Doral i suradnici, 2010.).

Duljina Ahilove tetive varira između 11 i 26 centimetara, a u prosjeku ona je duga 15 centimetara te široka 6.8 centimetara. Presjek Ahilove tetive razlikuje se po obliku duž cijele duljine tetive. Na miotendinoznom spoju oko 10 centimetara proksimalno od hvatišta za petnu kost presjek poprima plosnati oblik. Nadalje, ovalni oblik poprima 4 centimetara od petne kosti, dok je na hvatištu taj presjek ponovno plosnati te formira deltoidno proširenje (Eriksson i suradnici, 2010.). Hvatište tetive udaljeno je 2 centimetra distalno od ruba petne kosti. Vlakna Ahilove tetive cijelom duljinom (od mišića prema hvatištu) se rotiraju spiralno za 90 stupnjeva tako da su vlakna *m. gastrocnemius* postavljena lateralno i posteriorno, dok se vlakna *m. soleus* nalaze na suprotnim stranama, medijalno i anteriorno (Dayton, 2017.). Sve prethodno navedeno, zaslužno je za elongaciju i svojstvo elastičnosti Ahilove tetive. U opuštenom stanju, ta svojstva sprječavaju

njezino nabiranje (Barfod, 2014.). Budući da Ahilova tetiva nema sinovijalnu ovojniciu te se po tome razlikuje od ostalih tetiva, obložena je paratenonom što olakšava klizanje pri pokretima potkoljenice i stopala. Paratenon je gusto vezivno tkivo, to jest granica koja odvaja tetivu od duboke fascije mišića potkoljenice. Između Ahilove tetive i petne kosti nalazi se retrokalkanearna burza u kojoj se nalazi sinovijalna tekućina, sa prednje strane ona je okružena vezivno-hrskavičnim tkivom, a sa stražnje strane je omeđena paratenonom te sa gornje strane adipoznom tkivom što je jasno prikazano Slikom 5. Burze djeluju kao amortizeri jer se nalaze na područjima najvećeg opterećenja između Ahilove tetive i petne kosti. Njezina glavna funkcija je eliminiranje, odnosno ublažavanje trenja između spomenute tetive i kosti. Osim opisane dubinske burze postoji i površinska na stražnjoj strani Ahilove tetive čija je uloga da ju odvaja od kože (Henry i suradnici, 2017).



Slika 5. Retrokalkanearna i potkožna kalcalska burza

Izvor: <https://www.webmd.com/fitness-exercise/picture-of-the-achilles-tendon#1>

## 2.2. Biomehanička svojstva Ahilove tetive

Svako tijelo opisano je kroz omjer svojstva elastičnosti i plastičnosti. Pri tome, elastičnost je svojstvo koje tijelu omogućava da se vrati u svoj prvobitni oblik netom nakon utjecaja vanjske sile. S druge strane, svojstvo plastičnosti omogućava tijelu zadržavanje oblika nastalog prilikom djelovanja vanjske sile, odnosno postiže potpuno suprotan efekt od svojstva elastičnosti (onemogućava vraćanje u prvobitni oblik). Pri vanjskim silama određenih vrijednosti kod Ahilove tetive dominira svojstvo elastičnosti, no u trenutku kada te sile dostignu veću vrijednost svojstvo

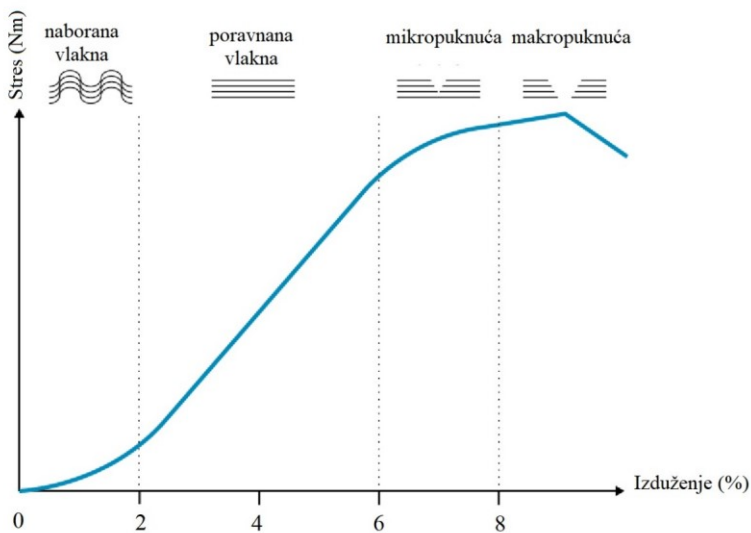
plastičnosti dolazi do izražaja. Navedeno omogućava tetivi da bude elongirana (izdužena), dok pod utjecajem velikih sila može doći do rupture tetive (Maganaris, Narici, 2005.). Elastičnost omogućava kvalitetne mehaničke sposobnosti tetive za prijenos sile s mišića na kosti. Pod utjecajem tih sila dolazi do rastezanja tetive, prilikom čega prvo slijedi poravnanje vlakana pa tek onda njihovo rastezanje. Za vrijeme spomenutog, tetiva pruža otpor, no on se može ublažiti ako se dugotrajnom silom bez prekida tetiva ukruti te zadrži u tom položaju određeni vremenski period. Uslijed smanjivanja otpora dolazi do elongacije vlakana pa će stoga tetiva nakon prestanka utjecaja sile i rastezanja biti nešto duža u odnosu na početno stanje.

U stanju mirovanja, Ahilova tetiva djeluje kao nelinearna elastična struktura te se primjenom malih sila kolagenska vlakna nalaze pod drugačijim kutom s obzirom na pravac djelovanja sile. Povećanjem utjecaja sile dolazi do rastezanja tetive što uzrokuje poravnanje kolagenskih vlakana u smjeru djelovanja iste. Opisano se naziva lineranim svojstvom koje je vidljivo samo do određene vrijednosti sile nakon čega dolazi do malih (mikro) ruptura tetive, to jest puknuća pojedinih vlakana, dok dodatno povećanje sile uzrokuje rupturu tetive u potpunosti. Istraživanje iz 2005. godine koje su proveli Magnaris i Narici daje podatak da Ahilova tetiva posjeduje izdržljivost do 4000 njutna ako je riječ o statičkom opterećenju te do 9000 njutna ako je opterećenje dinamičko. Uslijed tako velikih opterećenja duljina tetive fluktuirala od 7 do 15% usporedno sa duljinom u prvobitnom stanju, odnosno stanju mirovanja.

Prilikom povećanog vanjskog opterećenja fiziološka reakcija, odnosno odgovor Ahilove tetive je prilagodba anatomskih struktura. Postoje prilagodbe u obliku istezanja i naprezanja. Mehaničko naprezanje iskazuje se kao omjer korištene sile s poprečnim presjekom tetive dok se istezanje manifestira kao razlika postotka dužine tetive u trenutku djelovanja vanjske sile u odnosu na njeno početno stanje. U skladu sa izrečenim tezama, tetive koje imaju veći poprečni presjek bolje reagiraju na velike sile naprezanja usporedno sa tetivama koje posjeduju manji presjek. Istovremeno, duže tetive će se prilikom određenog opterećenja jednostavnije i značajnije istegnute prije nego dođe do pojave oštećenja ili potpunog puknuća za razliku od tetiva koje su kraće (Eriksson i suradnici, 2010.).

U stanju mirovanja kolagena vlakna su valovita i naborana te u prvih 2% svoga izduženja do izražaja dolazi svojstvo elastičnosti, drugim riječima sposobna su vratiti se u svoj početni oblik te istovremeno dolazi do njihovog potpunog istezanja. Uslijed takvog opterećenja ne postoje strukturne promjene te je stoga krivulja u tom rasponu linearna što je prikazano Slikom 6.

Naprezanja koja dovode do istezanja tetive između 4 do 8% od njene početne duljine rezultira mikroskopskim oštećenjima, što podrazumijeva manja puknuća kolagenskih veza to jest smanjenje funkcionalnosti iste što može dovesti do djelomičnog puknuća. Svako izduživanje tetive koje je veće od 8% u odnosu na njenu ishodišnu duljinu uzrokovati će makro oštećenja, odnosno potpuno puknuće Ahilove tetive (Barfod, 2014.).



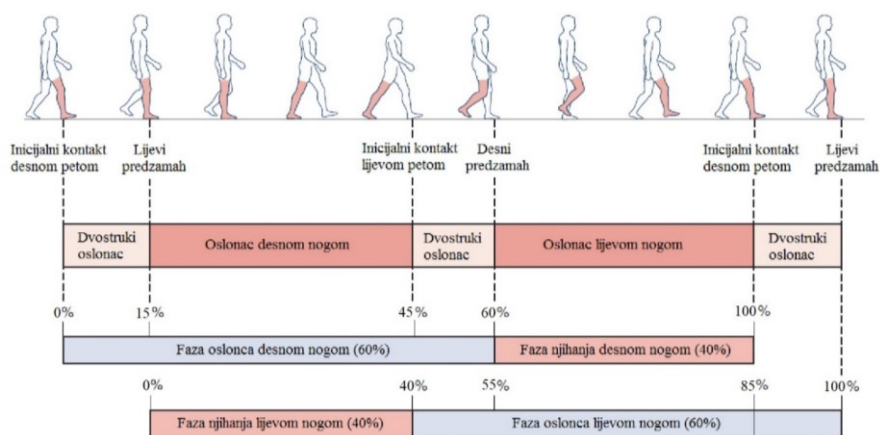
Slika 6. Linija istezanja - naprezanja Ahilove tetive

Izvor: Barfod, K. W, 2014.

Svojstvo krutosti, odnosno plastičnosti tetive pokazano je nagibom linije naprezanja – istezanja. Što je nagib veći to je veća krutost tetive to jest veći je otpor na promjene u duljini tetive. Krutost tetive veća je kod osoba muškog spola u odnosu na ženski te se ona također povećava starenjem (Eriksson i suradnici, 2013.).

Na primjeru hodanja detaljnije su prikazana biomehanička svojstva Ahilove tetive. Hodanje je ciklična aktivnost što znači da se, kao što i sam naziv kaže, sastoji od ciklusa. Pri tome, korak predstavlja osnovni element, dok dvokorak opisujemo kao dva koraka odnosno zaokruženi ciklus. Glavna zadaća hodanja podrazumijeva prijenos tijela kroz prostor. Za hodanje je specifično da je u svakom trenutku barem jedna noga u kontaktu sa podlogom, za razliku od trčanja gdje postoji faza u kojoj su obje noge odvojene od podloge. Ciklus hoda traje od prvog dodira sa

podlogom petom jedne noge pa sve do ponovnog dodira podloge petom iste noge. Najjednostavnije, hod je opisan kroz fazu oslonca i fazu zamaha. U oslončnoj fazi stopalo dodiruje podlogu dok se u zamašnoj fazi noga njiše u pravcu kretanja kako bi osoba mogla zakoračiti. Prilikom hodanja prosječnom brzinom od 1.3 m/s to jest 80 m/min, 60% ciklusa čini faza oslonca dok se ostatak od 40% odnosi na fazu zamaha. Opterećenost Ahilove tetive prilikom hodanja iznosi 2.6 kN dok pri trčanju iznosi nešto više od 9 kN (Donmez i suradnici, 2010.). Detaljniji prikaz svega navedenog pruža Slika 7.



Slika 7. Biomehanika hoda

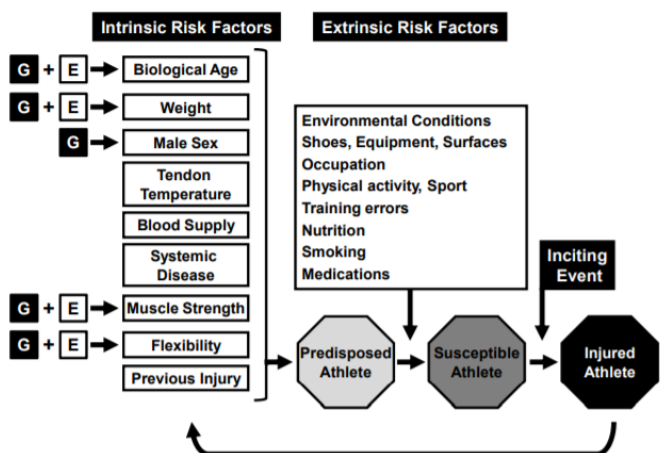
Izvor: Magee D.J., 2014.

Hodanje se odvija pod utjecajem vlastite volje, odnosno voljnom mišićnom kontrakcijom. Mišići potkoljenice koji najvećim dijelom omogućavaju hodanje su *m. gastrocnemius* i *m. soleus*. Njihova zadaća je kontrola te ublažavanje momenta koji se razvija prilikom zamašne faze kada se osoba kreće prema naprijed. Osim toga, veoma su bitni za održavanje ravnoteže. Prilikom pokreta plantarne fleksije, *m. soleus* proizvodi dvostruko više sile nego *m. gastrocnemius*. Neispravna plantarna fleksija za vrijeme hodanja kompenzira se pronacijom stopala što izaziva iznadgranični stres na stopalo te može uzrokovati razna oštećenja te deformacije Ahilove tetive. U drugu ruku, stres koji se pojavljuje u granicama normalnog prilikom naprezanja tetive potiče na izgradnju kolagena i oporavak tetive (Dayton, 2017.)



### 3. Oštećenja Ahilove tetive

Ozljede Ahilove tetive, odnosno faktori koji utječu na njihov nastanak imaju različito ishodište. Upravo iz tog razloga faktori su podijeljeni u dvije osnovne skupine, intrinzične i ekstrinzične, kako je i prikazano Slikom 8. Intrinzični (unutarnji) faktori podrazumijevaju antropometrijske karakteristike čovjeka (masa, visina), demografske značajke, biološku dob te spol pojedinca. Što se tiče ekstrinzičnih (vanjskih) faktora, oni se odnose na dugotrajno prenaprezanje, neodgovarajuću obuču, pogreške u planiranju i programiranju treninga te korištenje raznih terapijskih preparata kao što su fluorokinolon i kortikosteroidi koji negativno utječu na funkciju tetive (Egger, Berkowitz, 2017.).



Slika 8. Intrinzični i ekstrinzični faktori

Izvor: *Gene Variants that Predispose to Achilles Tendon Injuries: An Update on Recent Advances*, Raleigh, S., Collins, M., 2012., dostupno na:

[https://cdn.intechopen.com/pdfs/32022/InTechGene\\_variants\\_that\\_predispose\\_to\\_achilles\\_tendon\\_injuries\\_an\\_update\\_on\\_recent\\_advances.pdf](https://cdn.intechopen.com/pdfs/32022/InTechGene_variants_that_predispose_to_achilles_tendon_injuries_an_update_on_recent_advances.pdf)

Legenda: Slika prikazuje ulogu intrinzičnih (biološka dob, visina, muški spol, opskrbljenost krvlju, mišićna jakost, fleksibilnost, prethodne ozljede) i ekstrinzičnih (uvjeti okoline, obuča, oprema, podloga, zanimanje, stupanj fizičke aktivnosti, bavljenje sportom, pogreške u treningu, prehrana, pušenje, korištenje lijekova) čimbenika rizika kao i događaj koji potiče nastanak ozljede Ahilove tetive. Može se reći da postoji veliki broj intrinzičnih faktora koji su u manjoj ili većoj mjeri pod utjecajem okoline (E) i genetskih čimbenika (G). Kod akutnih ozljeda Ahilove tetive uzrok nastanka iste je jednokratna trauma većih razmjera, dok je u slučaju kronične ozljede uzrok rezultat akumulacije većeg broja manjih oštećenja. Također, strelica koja vodi sa ozlijeđenog sportaša natrag na popis intrinzičnih čimbenika rizika nastanka ozljede upućuje na postojanje velike vjerojatnosti za pojavu recidiva.

Postoje dvije teorije o uzrocima pojave oštećenja i ozljeda Ahilove tetive prema istraživanju koje su proveli Longo, Ronga i Maffulli (2009.). Prva teorija odnosi se na degenerativne promjene tetive koje uz smanjenu cirkulaciju i lošiju opskrbljenost kisikom rezultiraju većom vjerojatnošću nastanka ozljede. Druga teorija podrazumijeva ponavljajuće kretnje koje generiraju velike sile što dovodi do prenaprezanja Ahilove tetive. Upravo takva opterećenja kroz dugotrajni period u konačnici mogu dovesti do rupture.

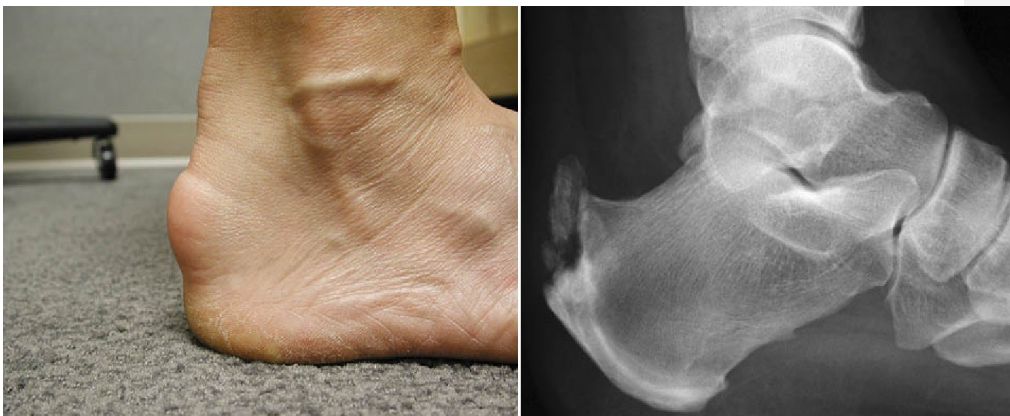Ozljede tetive dijele se na tendinopatije i rupture. Tendinopatija najčešće prethodi samoj rupturi te je prati osjećaj bolnosti i otekline u području Ahilove tetive. Iako bi prema spomenutim simptomima rekli da se radi o upalnom procesu, to nije slučaj. Istraživanje koje su proveli Brotzman, Giangarra i Manske (2018.) pokazuje da se zapravo radi o neupalnom oštećenju. Tendinopatija je zbroj dugotrajnog prenaprezanja tetive u kojem učestalost pretrpljenih mikrotrauma prevladava njenu sposobnost za obnavljanjem. Preveliko opterećenje dokazano dovodi do strukturalnog oštećenja Ahilove tetive, no još uvijek nije utvrđena korelacijska veza između razine tjelesne aktivnosti i stupnja oštećenja tkiva.

Uz tendinopatiju, također se spominje i pojam tendinoze. Ona podrazumijeva degenerativne promjene tkiva tetive bez ikakvih dokaza da se u pozadini odvija upalni proces. Tendinozu karakteriziraju simptomi kao što su osjećaj boli te zatezanje, no ona također može biti asimptomatska. Dijagnosticira se pomoću ultrazvuka i magnetske rezonancije.

### **3.1. Tendinopatija Ahilove tetive**

Tendinopatija Ahilove tetive dijeli se na insercijsku i neinsercijsku. Insercijska se odnosi na promjene u patologiji tetive od mjesta gdje se spaja sa petnom kosti do drugog centimetra njene duljine. Kod sportaša ona čini 20 do 24% slučajeva od svih oštećenja Ahilove tetive (Caudell, 2017.). U istraživanju opće populacije koje su proveli Chimenti i suradnici (2017.), dokazano je da otprilike 6% osoba barem jednom u životu osjeti bol u području Ahilove tetive. Simptomi koji se javljaju ukoliko je dijagnosticirana insercijska tendinopatija jesu zakočenost skočnog zgloba nakon perioda dužeg mirovanja te osjećaj bolnosti u peti prilikom mehaničkog opterećenja. Moguće ju je zamijeniti sa artritismom, stres frakturom ili nekim drugim oštećenjima zbog identičnog lokaliteta boli. Kod ovog tipa tendinopatije prednji dio tetive potpuno je zaštićen od stresa koji uzrokuje mehaničko opterećenje (Irwin, 2010.). To se omogućava stvaranjem

kalcifikata na površini Ahilove tetive gdje se ona spaja za petnu kost. Na istom mjestu dolazi do stvaranja novih krvnih žilica (neovaskularizacija) za što se smatra da je uzrok osjećaja bolnosti. Insercijska tendinopatija pripada grupaciji poremećaja koje nazivamo entezopatije. Pod pojmom entezopatija podrazumijevaju se sve strukturne promjene koje su primjetne u koštanom dijelu hvatišta Ahilove tetive, degenerativnog ili upalnog karaktera. Slika 9 pokazuje pojavu kalcifikata nastalih kao konačan rezultat prekomjerne izloženosti iznadgraničnim opterećenjima.



*Slika 9. Kalcifikat oko tetive kao rezultat insercijske tendinopatije*

Izvor: <https://www.orthobullets.com/foot-and-ankle/7022/achilles-tendonitis>

Promjene putem kojih se može zaključiti postojanje insercijske tendinopatije su Haglundov deformitet, retrokalkanearni burzitis, retrokalkanearna egzostoza ili kombinacija navedenih. Pregledom se mogu uočiti izbočenja, otekline, bolnost tetive na dodir te crvenilo. Također, karakterističan je smanjen opseg pokreta prilikom dorzalne te slabija plantarna fleksija. Prilikom dijagnosticiranja insercijske tendinopatije Ahilove tetive najčešće su korišteni ultrazvuk (UZV), magnetska rezonancija (MRI) te rentgensko snimanje (RTG). UZV i MRI se koriste za analizu promjena kod mekih tkiva, dok se RTG koristi kod različitih koštanih deformacija. Dijagnostički ultrazvuk je najčešće korištena metoda zbog svoje dostupnosti, široke primjene te visoke razine točnosti rezultata. Spomenutom metodom koriste se sive skale kojima se procjenjuju promjene u obliku i strukturi Ahilove tetive te nam omogućava uvid u promjene koje se događaju u morfologiji petne kosti čime povećavamo vjerodostojnost rezultata. Ultrazvučna elastografija novi je način

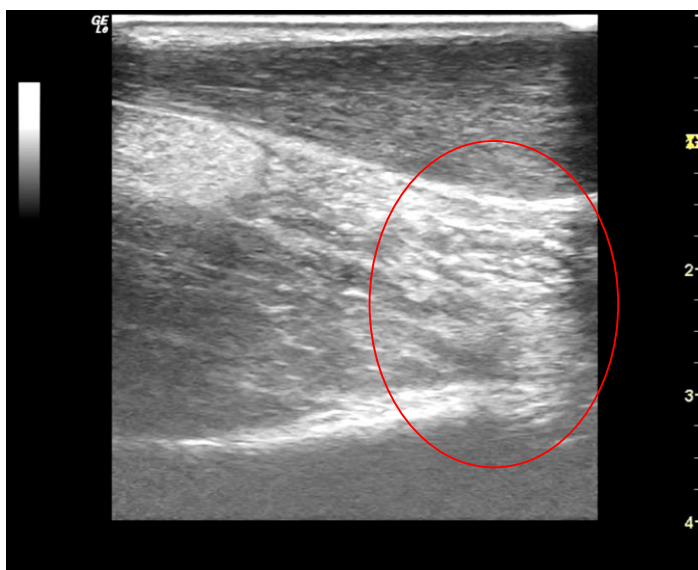oslikavanja koji ukazuje na strukturne promjene tetive koje mogu uzrokovati njenu smanjenu elastičnost (Fusini i suradnici, 2017.).

Sa druge strane, neinsercijska tendinopatija je stanje koje zahvaća središnji dio Ahilove tetive, točnije od drugog do šestog centimetra proksimalno od mjesta gdje se spomenuta tetiva veže za petnu kost. Statistika govori da ovaj tip tendinopatije čini 65% od ukupnih ozljeda Ahilove tetive kod sportaša. Istraživanje na uzorku opće populacije koje su proveli DeCarbo i Bullock (2017.) dokazuje da se neinsercijska tendinopatija javlja u otprilike 0.2% slučajeva te je njezina prisutnost češća kod rekreativaca koji se bave trčanjem. Sportske aktivnosti koje u velikom opsegu uključuju skokove i trčanje sklonije su pojavi spomenute ozljede (Bojanić i suradnici, 2013.). Prethodno je spomenuto da je središnji dio Ahilove tetive najslabije opskrbljen krvlju te je upravo iz tog razloga na tom lokalitetu najveća mogućnost ozljede. Faktori koji uvelike utječu na razvoj neinsercijske tendinopatije jesu mehaničko preopterećenje, veliki broj mikrotrauma tetive koje se zbrajaju te ranije spomenuta loša vaskularizacija središnjeg dijela tetive.

Tendinopatiju se opisuje kroz 3 faze, a to su reaktivna tendinopatija, faza neuspjelog cijeljenja te degenerativna tendinopatija. Za reaktivnu tendinopatiju karakteristično je zadebljanje tetive te reverzibilnost što znači da je moguće tetivu vratiti u stanje prije nastanka oštećenja na način da se smanji intenzitet te ekstenzitet opterećenja. Nadalje, u fazi neuspjelog cijeljenja dolazi do neovaskularizacije, povećane proizvodnje proteina te povećanja zadebljanja tetive. Za razliku od prve faze ovdje je riječ o djelomičnoj reverzibilnosti, što znači da je moguće ublažiti simptome kroz smanjenje opterećenje te provedbu specifičnih vježbi. Zadnja faza je degenerativna tendinopatija u kojoj dolazi do nepovratnih strukturnih promjena tetive te formiranja čvorastih zadebljanja. Bolnost je prisutna netom nakon fizičke aktivnosti te daljnjim razvojem tendinopatije postaje konstantna (Bojanić i suradnici, 2013.).

Neinsercijska tendinopatija može biti akutna ili kronična. Ukoliko prisutno stanje traje u periodu dužem od 3 mjeseca tada je riječ o kroničnoj upali. Prilikom kliničkog pregleda nužno je obaviti pregled obje noge iz razloga što simptomi (otekline i zadebljanja) mogu biti neprimjetni. Analiza hoda jedan je od načina koji omogućava uočavanje biomehaničkih nedostataka koje pojedinac nesvjesno savladava malim odstupanjima u biomehanici pokreta. Zadebljanja koja su primjetna na tetivi su u velikom broju slučajeva bolna na dodir te se kreću u smjeru pomaka zgloba zajedno sa tetivom. Testovi koji se koriste za kvalitetniju dijagnozu neinsercijske tendinopatije su „The Royal London Hospital Test“ i „znak luka“.

Pomoću TRLH testa moguće je jednostavnije primjetiti zadebljanja tetive na način da osoba leži potrbuške na stolu te joj stopala prelaze rub istog. Zadebljanje se pronalazi putem palpacije tetive prilikom maksimalne dorzalne fleksije stopala. „Znak luka“ temelji se na vizualnom uspoređivanju tetiva obje noge. Zadebljanje Ahilove tetive vidljivo je bez dodatne palpacije kroz naizmjeničnu dorzalnu i plantarnu fleksiju stopala (Feilmeier, 2017.). Uz navedene testove od velike pomoći mogu biti UZV i MRI. Slika 10 prikazuje zadebljanje Ahilove tetive putem UZV.



Slika 10. Ultrazvučni prikaz neinsercijske tendinopatije

Izvor: Jakelić, A., 2018.

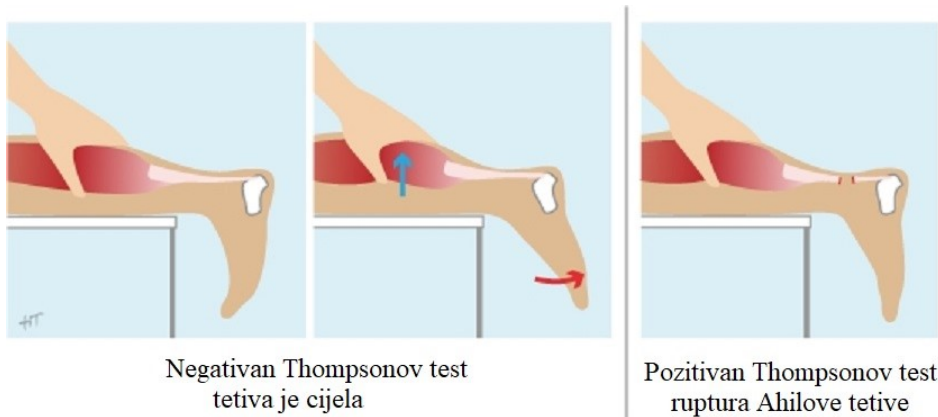
### 3.2. Ruptura Ahilove tetive

Učestalost pojave rupture Ahilove tetive unazad tri desetljeća u stalnom je porastu kako je već ranije i spomenuto. U istraživanju koje su proveli Jandacka i suradnici (2017.) dokazano je da osobe koje su prethodno pretrpile rupturu Ahilove tetive na jednoj nozi imaju 176 puta veću šansu doživjeti istu ozljedu samo na suprotnoj strani, za razliku od sportaša koji nisu imali problema sa istim. Učestalost spomenute ozljede ima najveći porast kod sportaša rekreativaca (Ganestam i suradnici, 2016.). Najveći rizik za akutnu rupturu Ahilove tetive je pokret u kojem se stopalom odguruje od podloge dok je koljeno u položaju potpune ekstenzije. Pri sportovima koji uključuju velik broj skokova i sprinteva taj pokret se koristi u najvećem opsegu. Opisani način ozljeđivanja javlja se u 53% slučajeva svih ruptura Ahilove tetive. Osim toga, veliku mogućnost akutne rupture predstavlja nagla dorzalna fleksija iz položaja plantarne fleksije koja se pojavljuje refleksno prilikom padova. Ruptura Ahilove tetive pri nagloj dorzalnoj fleksiji događa se u 27% slučajeva od kojih 17% uzrokuje ekscentrično preopterećenje a 10% uzrokuju padovi sa većih visina. U takvim ekstremnim uvjetima sila koja djeluje na tetivu je 6 do 12 puta veća od težine tijela (Jurjak, Kos, Lončarić, 2017.).

Kao i kod neinsercijske tendinopatije, ruptura se u najvećem broju slučajeva pojavljuje u središnjem dijelu tetive. Uzrok tome je slaba opskrbljenost krvlju te činjenica da se radi o području tetive sa najmanjim poprečnim presjekom. Ruptura Ahilove tetive može biti djelomična (parcijalna) ili potpuna. Parcijalne rupture čine 20% ruptura Ahilove tetive te se dijele na akutne i kronične. Kronične parcijalne rupture nastaju dugotrajnim prenaprežanjem tetive čime se zbrajaju mikrotraume. Prema lokalitetu učestalosti mogu biti površinske ili dubinske, dok prema usmjerenosti mogu biti longitudinalne (uzdužne) ili poprečne (Jurjak, Kos, Lončarić, 2017.). Potpuna ruptura Ahilove tetive opisuje se kao kratka, oštra bol koju prati pucketajući zvuk sličan udarcu biča ili vadenju čepa. Bolnost u području nastanka rupture može biti kratkotrajnog i dugotrajnog karaktera, uz stalnu prisutnost kod pokreta plantarne fleksije gdje je popraćena osjećajem slabosti. Bez obzira što je riječ o potpunoj rupturi plantarna fleksija ne mora biti u potpunosti onemogućena jer mišići potkoljenice imaju važnu ulogu prilikom spomenutog pokreta.

Dijagnoza rupture Ahilove tetive ostvaruje se putem anamneze te kliničkog pregleda dok UZV i MRI pomažu prilikom potvrđivanja pretpostavljenog. Kod utvrđivanja radi li se o potpunoj ili parcijalnoj rupturi najčešće se koristi Thompsonov test koji je po protokolu veoma sličan prethodno spomenutom TRLH testu. Vizualni prikaz provedbe samog testa dan je Slikom 11.

Osoba leži potrbuške sa ispruženim nogama na način da joj stopala vire preko ruba stola. Pritisak na mišiće stražnje strane potkoljenice kod zdrave noge uzrokuje refleksni pokret plantarne fleksije. Ukoliko kod opisanog postupka ne dolazi do spomenutog pokreta, test je pozitivan i može se sa sigurnošću ustanoviti da je u pitanju potpuna ruptura Ahilove tetive. U nekim slučajevima dolazi do povlačenja krajeva tetive te stvaranja praznog prostora unutar kojeg dolazi do pojave hematoma. Sa tretmanom takvog oblika rupture od velike je važnosti započeti što ranije, kako bi se izbjegla potpuna retrakcija krajeva tetive. Što je vremenski period između nastanka ozljede i operacije duži to se mišići više povlače, čime se dodatno otežava operativni zahvat.



Slika 11. Thompsonov test

Izvor: <https://www.memorangapp.com/flashcards/46402/Chapter+1/>

Bitno je naglasiti da i prilikom uganuća gležnja također postoji velika mogućnost pozitivnog rezultata Thompsonovog testa iz razloga što je plantarna fleksija slabija, odnosno ograničen je opseg pokreta. Stoga je u takvim slučajevima potrebno koristiti prethodno spomenute UZV i MRI kako bi se ustanovila točna dijagnoza te procijenilo područje i opseg rupture. Također, klinički pregled zbog pojave hematoma i oteklina u području tetive ponekad nije dovoljan budući da palpacija izaziva dodatnu bol kod ozlijeđenog sportaša.

## 4. Liječenje i rehabilitacija ozljeda Ahilove tetive

Ozljede Ahilove tetive mogu se tretirati na više načina ovisno o korištenoj metodi liječenja. Temeljna podjela podrazumijeva neoperacijske i operacijske metode liječenja. Prva, neoperacijska metoda još poznata kao i konzervativna, primjenjuje se kod slabije pokretnih i starijih pojedinaca. Osnovni razlog odabira ove metode je izbjegavanje mogućnosti pojave postoperativnih komplikacija. Osim kod starijih osoba navedena metoda preporuča se onima koji se prije pojave ruptur nisu, niti će se nakon oporavka od iste baviti sportskim aktivnostima u kojima dominira trčanje ili skakanje. Konzervativno liječenje podrazumijeva razne oblike fizikalne terapije i rehabilitacije koje se također koriste prilikom liječenja nakon operativnog zahvata.

### 4.1. Liječenje tendinopatija

Insercijska i neinsercijska tendinopatija tretiraju se gotovo na isti način, većinom neoperacijski iako se u nekim slučajevima provodi operativni zahvat.

Insercijska tendinopatija se u početnoj fazi tretira na način da je primarni cilj smanjenje postojećih simptoma. Sukladno tome, najprije se koristi RICE (engl. Rest, Ice, Compression, Elevation) metoda koja uključuje imobilizaciju potkoljenice i gležnja radi rasterećenja Ahilove tetive te mišića potkoljenice. Nakon toga slijedi primjena hladnih tretmana u obliku leda ili hladnih obloga na području ozljede te kompresija i elevacija ozlijeđene noge kako bi se poboljšala vaskularizaciju. Za smanjenje osjećaja bolnosti najčešće se koriste nesteroidni antireumatici koji se primjenjuju u obliku kreme. Pošto su promjene na tetivi u slučaju tendinopatije degenerativne koriste se samo u slučaju pojave simptoma, a ne redovito. Injekcije kortikosteroida treba izbjegavati jer njihovo štetno djelovanje premašuje pozitivan učinak. Caudell u svom radu (2017.) ističe kvalitete proloterapije prilikom liječenja tendinopatije. Proloterapija je metoda koja se koristi već stotinjak godina u svrhu regeneracije i oporavka. Zbog svoje pristupačne cijene i široke primjene sve češće se koristi u slučaju koštano-mišićnih oštećenja. Spomenuta terapija provodi se na način da se otopina koja sadrži dekstrozu ubrizgava u ciljano područje što stimulira tkivo te potiče razvoj upalnog procesa koji uzrokuje povećanje broja stanica te oporavak, odnosno regeneraciju oštećenog tkiva. Skleroterapija je još jedna metoda koja se često koristi prilikom tendinopatije. Naziv je dobila po sklerozirajućem sredstvu koje se ubrizgava u područje oštećenog dijela tetive te uništava krvne žilice i živčane završetke koje su nastale prilikom neovaskularizacije. Hua i Li su proveli istraživanje (2016.) kojim su dokazali da ubrizgavanje



sklerozirajuće otopine na veći broj lokaliteta tetive potiče upalnu reakciju, a samim time dolazi do množenja fibroblasta te proizvodnje kolagena. Na taj način dolazi do regeneracije i oporavka Ahilove tetive. Liječenje insercijske tendinopatije koje podrazumijeva operaciju koristi se u rijetkim slučajevima. Učinkovitost konzervativnog tretmana se procjenjuje nakon tri do šest mjeseci od početka provedbe istog. U slučaju da neoperacijsko liječenje nije rezultiralo željenim ishodom tada operativni zahvat postaje jedina opcija. Još jedan slučaj primjene operacijskog liječenja je kada napredak tendinopatije iz akutnog u kronični oblik uzrokuje smanjenje opsega pokreta u skočnom zglobu, što se očituje u slabijem pokretu. Svrha operacije je uklanjanje dijela tetive koji je pod utjecajem degenerativnog procesa te uklanjanje kalcifikata i promjena na kostima. Također, ukoliko je uklonjen veliki dio tetive postoji mogućnost njezina presađivanja sa drugih područja čovjekova tijela. Postoperativni period podrazumijeva nošenje udlage par tjedana nakon čega se kreće sa fizikalnom terapijom i vježbama kojima se jačaju mšići potkoljenice. Komplikacije nakon operacije su veoma rijetke te se odnose na prokrvljenost tetive, odnosno nedostatak iste te sporije zarastanje rana.

Neinsercijska tendinopatija tretira se na gotovo identičan način kao insercijska u pogledu konzervativne metode liječenja. Upravo iz tog razloga, pažnja se u potpunosti posvećuje operacijskom načinu liječenja. Primarna svrha operativnog zahvata podrazumijeva uklanjanje degenerativnog dijela tetive te presađivanje iste ukoliko je to potrebno. Spomenuta metoda liječenja koristi se u slučaju kada pojedinac provodi konzervativnu metodu u periodu od četiri mjeseca bez većeg uspjeha. Zafar, Mahmood i Maffulli su kroz svoje istraživanje (2009.) utvrdili da 24% do 45% pacijenata nije ostvarilo napredak primjenom konzervativnih metoda te da su istodobno bili podvrgnuti operativnim zahvatima. Temeljni zadatak operacije je rješavanje lezija koje se pojavljuju na Ahilovoj tetivi te okolnim područjima te uzrokuju osjećaj bolnosti i nelagode. Operativni zahvat izvodi se uz davanje opće ili lokalne anestezije te postoji mogućnost šireg spektra komplikacija na temelju čega možemo zaključiti da se radi o veoma kompleksnom postupku. Hua i Li su u svom istraživanju (2016.) utvrdili da je učestalost pojave površinskih infekcija 2,5% te da može doći i do raznih drugih komplikacija kao što su hematoma, serom i tromboza. Oporavak nakon operacije podrazumijeva nošenje udlage i rasteretne čizme nakon čega slijedi postepeno povećavanje aktivnosti kroz rehabilitacijski proces.

## **4.2. Liječenje rupture Ahilove tetive**

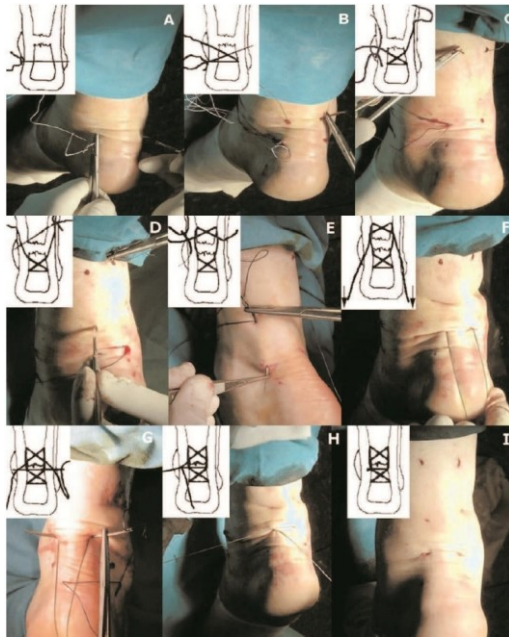Ruptura Ahilove tetive se za razliku od tendinopatija gotovo uvijek tretira operativnim načinom, dok se jako mali postotak tretira konzervativnom, neoperacijskom metodom. Sportašima i mlađoj populaciji koja se bavi sportskim aktivnostima preporuka je podvrgavanje operativnom zahvatu kako bi nakon rehabilitacije mogli nesmetano nastaviti sa bavljenjem istima. Presudni čimbenik kod prijedloga operacijskog liječenja rupture Ahilove tetive ne mora nužno biti dob. No, ono što treba uzeti u obzir jesu manjak i neučinkovitost arterija, loše stanje kože na području mogućeg reza te nedostatak fizičke i mentalne spremnosti za postoperativni proces oporavka, odnosno rehabilitacije. Primaran cilj operativnog zahvata je uspostava anatomske duljine tetive spajanjem dva kraja. Otvorena operacija, perkutana metoda liječenja te minimalno invazivna metoda su neki od načina koji omogućavaju prethodno spomenuto.

### **4.2.1. Metode operativnih zahvata**

Ranije spomenuta metoda, otvorena operacija, provodi se uz lokalnu ili opću anesteziju. Sami operativni zahvat podrazumijeva podvez na ozljeđenoj nozi te ravan rez po dužini medijalne strane Ahilove tetive sve do mišića potkoljenice, odnosno lista. Položaj u kojem se gležanj nalazi je plantarna fleksija iz razloga da se što više približe krajevi oštećene, puknute tetive. Od tehnika šivanja razlikuju se tehnika kraj s krajem (Kasslerova, Burnellova ili Krackowa metoda), kraj s krajem uz plantarno pojačanje, fascijalnim zalistkom, sintetičkim graftom te augmentacija alograftom. Metoda šivanja kraj s krajem se primjenjuje kod ruptura veličine do 3 centimetara. Biomehanički najčvršćom metodom smatra se Krackowa, dok je Kasslerova najčešće korištena (McKeon i suradnici, 2006.). Kod ruptura veličine 3 do 6 centimetara koriste se metode koje uključuju graft. U nekim slučajevima nakon operacije može doći do srastanje tetive i kože koja ju pokriva, stoga kako bi se to izbjeglo koristi se fascijalni zalistak. Rupture veće od 6 centimetara zahtijevaju tretman koji uključuje sintetički graft ili alograft (Weatherall i suradnici, 2010.). Korištenje alografta podrazumijeva presađivanje tetive sa druge osobe te je u istraživanju koje su proveli Barber, McGarry i Gerbert (2009.) ustanovljeno da upravo spomenuta metoda povećava čvrstoću tetive i omogućava primjenu većih opterećenja već u ranijim fazama rehabilitacije nakon operativnog zahvata. Isto tako, skraćuje se vrijeme samog procesa rehabilitacije te je povratak aktivnostima puno brži. Mogućnost pojave recidiva dokazano je smanjena za skoro 3% primjenom

ove metode (Čretnik, Kosanović, Smrkolj, 2004.). Nedostaci otvorene operacije su tipični postoperacijski problemi i komplikacije koje uključuju infekcije kože i tkiva te vensku trombozu.

Nadalje, perkutana metoda liječenja još je jedan od načina tretiranja, odnosno liječenja rupture Ahilove tetive. Ona podrazumijeva kombinaciju najboljih osobina koje pružaju operacijske i neoperacijske metode liječenja. Najprije se palpacijom nalazi dio tetive koji je oštećen te se na tom području rade dva reza sa obje strane tetive. Kroz napravljene rezove provlače se dvije igle te se koncem zateže čvor čime se približavaju dva kraja tetive, što je detaljnije prikazano Slikom 12. Prednost spomenute metode je jednostavnost samog postupka u odnosu na otvorenu operaciju te mali intraoperacijski i postoperacijski rizik. Dokazano je da se postiže jednaka čvrstoća tetive kao kod otvorene operacije što omogućava raniji početak procesa rehabilitacije i fizikalne terapije. Nedostatak ove metode je relativno kratak vremenski period u kojem se mora provesti operativni zahvat. Sedam dana od nastanka ozljede moguća je primjena perkutana metode kako bi krajnji rezultati bili u skladu sa očekivanjima.



Slika 12. Perkutana metoda tretiranja rupture Ahilove tetive

Izvor: Čretnik, Kosanović, Smrkolj, 2005.

Posljednji od operacijskih načina liječenja rupture Ahilove tetive je minimalno invazivna metoda. Palpacijom se nalazi oštećeni dio tetive gdje se radi poprečni rez. Uz pomoćnu napravu se kraj jedne tetive približava središnjem dijelu stražnje strane potkoljenice. Zatim se ponavlja identičan postupak kako bi se na isto mjesto približio drugi kraj tetive gdje u konačnici dolazi do spajanja. Spomenuta metoda najčešće se koristi u slučaju akutnih ruptura i to na lokalitetu između drugog do osmog centimetra od petne kosti. Prednosti su jednake kao kod perkutane metode što je i očekivano zbog velike sličnosti samih postupaka. Mala incizija kože znatno ubrzava proces zacjeljivanja što omogućava raniji početak oporavka, odnosno rehabilitacije (Egger i Berkowitz, 2017.). Nedostatak je česta pojava oštećenja suralnog živca.

#### **4.2.2. Neoperativne metode**

Tretiranje ruptur Ahilove tetive na konzervativan način, bez operativnog zahvata, rijetko se prakticira ali nije neuobičajeno. U većem broju slučajeva koristi se kod starije populacije, tjelesno neaktivnih osoba te pojedinaca koji imaju određene deficite za pristupanje operaciji. Nakon što je postavljena dijagnoza, odnosno ustanovljena ruptura Ahilove tetive, ozlijeđenom pojedincu se noga imobilizira ortoza na način da je stopalo u položaju plantarne fleksije pod kutom od 20 stupnjeva. Da bi sveukupni proces imao svrhu potrebno je osigurati da se krajevi tetive dodiruju ili da su na minimalnoj udaljenosti. Područje puknutih, to jest oštećenih krajeva tetive utvrđuje se uz pomoć UZV. Ortoza se nosi u vremenskom periodu od 2 do 4 tjedna te je preporučljivo da noga većinu vremena kroz dan bude na povišenom, odnosno u uzdignutom položaju. Nakon spomenutog razdoblja ortoza se povremeno skida te se kreće sa pokretom dorzalne fleksije do neutralnog položaja. Koriste se vježbe umjerenog opterećenja te se kreće sa hodom uz korištenje štaka. Aktivna faza procesa rehabilitacije počinje 8 tjedana nakon nastanka ozljede te se kreće sa normalnih hoda bez pomagala. Nakon 12 tjedana u potpunosti se skida ortoza, dok je povratak uobičajenim aktivnostima kojima se pojedinac bavio prije nastanka ozljede moguć tek nakon 15 tjedana (Weber i suradnici, 2003.).

### **4.3. Proces rehabilitacije nakon rupture Ahilove tetive**

Rehabilitacija je postupak sastavljen od niza aktivnosti koje podrazumijevaju dijagnostiku, prevenciju, liječenje te oporavak od različitih ozljeda i oštećenja. Osnovna funkcija rehabilitacije je smanjenje ili uklanjanje određene nesposobnosti. Kako bi proces rehabilitacije imao što brže i kvalitetnije rezultate potrebno je potpuno sudjelovanje i usmjerenost ozlijeđenog pojedinca. Proces rehabilitacije nakon rupture Ahilove tetive primarno je usmjeren na ponovni razvoj fleksibilnosti i čvrstoće tetive te na razvoj jakosti, to jest jačanje mišića potkoljenice. U literaturi postoji velik broj rehabilitacijskih protokola kojima se može tretirati ruptura Ahilove tetive te su odabrana dva primjera koja će se u nastavku rada analizirati kroz sve aspekte rehabilitacijskog procesa.

#### **4.3.1. Modeli rehabilitacije**

Prije detaljnije obrade protokola pažnja je posvećena modelima rehabilitacije nakon rupture Ahilove tetive, odnosno pomoćnim sredstvima te postupcima koji se koriste pri istom. Terapijske vježbe važan su dio rehabilitacije te njihov odabir ovisi o tome u kojoj fazi spomenutog procesa se pojedinac nalazi. S obzirom na način izvođenja podijeljene su na statičke (izometričke) koje se izvode u mjestu te dinamičke koje podrazumijevaju pokret. Pri tome, dinamičke se s obzirom na vrstu kontrakcije dijele na koncentrične i ekscentrične. Izometričke vježbe uzrokuju mišićnu kontrakciju na način da mišić generira silu što uzrokuje povećanu mišićnu napetost (tonus), a istovremeno duljina mišića ostaje ista. Prilikom spomenutog ne dolazi do pokreta u zglobu. Koncentrična kontrakcija podrazumijeva skraćivanje mišića uz povećanje volumena istog te proizvodnju sile i omogućavanje pokreta. Prilikom ekscentrične kontrakcije sila otpora veća je od sile kontrakcije što uzrokuje produljivanje mišićnih vlakana te istovremenu kontrakciju i istezanje mišića. Upravo radi tih karakteristika vježbe u kojima se pažnja usmjerava na ekscentričnu fazu mišićne kontrakcije predstavljaju temelj rehabilitacijskog procesa nakon rupture Ahilove tetive. Vježbe koje se koriste u terapiji mogu se izvoditi samostalno (aktivne), uz pomoć druge osobe (aktivno potpomognute) ili da nam ih izvodi terapeut (pasivne).

Ortopedska pomagala koja ograničavaju, imobiliziraju te rasterećuju određeni, to jest oštećeni dio tijela nazivaju se ortoze. Omogućavaju ozlijeđenim osobama normalno bavljenje svakodnevnim aktivnostima, pomažu pri smanjenju osjećaja bolnosti te vraćaju funkcionalnost oštećenog dijela tijela. Terapijski ultrazvuk je metoda kojom se koriste mehaničke vibracija

izazvane ultrazvučnim valovima kako bi se stvorila toplina u čovjekovom tijelu. Najbolji efekt primjenom ove metode postiže se dugotrajnim izlaganjem tkiva prethodno spomenutim ultrazvučnim valovima (Yamane, 2019.) . Osim terapijskog UZV razlikuje se i metoda udarnog vala kojom se ciljano djeluje na određeno područje u tijelu te liječenje, odnosno oporavak tkiva. Zvučni valovi usmjeravaju se te udaraju u materiju veće gustoće gdje dolazi do lomljenja ili odbijanja što uzrokuje stvaranje, odnosno oslobađanje kinetičke energije. Oslobodena energija potiče promjene u tkivu na izravan ili neizravan način.

#### **4.3.2. Protokoli rehabilitacije**

Rehabilitacijski proces nakon rupture Ahilove tetive kreće imobilizacijom gležnja. Prije se gležanj imobilizirao gipsom koji se nosio otprilike 4 tjedna, dok se danas koriste ortoze koje se mogu skinuti i podešavati, odnosno modelirati po potrebi ovisno o tome kakav se napredak ostvaruje tokom samog procesa rehabilitacije. U početku oporavka tetive potrebno je izbjegavati nepotrebna naprezanja iste zbog sporije regeneracije, to jest cijeljenja. Postoje brojni prijedlozi u pogledu trajanja imobilizacije gležnja, neki autori predlažu minimalno 6 tjedana imobilizacije dok drugi, suvremeniji, naglašavaju ranu mobilizaciju gležnja te postepeno opterećivanje noge. U svom istraživanju su Casillas i Storm (2009.) dokazali da rana primjena opterećenja na ozlijeđenu nogu uvelike doprinosi pravilnoj orijentaciji kolagenih vlakana te manju atrofiju mišića potkoljenice. Uz navedeno, tetiva postaje čvršća te se smanjuje ožiljak čime je vjerojatnost pojave recidiva znatno manja.

Rehabilitacija se može kronološki rasporediti po fazama sukladno ciljevima koji se žele ostvariti. Konkretno, protokol rehabilitacije nakon rupture Ahilove tetive podijeljen je na pet faza. U prvoj fazi cilj je smanjenje osjećaja bolnosti te uklanjanje otekline oko oštećenog, to jest ozlijeđenog područja prilikom čega se koriste hladni oblozi i razne kompresije. Nadalje, druga faza usmjerena je na postepen povratak opsega pokreta Ahilove tetive koji se ostvaruje zagrijavanjem tkiva te primjenom topline čime se vraća rastezljivost. Također, koriste se vježbe kojima se povećava dorzalna fleksija stopala. Treća faza bavi se okolnim područjem tetive, točnije mišićima potkoljenica. Jačanje spomenutih mišića primaran je cilj, a koriste se vježbe koje uključuju oslanjanje na podlogu te korištenje elastičnih traka koje imitiraju otpor podloge. Četvrta faza podrazumijeva uključivanje svih mišića donjih ekstremiteta kao cjeline uz manji, kontrolirani otpor. Spomenuto podrazumijeva plivanje, različite vježbe u bazenu, vožnju biciklom i slično. U

zadnoj fazi rehabilitacije osoba se vraća uobičajenim bavljenjem sportskim aktivnostima (Strom, Casillas, 2009.).

Pojam protokol podrazumijeva pristup po fazama u procesu rehabilitacije nakon ozljede, u ovom slučaju nakon ruptur Ahilove tetive. Osnovni dio protokola su faze, odnosno vremenski periodi u kojima se očekuju određene promjene, to jest napredak u rehabilitacijskom procesu. Pregršt je protokola kojima se tretira ruptura Ahilove tetive. U fazi rehabilitacije koriste se terapijske vježbe koje se razlikuju sa obzirom na kompleksnost izvođenja. Postoje jednostavnije poput osnovnog pomicanja prstiju do veoma kompleksnih kao naprimjer vježbe agilnosti koje se koriste u kasnijim fazama. Također, dijeli ih se sistematski prema veličini opterećenja koje se koristi. Uz terapijske vježbe koriste se i prethodno spomenuta pomagala poput ortoza, rasteretnih čizmi, štaka i ostalo. Protokoli se u najvećoj mjeri razlikuju po vremenskim periodima u kojima se provode različite vježbe i aktivnosti. Budući da je broj terapijskih vježbi koje se provode konačan nije jednostavno ponuditi nešto novo. Pažnja prilikom unapređenja protokola rehabilitacije nakon ruptur Ahilove tetive usmjerena je na pravovremeno prepoznavanje stanja, to jest sposobnosti tetive da podnosi veća opterećenja sa konačnim ciljem povratka uobičajenim sportskim aktivnostima. Na primjeru 2 protokola koji su opisani Tablicama 1 i 2 detaljnije je prikazan proces rehabilitacije nakon ruptur Ahilove tetive.

Tablica 1. Postoperativni protokol rehabilitacije nakon ruptur Ahilove tetive

<b>1. dan</b> <ul style="list-style-type: none"> <li>• Elevacija</li> <li>• Rasterećenje noge</li> <li>• Pomicanje palca</li> </ul>	Preporuka je da noga bude na povišenom bez opterećivanja težinom te je poželjno pomicanje palcom.
<b>10. dan</b> <ul style="list-style-type: none"> <li>• Uklanjanje šavova</li> <li>• Nošenje udloga i smanjena fleksija</li> <li>• Rasterećenje noge</li> <li>• Pomicanje palca</li> </ul>	Uklanjanje šavova i stavljanje udloga sa stopalom u položaju blage plantarne fleksije. Noga se još uvijek ne opterećuje težinom te je poželjno pomicanje palcom.
<b>17. dan</b> <ul style="list-style-type: none"> <li>• Nošenje udloga i smanjena fleksija</li> <li>• Rasterećenje noge</li> <li>• Pomicanje palca</li> </ul>	Početna udloga se uklanja te se postepeno smanjuje fleksija u stopalu i stavlja se nova udloga. Nastavlja se sa pomicanjem palca i neopterećivanjem noge.
<b>24. dan</b> <ul style="list-style-type: none"> <li>• Udloga/neutralna dorzalna fleksija</li> <li>• Rasterećenje noge</li> <li>• Pomicanje palca</li> </ul>	Uklanja se druga udloga, ispravlja se fleksija stopala u potpunosti te se postavlja nova udloga. Ako je prisutna ukočenost Ahilove tetive, pažljivo istežemo i masiramo mišić gastrocnemius netom prije postavljanja nove udloga. I dalje se pomiče palac te se ne opterećuje noga težinom.

<p><b>6. tjedan</b></p> <ul style="list-style-type: none"> <li>• Izmjenjiva udlaga</li> <li>• ±Noćna longeta</li> <li>• Opterećenje noge</li> <li>• Fizikalna terapija</li> <li>• Trening</li> </ul>	<p>Uklanja se treća udlaga te postavlja promjenjiva udlaga u obliku čizme. Promjenjiva udlaga nosi se konstantno, no po potrebi se može zamijeniti noćnom longetom koja omogućava pasivno istezanje sa stopalom u položaju dorzifleksije. Počinje se sa procesom fizikalne terapije te se postepeno noga opterećuje težinom. U ovoj fazi oporavka osjećaj bolnosti i oticanje nisu učestali. Svaka terapije započinje primjenom topline, pažljivom masažom te istezanjem. Izolirano se istežu mišići potkoljenice (<i>m. gastrocnemius</i> i <i>m. soleus</i>) te sa postupnim povećanjem mobilnosti, odnosno opsega pokreta povećava intenzitet istezanja te se počinje sa vježbama jakosti. Radi se na pomicanju palca uz vježbe sa naglaskom na koncentričnu fazu uz pomoć elastične trake. Postepeno se povećava otpor uz dodatak ekscentričnih vježbi.</p>
<p><b>9. tjedan</b></p> <ul style="list-style-type: none"> <li>• Izmjenjiva udlaga</li> <li>• ±Noćna longeta</li> <li>• Opterećenje noge</li> <li>• Fizikalna terapija</li> <li>• Trening</li> </ul>	<p>Za vrijeme svakodnevnih obveza nosi se promjenjiva udlaga. Nema potrebe za nošenjem udlage ili longete noću izuzev slučaja u kojem je mobilnost smanjena. Radi se procjena progresije fizikalne terapije te se nastavlja sa programom do potpunog oporavka, to jest povratka funkcionalnosti i proprioceptije. Počinje se sa primjenom vježbi koje uključuju trampolin te nestabilne i neravne podloge.</p>
<p><b>12. tjedan</b></p> <ul style="list-style-type: none"> <li>• Prestanak nošenja udlage</li> <li>• Fizikalna terapija</li> <li>• Trening</li> </ul>	<p>Udlaga se koristi po potrebi. Terapijski program kod populacije sportaša ulazi u fazu koju karakteriziraju sportske aktivnosti. To podrazumijeva trčanje na traci te specifične vježbe za pojedini sport.</p>
<p><b>16. tjedan</b></p> <ul style="list-style-type: none"> <li>• Vraćanje potpunoj aktivnosti</li> <li>• Naglasak na zagrijavanje i rastezanje</li> </ul>	<p>Vrši se procjena bolnosti tetive te sposobnosti stopala da postigne maksimalnu dorzifleksiju. Ovu fazu karakterizira potpuni povratak aktivnostima sa naglašenim istezanjem i zagrijavanjem. Ovisno o komplikacijama koje se mogu javiti protokol je podložan promjenama, odnosno modifikacijama. Površinske infekcije zahtijevaju češće posjete liječniku, imobilizaciju te primjenu antibiotika. Kod dubokih infekcija potrebna je dodatna obrada, primjena antibiotika te učestalo čišćenje rane.</p>

Izvor: (Strom, Casillas 2009.)



Tablica 2. Postoperativni protokol rehabilitacije nakon rupture Ahilove tetive prema Medicinskom fakultetu Sveučilišta u Winsconsinu

PRVA FAZA	Dva tjedna nakon operacije
Ciljevi rehabilitacije	Zaštita operirane tetive
	Zacjeljivanje rane
Mjere opreza	Stalno nošenje ortoze sa stopalom u poziciji plantarne fleksije (20-30°)
	Minimalno opterećivanje noge prilikom hodanja te korištenje štaka
	Ranu održavati suhom
	Pripaziti na znakove infekcije
Kriteriji napretka	Ozlijeđenu nogu što manje zadržavati u istom položaju
Kriteriji napretka	14 dana nakon operacije
DRUGA FAZA	Početak nakon ispunjavanja kriterija prve faze (dva do četiri tjedna od operacije)
Ciljevi rehabilitacije	Normalizacija hoda uz postupno povećanje opterećenja uz korištenje udlage i štaka
	Dinamička dorzalna fleksija do neutralnog položaja
	Zaštita operirane tetive
Mjere opreza po dr. Baeru	Postoperativni period 2.-3. tjedan: Stalno nošenje ortoze sa stopalom u poziciji plantarne fleksije (10°)
	Postoperativni period 3.-4. tjedan: Stalno nošenje ortoze sa stopalom u poziciji plantarne fleksije (0°)
	Dodirivanje podloge ovisno o bolnosti, naticanju ili otvorenosti rane, obvezna uporaba udlage i štaka
	Ranu održavati suhom
	Obratiti pažnju na zarastanje rane
Mjere opreza po dr. Spikeru i dr. Scerpelli	Postoperativni period 2.-3. tjedan: Stalno nošenje ortoze sa stopalom u poziciji plantarne fleksije (20°), nema aktivne dorzalne fleksije, dodirivanje podloge prstima uz uporabu štaka
	Postoperativni period 3.-4. tjedan: Stalno nošenje ortoze sa stopalom u poziciji plantarne fleksije (10°), dodirivanje podloge prstima uz uporabu štaka, spavanje sa udlagom
	Postoperativni period 4.-6. tjedan: Nošenje ortoze u neutralnom položaju ako nema poteškoća prilikom plantarne i dorzalne fleksije, dodirivanje podloge ovisno o bolnosti, naticanju ili otvorenosti rane, ograničavanje aktivne dorzalne fleksije, spavanje s udlagom
Mjere opreza po dr. Williamsu	Smještanje nogu u visoku udlagu sa povišenom petom pri kutu od 20-30° plantarne fleksije

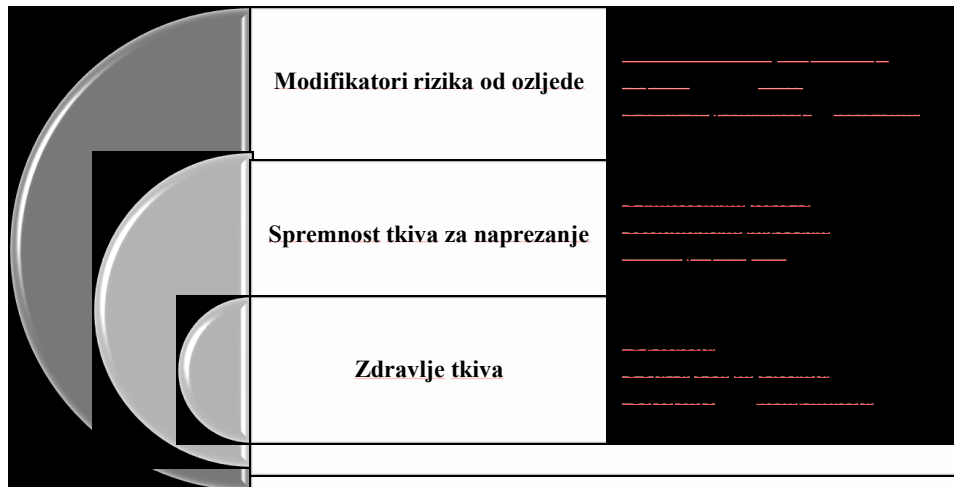
	Počinje se sa aktivnom dorzalnom fleksijom do neutralnog položaja uz pasivnu plantarnu fleksiju sa 10 ponavljanja po 3 puta dnevno (početak nakon 2. tjedna)
	Dodirivanje podloge uz obveznu uporabu štaka
<b>Prijedlog terapijskih vježbi</b>	Vježbe mobilnosti za gležanj uz poštivanje mjera opreza Bezbolne vježbe izometrije inverzije, everzije, te plantarne i dorzalne fleksije Vježbe u otvorenom kinetičkom lancu za jačanje kuka i trupa
<b>Kriteriji napretka</b>	6 tjedana nakon operacije Bezbolna aktivna dorzalna fleksija do 0°
<b>TREĆA FAZA</b>	<b>Početak nakon ispunjavanja kriterija druge faze (početak nakon šest do osam tjedana od operacije)</b>
<b>Ciljevi rehabilitacije</b>	Normalizacija hoda po ravnim površinama bez pomagala Stajanje na jednoj nozi uz dobru kontrolu do 10 sekundi Aktivan opseg pokreta između 5° dorzalne fleksije i 40° plantarne fleksije
<b>Mjere opreza</b>	Postupno uklanjanje ortoze Hodanje kratkih udaljenosti po ravnim površinama Oprez da ne preopteretimo tetivu (nema velikih pokreta u sagitalnoj ravnini), izbjegavanje vježbi koje zahtijevaju veliki opseg pokreta
<b>Prijedlog terapijskih vježbi</b>	Vježbe koračanja u frontalnoj i sagitalnoj ravnini (koraci u stranu, prekoraci) Vježbe za povećanje mobilnosti gležnja, pažljivo istezanje <i>m. gastrocnemius</i> i <i>m. soleus</i> Vježbe balansa (stajanje na dvije noge od šireg prema užem stavu sa progresijom do stoja na jednoj nozi) Jačanje gležnja uz pomoć elastičnih traka Izvođenje funkcionalnih vježbi u sporijem tempu uz potpunu kontrolu pokreta (čućanj, iskorak) Jačanje trupa i kuka te vježbanje u bazenu ukoliko je rana u potpunosti zarasla
<b>Kriteriji napretka</b>	Normalan hod bez udlage Čućanj do fleksije koljena od 30° bez prebacivanja težišta Stajanje na jednoj nozi uz dobru kontrolu do 10 sekundi Aktivan opseg pokreta između 5° dorzalne fleksije i 40° plantarne fleksije
<b>ČETVRTA FAZA</b>	<b>Početak nakon ispunjavanja kriterija treće faze (uobičajeno nakon osam tjedana od operacije)</b>
<b>Ciljevi rehabilitacije</b>	Normalizacija hoda po svim površinama bez pomagala Stajanje na jednoj nozi uz dobru kontrolu do 10 sekundi Aktivan opseg pokreta između 15° dorzalne fleksije i 50° plantarne fleksije Izvođenje funkcionalnih vježbi uz dobru kontrolu bez bolova

<b>Mjere opreza</b>	Izbjegavanje aktivnosti koje uključuju nagle pokrete
	Izbjegavanje vježbi koje su sklone uzrokovanju kompenzacije pokreta
<b>Prijedlog terapijskih vježbi</b>	Vježbe agilnosti u frontalnoj i transverzalnoj ravnini uz postupno povećanje brzine izvođenja
	Vježbe opsega pokreta gležnja
	Istezanje <i>m. gastrocnemius</i> i <i>m. soleus</i>
	Vježbe propriocepcije (stoj na jednoj nozi)
	Jačanje zgloba kroz koncentrične i ekscentrične vježbe za <i>m. gastrocnemius</i>
	Funkcionalne vježbe
	Vježbe za jačanje kuka i trupa
<b>Kriteriji napretka</b>	Normalna mehanika hoda po svim podlogama bez pomagala
	Čučanj i iskorak do fleksije koljena od 70° bez prebacivanja težišta
	Stajanje na jednoj nozi uz dobru kontrolu do 10 sekundi
	Aktivan opseg pokreta između 15° dorzalne fleksije i 50° plantarne fleksije
<b>PETA FAZA</b>	<b>Početak nakon ispunjavanja kriterija četvrte faze (uobičajeno nakon četiri mjeseca od operacije)</b>
<b>Ciljevi rehabilitacije</b>	Dobra kontrola pokreta te bavljenje sportskim aktivnostima bez prisustva boli
<b>Mjere opreza</b>	Kratkotrajne upale nakon aktivnosti (ne duže od 24 sata)
	Izbjegavane oticanja nakon aktivnosti
	Izbjegavanje trčanja sa kompenzacijom pokreta (šepanje)
<b>Prijedlog terapijskih vježbi</b>	Vježbe s dobrom kontrolom na dvije noge te progresija prema vježbama na jednoj nozi
	Vježbe i aktivnosti koje se odvijaju u više ravnina
	Vježbe propriocepcije specifične za pojedine sportove
	Istezanje mišića za ispravljanje disbalansa
	Vježbe za jačanje kuka i trupa
<b>Kriteriji napretka</b>	Dinamička neuromuskularna kontrola u aktivnostima koje se odvijaju u svim smjerovima bez pojave bolnosti i oticanja

Izvor: University of Wisconsin, 2017.

## 5. Funkcionalna faza rehabilitacije Ahilove tetive

Faza rehabilitacije kojoj je primaran cilj povratak ozlijeđenog pojedinca uobičajenom bavljenju sportskim aktivnostima započinje četiri do šest mjeseci nakon operativnog zahvata. Pri tome, kriterij koji se koristi kao smjernica za njezino adekvatno provođenje je bol. Prag boli je indikator sposobnosti tetive da podnosi opterećenja kojima je izložena. Slikom 13 prikazane su faze koje prethode uključivanju u proces funkcionalne rehabilitacije. Spomenuto, omogućava kvalitetniju provedbu funkcionalne faze u što kraćem roku te značajno smanjuje vjerojatnost pojave recidiva.

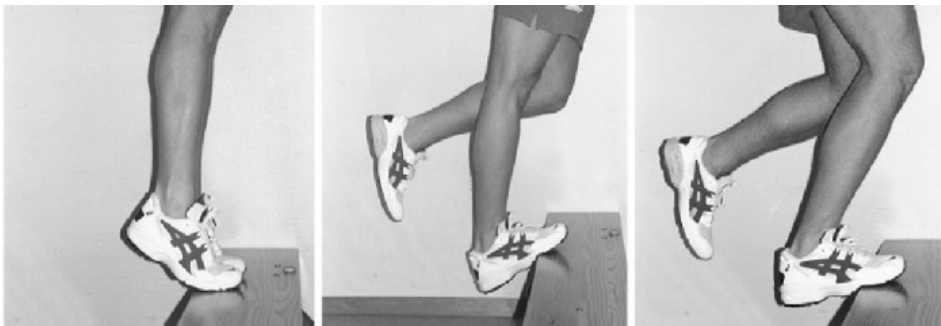

Slika 13. Faze koje prethode funkcionalnoj fazi rehabilitacije Ahilove tetive

Osnovni uvjeti koji se moraju zadovoljiti kako bi osoba mogla započeti s posljednjom fazom rehabilitacije su mogućnost opterećivanja noge cijelom težinom bez pojave boli i/ili oticanja, kvalitetna propriocepcija te potpuna funkcionalnost gležnja i mišića potkoljenice.

U funkcionalnoj fazi rehabilitacije nakon rupture Ahilove tetive provode se vježbe opće izdržljivosti, snage te vježbe istezanja. Sa njima se obuhvaća svaki aspekt opterećenja u kojem se tetiva i pripadajući mišići mogu naći. Uobičajene vježbe snage koje se koriste prilikom rehabilitacije su nožni potisak (eng. *leg press*), nožni pregib u ležećem položaju (eng. *lying leg curl*), podizanje na prste (eng. *calf raise*) i različite vježbe u kojima se koriste elastične trake. Što

se tiče opće izdržljivosti, podrazumijeva se vožnja stacionarnog bicikla te hodanje u vodi. U zadnje vrijeme novije metode i načini vježbanja pokazali su značajan utjecaj na čvrstoću, jakost i zdravlje Ahilove tetive. Vježba koja predstavlja nezaobilazan dio rehabilitacije te se istovremeno pokazala kao najefikasnija jest spuštanje pete kroz ekscentričnu kontrakciju mišića stražnje strane potkoljenice. Izvodi se na dva načina sa obzirom na mišić koji se nalazi pod opterećenjem. Ukoliko se spomenuta vježba izvodi sa opruženom nogom djeluje se na *m. gastrocnemius*, a ako se izvodi sa fleksijom u koljenu odvija se ekscentrična kontrakcija odnosno istežanje *m. soleus*. U oba slučaja stojeći na rubu podignute površine, najčešće stepenice, pojedinac se podiže na prste uz pomoć ruku. Zatim se iz sunožnog stava na prstima neozlijeđena noga podiže od podloge dok se operirana noga kontrolirano spušta ispod ruba stepenice kao što je prikazano Slikom 14. Nakon dolaska u najnižu točku spušta se i druga noga te se prenosi težina na obje noge, potom slijedi ponavljanje cijelog postupka počevši od podizanja na prste. Vježba se odvija kroz tri serije, sa brojem ponavljanja koji varira ovisno o tome u kojem se tjednu procesa rehabilitacije pojedinac nalazi. U početku se radi najmanje 8 ponavljanja dok se progresijom u kasnijim tjednima podiže do 15.



Slika 14. Vježba spuštanja pete kroz ekscentričnu kontrakciju mišića stražnje strane potkoljenice

Izvor: <http://anatomy-physiotherapy.com/images/articles/p3/f446/Publication1.png>

Prilikom izvođenja spomenute vježbe karakterističan je osjećaj nelagode i bolnosti koji prema Borgovoj skali subjektivnog osjećaja opterećenja iznosi 5. Bol se postepeno smanjuje i nestaje nakon vremenskog perioda od 24 sata te se ne smije povećavati. Intenzitet se povećava korištenjem utega (progressivno povećanje opterećenja u gradaciji do 2,5 do 5 kg) u slučaju da ne postoji osjećaj nelagode i bolnosti prilikom izvođenja vježbe bez vanjskog opterećenja. Četiri mjeseca nakon operativnog zahvata kreće se sa naprednim vježbama propriocepcije dok je u nekim slučajevima koji su razvili komplikacije prilikom rehabilitacije te samim time usporili istu potrebno do devet mjeseci. Pod napredne vježbe propriocepcije podrazumijevaju se jednonožni stoj na nestabilnim, neravnim podlogama (deblji tepih, strunjača, madrac, pjenasti jastuci, Bosu lopte), dvonožni čučanj na nestabilnoj podlozi te razne vježbe i aktivnosti u kojima dolazi do promjena težišta na balans ploči. One se izvode tek nakon što su svladane uobičajene funkcionalne vježbe poput iskoraka (razne varijacije), čučnja, mrtvog dizanja te ako prilikom izvođenja istih nema pojave boli. U početku se izvode lakše varijante koje podrazumijevaju pridržavanje ili pomoć dok se u kasnijim fazama rehabilitacije otežava izvođenje vježbi propriocepcije raznim dodatnim aktivnostima kojima se želi kratkotrajno izbaciti iz ravnotežnog položaja ozlijeđenog pojedinca. Na taj se način u većoj mjeri opterećuju i aktiviraju mišići, a samim time i tetiva. Slikom 15 prikazano je nekoliko vježbi propriocepcije uz korištenje balans daske.

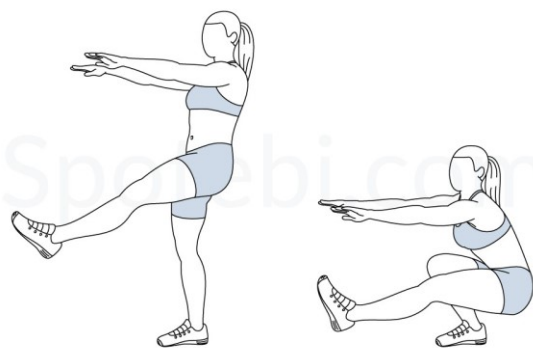


a) Lateralno ljuľanje    b) Anteriorno-posteriorno ljuľanje    c) Horizontalni balans

Slika 15. Vježbe uz uporabu balans daske

Izvor: [https://www.researchgate.net/figure/Wobble-board-exercises-undertaken-for-two-minutes-each-three-times-per-week\\_fig1\\_263816274](https://www.researchgate.net/figure/Wobble-board-exercises-undertaken-for-two-minutes-each-three-times-per-week_fig1_263816274)

Kompleksna vježba koja značajno poboljšava stanje tetive prilikom funkcionalne rehabilitacije je jednonožni čučanj. Sa obzirom na njenu složenost ona se može izvoditi tek nakon što je pojedinac u stanju napraviti klasični dvonožni čučanj do položaja u kojem je koljeno flektirano minimalno 80 stupnjeva bez pojave boli. U ranim fazama jednonožni čučanj izvodi se uz pridržavanje dok se nakon određenog vremena i progresije izvodi samostalno. Prilikom spuštanja u čučanj, odnosno ekscentrične faze kontrakcije, pažnju treba usmjeriti na zadržavanje položaja uz potpunu kontrolu u najnižoj točki otprilike 5 sekundi. U početku se radi 10 ponavljanja kroz par serija. Sa vremenom i progresijom povećava se broj serija i ponavljanja do trenutka kada pojedinac može napraviti 20 ponavljanja sa zadržavanjem od 15 sekundi.



Slika 16. Jednonožni čučanj

Izvor: <https://www.spotebi.com/exercise-guide/pistol-squat/>

Implementacija kompleksnijih vježbi kreće 3 do 4 tjedna nakon početka procesa funkcionalne rehabilitacije. Podrazumijeva se izvođenje funkcionalnih vježbi uz elemente propriocepcije. Neke od vježbi koje se koriste su iskoraci na ili sa Bosu lopte, jednonožni čučnjevi na nestabilnoj podlozi, te jednonožni izdržaji na nestabilnoj podlozi uz dodatne aktivnosti (dodavanje i hvatanje loptice, potisak ili povlačenje različitih rekvizita itd.).

## 6. Specifičnosti faza funkcionalne rehabilitacije nakon rupture

### Ahilove tetive

Iz prethodno predstavljenih protokola vidljive su značajne razlike u gotovo svim fazama rehabilitacije. Rezultat tome je činjenica da ne postoje dva identična pojedinca koji bi na određen protokol reagirali na isti način. To znači da nije rečeno da bi jednaki program rehabilitacije polučio isti rezultat kod dvije osobe. Svaki protokol ima svoju svrhu, a razlikuju se s obzirom na utrošeno vrijeme i učinkovitost, odnosno je li djelomično ili potpuno vraćena funkcionalnost Ahilove tetive. Svako ozljedi tetive pristupa se kao jedinstvenom slučaju te se sukladno tome prilagođava i optimizira sami proces rehabilitacije. Prema sekundarnom istraživanju koje su proveli Achten i suradnici (2012.) u kojem uspoređuju publicirane znanstvene članke na temu rehabilitacije nakon rupture Ahilove tetive, 236 od ukupnih 424 pacijenata tretiralo je ozljedu tetive operacijskim metodama te se rano opterećenje ozlijeđene noge pokazalo veoma učinkovitim. U istraživanju su navedena četiri faktora koja imaju utjecaj na rezultate prilikom korištenja metode u kojoj se rano započinje sa primjenom opterećenja na ozlijeđenu nogu, a to su dizajn ortoze, stupanj plantarne fleksije, vremenski period nošenja ortoze te mogući opseg pokreta kroz proces rehabilitacije.

U svom su radu Brumann i suradnici (2014.) analizirali protokole grupirajući ih prema zajedničkim osobinama. Raniji povratak uobičajenim aktivnostima uočen je kod protokola koji preporučuju ranu primjenu opterećenja ozlijeđene noge. Isti slučaj je kod protokola koji koriste ranu mobilizaciju stopala, to jest kretanje stopala između maksimalne plantarne fleksije i dorzalne fleksije od 0 stupnjeva. U procesu rehabilitacije nakon rupture Ahilove tetive najboljom se pokazala kombinacija ranog opterećenja i rane mobilizacije stopala sa kojom se počine tri tjedna nakon operacije (Brumann i suradnici, 2014.).

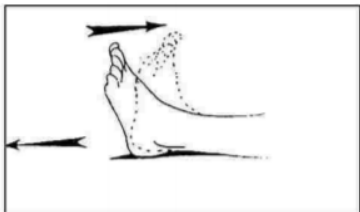
U skladu sa svime prethodno navedenim će se predstaviti prijedlog funkcionalne rehabilitacije nakon rupture Ahilove tetive. Primaran cilj rehabilitacije je povratak potpune fleksibilnosti zadebljane i krute tetive kao i jačanje mišića potkoljenice. Proces rehabilitacije dodatno ubrzava kineziterapeut koji svojim savjetima smanjuje mogućnost pojave recidiva.

*Prvu fazu* naziva se fazom oporavka te traje do dva tjedna nakon operacije („Achilles tendon rupture“). Ona podrazumijeva odmaranje te elevaciju ozlijeđene noge kroz prvi tjedan. Nakon toga, provode se vježbe cirkulacije kako bi se spriječilo zaustavljanje krvi dok je noga imobilizirana. To podrazumijeva vježbe u kojima se pomiču nožni prsti te izvođenje raznih pokreta

Komentirano [TTB1]: citat



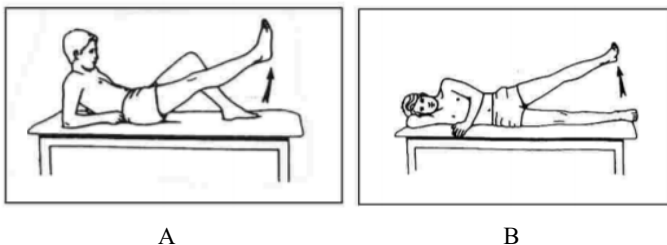
sa njima. Potom, se prelazi na vježbe opsega pokreta koje uključuju koljeno (fleksija, ekstenzija) te kuk (fleksija, ekstenzija, abdukcija i adukcija). Na samom kraju prve faze, potrebno je provesti vježbe jačanja nogu (kontrakcija *m. quadriceps femoris*).



Slika 17. Fleksija i ekstenzija stopala

Izvor: „Achilles tendon rupture“, Sports medicine, Massachusetts general hospital

**Druga faza** usmjerena je na napredak hoda i povećanje mobilnosti, odnosno opsega pokreta te započinje četiri do osam tjedana nakon operacije („Achilles tendon rupture“). Vježbe koje koristimo su fleksija-ekstenzija gležnja, everzija stopala, inverzija stopala, kružni pokreti stopalom, ravno podizanje noge, abdukcija kuka te stajanje na jednoj nozi.



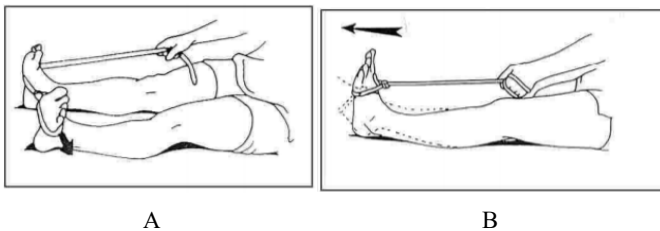
A

B

Slika 18. Primjeri vježbi u drugoj fazi funkcionalne rehabilitacije

Izvor: „Achilles tendon rupture“, Sports medicine, Massachusetts general hospital

**Treća faza** počinje kada doktor odobri potpuni prijenos težine, obično deset tjedana nakon operativnog zahvata („Achilles tendon rupture“). Vježbe koje se koriste u tom razdoblju izvode se uz pomoć elastičnih traka, a neke od njih su everzija stopala, plantarna fleksija, dorzalna fleksija te inverzija stopala.



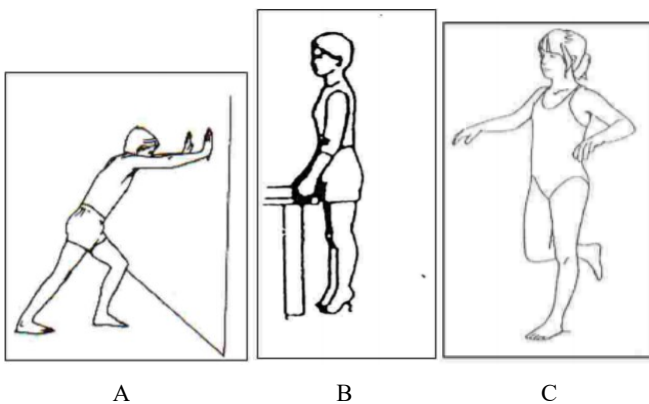
A

B

Slika 19. Primjeri vježbi u trećoj fazi funkcionalne rehabilitacije

Izvor: „Achilles tendon rupture“, Sports medicine, Massachusetts general hospital

**Posljednja, četvrta faza** kreće u otprilike petnaestom tjednu nakon operacije te uključuje različite vježbe istezanja, mobilnosti, varijacije podizanja na nožne prste, balans na jednoj nozi te jednonožni čučanj.



A

B

C

Slika 20. Primjeri vježbi u četvrtoj fazi funkcionalne rehabilitacije

Izvor: „Achilles tendon rupture“, Sports medicine, Massachusetts general hospital

## 7. Zaključak

Iako najčvršća, Ahilova tetiva podložna je oštećenjima o čemu govori podatak da je učestalost ozljede iste u značajnom porastu proteklih godina. U istom omjeru se pojavljuje kako kod profesionalnih sportaša tako i kod rekreativaca. Određeni čimbenici igraju dominantnu ulogu u mogućnosti nastanka ozljede Ahilove tetive, a neki od njih jesu genetika, spol i drugi. Mehanizam ozljede tetive najčešće je pod neizravnim djelovanjem sile na zglob gležnja. Sama težina i posljedice koje ozljeda ostavlja ovise o mnogobrojnim faktorima, a nastaju djelovanjem sile većeg iznosa ili kontinuiranim opterećenjem pod utjecajem sila manjih iznosa. Pri tome, postoje dva osnovna tipa ozljede Ahilove tetive, a to su tendinopatije i rupture.

Ozljede Ahilove tetive moguće je tretirati putem operativnog zahvata ili neoperacijski. Tendinopatije se najčešće tretiraju na konzervativan način, neoperacijskim metodama, dok se rupture u najvećem broju slučajeva tretiraju operacijom. Metode kojima se operacijski spaja Ahilova tetiva su: otvorena operacija, perkutana metoda liječenja te minimalno invazivna metoda.

U literaturi se nalazi raznolik spektar protokola i prijedloga za optimalno provođenje procesa rehabilitacije. Svaki protokol nosi svoje karakteristike te je usmjeren primarno na pojedini aspekt rehabilitacije. S time u svezi, neki protokoli za prioritet imaju izolaciju područja rupture i nastalog ožiljka čime se izbjegavaju infekcije, otvaranja rane i slične komplikacije. S druge strane, postoje protokoli koji zagovaraju rani početak provođenja vježbi opsega pokreta i mobilnosti te početak vježbanja sa opterećenjem. Spomenuti protokoli osim što polučuju najkvalitenije rezultate po pitanju povratka funkcionalnosti Ahilove tetive, ujedno imaju i najkraći vremenski period trajanja same rehabilitacije.

Provedena istraživanja daju opće smjernice što se tiče provedbe procesa rehabilitacije nakon ruptуре Ahilove tetive, no svakom slučaju potreban je individualni pristup. Moguće je postavljanje okvirnog plana koji je zbog različitih vanjskih i unutrašnjih čimbenika podložan čestim promjenama (upalni procesi, infekcije, sporije zarastanje rana i dr.). Ključan pokazatelj u provedbi rehabilitacije je pojava osjećaja bolnosti koja s obzirom na svoj intenzitet usmjerava daljnji tijek samog rehabilitacijskog procesa. Minimalna bol ukazuje na pravilnost progresije opterećenja u procesu rehabilitacije, no ukoliko se ona iz dana u dan povećava ili ako prelazi granicu tolerancije po Borgovoj skali subjektivnog opterećenja (5 od 10) tada je riječ o upotrebi neodgovarajućeg protokola rehabilitacije nakon ruptуре Ahilove tetive.

## 8. Literatura

- Achilles tendon rupture  
Sports Medicine, Massachusetts general hospital, Boston, dostupno na:  
<https://www.massgeneral.org/assets/MGH/pdf/orthopaedics/sports-medicine/physical-therapy/rehabilitation-protocol-for-achilles-repair.pdf>
- Bajek, S., Bobinac, D., Jerković, R., Malnar, D. i Marić, I. (2007). *Sustavna anatomija čovjeka*, Rijeka: Digital point tiskara d.o.o.
- Barber, F., McGarry, J., Herbert, M. A. i Anderson, R.B. (2009). A biomechanical study of Achilles tendon repair augmentation using GraftJacket matrix. *Foot & Ankle International*, 329-333. doi: 10.3113/FAI.2008.0329
- Barfod, K. W. (2014). Achilles tendon rupture; Assessment of non - operative treatment (2014) (doktorski rad). *Danish Medical Journal*. Preuzeto s:  
<https://pdfs.semanticscholar.org/1096/921e1b1380392699780392a049f2def4b20b.pdf>
- Brumann, M., Baumbach, S.F., Mutschler, W. i Polzer, H. (2014). Accelerated rehabilitation following Achilles tendon repair after acute rupture - Development of an evidence-based treatment protocol. *Injury*, 45(11), 1782–1790. doi: 10.1016/j.injury.2014.06.022
- Bojanić, I., Križan, S., Dimnjaković, D., Janjić, T., Smoljanović, T. i Smoljanović, T. (2013). Neinsercijska tendinopatija Ahilove tetive. *Medicina flumensis*, 49(2), 121–35. Preuzeto s:  
<https://hrcak.srce.hr/103478>
- Brotzman, S.B., (2017). Achilles Tendinopathy. U Giangarra, C.E., Manske, R.C. (ur.) *Clinical Orthopaedic Rehabilitation: A Team Approach* (str. 290–298), Elsevier. Dostupno na:  
<https://www.clinicalkey.com/#!/content/3-s2.0-B9780323393706000445>
- Caudell, G. M. (2017). Insertional Achilles Tendinopathy. *Clinics in Podiatric Medicine and Surgery*, 34(2), 195–205. doi:10.1016/j.cpm.2016.10.007
- Chimenti, R. L., Cychosz, C. C., Hall, M. M. i Phisitkul, P. (2017). Current Concepts Review Update: Insertional Achilles Tendinopathy. *Foot & Ankle International*, 38(10), 1160–1169. doi:10.1177/1071100717723127
- Čretnik, A., Košir, R. i Kosanović, M. (2010). Incidence and Outcome of Operatively Treated Achilles Tendon Rupture in the Elderly. *Foot & Ankle International*, 31(1), 14–18. doi:10.3113/fai.2010.0014

- Čretnik, A., Kosanović, M. i Smrkolj, V. (2005). Percutaneous versus Open Repair of the Ruptured Achilles Tendon. *The American Journal of Sports Medicine*, 33(9), 1369–1379. doi:10.1177/0363546504271501
- Dayton, P. (2017). Anatomic, Vascular, and Mechanical Overview of the Achilles Tendon. *Clinics in Podiatric Medicine and Surgery*, 34(2), 107–113. doi:10.1016/j.cpm.2016.10.002
- Doral, M. N., Alam, M., Bozkurt, M., Turhan, E., Atay, O. A., Dönmez, G. i Maffulli, N. (2010). Functional anatomy of the Achilles tendon. *Knee Surgery, Sports Traumatology, Arthroscopy*, 18(5), 638–643. doi:10.1007/s00167-010-1083-7
- Egger, A. C. i Berkowitz, M. J. (2017). Achilles tendon injuries. *Current Reviews in Musculoskeletal Medicine*, 10(1), 72–80. doi:10.1007/s12178-017-9386-7
- Feilmeier, M. (2017). Noninsertional Achilles Tendinopathy Pathologic Background and Clinical Examination. *Clinics in Podiatric Medicine and Surgery*, 34(2), 129–136. doi:10.1016/j.cpm.2016.10.003
- Fusini, F., Langella, F., Busilacchi, A., Tudisco, C., Gigante, A. i Massé, A. (2017). Real-time sonoelastography: principles and clinical applications in tendon disorders. *Muscles, Ligaments and Tendons Journal*, 7(3), 467. doi:10.11138/mltj/2017.7.3.467
- Ganestam, A., Kallelose, T., Troelsen, A. i Barfod, K. W. (2015). Increasing incidence of acute Achilles tendon rupture and a noticeable decline in surgical treatment from 1994 to 2013. A nationwide registry study of 33,160 patients. *Knee Surgery, Sports Traumatology, Arthroscopy*, 24(12), 3730–3737. doi:10.1007/s00167-015-3544-5
- Huttunen, T. T., Kannus, P., Rolf, C., Felländer-Tsai, L. i Mattila, V. M. (2014). Acute Achilles Tendon Ruptures. *The American Journal of Sports Medicine*, 42(10), 2419–2423. doi:10.1177/0363546514540599
- Irwin, T. A. (2010). Current Concepts Review: Insertional Achilles Tendinopathy. *Foot & Ankle International*, 31(10), 933–939. doi:10.3113/fai.2010.0933
- Jakelić, A. (2018). *Rehabilitacija nakon ozljede Ahilove tetive* (diplomski rad). Medicinski fakultet, Zagreb.
- Jandacka, D., Silvernail, J. F., Uchytel, J., Zahradnik, D., Farana, R. i Hamill, J. (2017). Do athletes alter their running mechanics after an Achilles tendon rupture? *Journal of Foot and Ankle Research*, 10(1). doi:10.1186/s13047-017-0235-0

- Kearney, R.S., McGuinness, K.R. Achten, J. i Costa, M.L. (2012). A systematic review of early rehabilitation methods following a rupture of the Achilles tendon *Physiotherapy*, 98(1), 24–32. doi: 10.1016/j.physio.2011.04.349
- Kos, K., Lončarić, I. i Jurak, I. (2017). Parcijalna ruptura Ahilove tetive. *FIZIOinfo*, 27(1), 9-13. Dostupno na [https://www.researchgate.net/publication/327438049\\_Parcijalna\\_ruptura\\_ahilove\\_tetive](https://www.researchgate.net/publication/327438049_Parcijalna_ruptura_ahilove_tetive)
- Kvist, M. (1994). Achilles Tendon Injuries in Athletes. *Sports Medicine*, 18(3), 173–201. doi:10.2165/00007256-199418030-00004
- Lantto, I., Heikkinen, J., Flinkkilä, T., Ohtonen, P. i Leppilähti, J. (2014). Epidemiology of Achilles tendon ruptures: Increasing incidence over a 33-year period. *Scandinavian Journal of Medicine & Science in Sports*, 25(1), 133–138. doi:10.1111/sms.12253
- Li, H.-Y. i Hua, Y.-H. (2016). Achilles Tendinopathy: Current Concepts about the Basic Science and Clinical Treatments. *BioMed Research International*, 1–9. doi:10.1155/2016/6492597
- Longo, U. G., Ronga, M. i Maffulli, N. (2009). Acute Ruptures of the Achilles Tendon. *Sports Medicine and Arthroscopy Review*, 17(2), 127–138. doi:10.1097/jsa.0b013e3181a3d767
- Maganaris, C. N. i Narici, M. V. (2005) Mechanical Properties of Tendons. U N. Maffulli (ur.), *Tendon Injuries* (str. 14-21), London: Springer.
- Magee D.J. (2013). Assessment of Gait. U *Orthopedic Physical Assessment* (str. 981–1016). Elsevier Health Sciences.
- McKeon, B. P., Heming, J. F., Fulkerson, J. i Langeland, R. (2006). The Krackow Stitch: A Biomechanical Evaluation of Changing the Number of Loops Versus the Number of Sutures. *Arthroscopy*, 22(1), 33–37. doi:10.1016/j.arthro.2005.10.008
- Medved, R. (1987). *Sportska medicina*. Zagreb: Jumena.
- Mišigoj-Duraković, M. (1999). *Tjelesno vježbanje i zdravlje*. Zagreb: Grafos.
- Nilsson-Helander, K., Grävare Silbernagel, K., Thomeé, R., Faxén, E., Olsson, N., Eriksson, B. I. i Karlsson, J. (2010). Acute Achilles Tendon Rupture. *The American Journal of Sports Medicine*, 38(11), 2186–2193. doi:10.1177/0363546510376052
- Pękala, P. A., Henry, B. M., Pękala, J. R., Piska, K. i Tomaszewski, K. A. (2017). The Achilles tendon and the retrocalcaneal bursa. *Bone & Joint Research*, 6(7), 446–451. doi:10.1302/2046-3758.67.bjr-2016-0340.r1

- Raikin, S. (veljača, 2014). Epidemiology of Achilles tendon rupture in the US. *Lower extremity review magazine*. Dostupno na <https://lermagazine.com/article/epidemiology-of-achilles-tendon-rupture-in-the-us>
- Raleigh, M. S. i Collins, M. (2012). Gene Variants that Predispose to Achilles Tendon Injuries: An Update on Recent Advances. U A. Čretnik (ur.) *Achilles Tendon*. London: InTechOpen. Dostupno na [http://cdn.intechopen.com/pdfs/32022/InTech-Gene\\_variants\\_that\\_predispose\\_to\\_achilles\\_tendon\\_injuries\\_an\\_update\\_on\\_recent\\_advances.pdf](http://cdn.intechopen.com/pdfs/32022/InTech-Gene_variants_that_predispose_to_achilles_tendon_injuries_an_update_on_recent_advances.pdf)
- Rehabilitation Program for Achilles Tendon Rupture/Repair, Banif Sport Medicine (srpanj 2017). Dostupno na: [http://banffsportmed.com/wp-content/uploads/2018/01/Achilles-Tendon-Rupture\\_0.pdf](http://banffsportmed.com/wp-content/uploads/2018/01/Achilles-Tendon-Rupture_0.pdf)
- Sharma P., Maffull N. (2006). Biology of tendon injury: healing, modeling and remodeling. *J. Musculoskelet Neuronal Interact*, 6(2), 181-190. Dostupno na <http://www.ismni.org/jmni/pdf/24/14MAFFULLI.pdf>
- Strom. A.C. i Casillas, M.M. (2009). Achilles Tendon Rehabilitation. *Foot Ankle Clinics*, 14(4), 773–782, doi: 10.1016/j.fcl.2009.08.003
- University of Wisconsin, School of Medicine and Public Health., Winsconsin, 2017., dostupno na: [https://www.uwhealth.org/files/uwhealth/docs/sportsmed/SM143151\\_Achilles\\_Tendon\\_Rehab\\_final.pdf](https://www.uwhealth.org/files/uwhealth/docs/sportsmed/SM143151_Achilles_Tendon_Rehab_final.pdf)
- Weatherall, J. M., Mroczek, K. i Tejawani, N. (2010). Acute Achilles Tendon Ruptures. *Orthopedics*, 33(10), 758–764. doi:10.3928/01477447-20100826-21
- Weber, M., Niemann, M., Lanz, R., Muller, T. (2003). Nonoperative treatment of acute rupture of the achilles tendon. *Results of a new protocol and comparison with operative treatment*, 31(5), 685–91, dostupno na: <https://journals.sagepub.com/doi/full/10.1177/03635465030310050901>
- Yamane, A. (2019). Atlas of Orthoses and Assistive Devices. Orthotic Prescription. Philadelphia: Elsevier; str. 2–6.e1. Dostupno na: <https://www.clinicalkey.com/#!/content/3-s2.0-B9780323483230000019>
- Zafar, M. S., Mahmood, A. i Maffulli, N. (2009). Basic Science and Clinical Aspects of Achilles Tendinopathy. *Sports Medicine and Arthroscopy Review*, 17(3), 190–197. doi:10.1097/jsa.0b013e3181b37eb7

## 9. Prilozi

### 9.1. Popis slika

<i>Slika 1. Mehanizam rupture Ahilove tetive .....</i>	3
<i>Slika 2. Ozljede Ahilove tetive povezane sa sportom .....</i>	3
<i>Slika 3. Anatomija potkoljenice .....</i>	5
<i>Slika 4. Struktura Ahilove tetive.....</i>	7
<i>Slika 5. Retrokalkanearna i potkožna kalcalska burza .....</i>	8
<i>Slika 6. Linija istezanja - naprezanja Ahilove tetive.....</i>	10
<i>Slika 7. Biomehanika hoda .....</i>	11
<i>Slika 8. Intrizični i ekstrizični faktori.....</i>	12
<i>Slika 9. Kalcifikat oko tetive kao rezultat insercijske tendinopatije .....</i>	14
<i>Slika 10. Ultrazvučni prikaz neinsercijske tendinopatije.....</i>	16
<i>Slika 11. Thompsonov test.....</i>	18
<i>Slika 12. Perkutana metoda tretiranja ruptуре Ahilove tetive .....</i>	22
<i>Slika 13. Faze koje prethode funkcionalnoj fazi rehabilitacije Ahilove tetive.....</i>	31
<i>Slika 14. Vježba spuštanja pete kroz ekscentričnu kontrakciju mišića stražnje strane potkoljenice .....</i>	32
<i>Slika 15. Vježbe uz uporabu balans daske .....</i>	33
<i>Slika 16. Jednonožni čučanj.....</i>	34
<i>Slika 17. Fleksija i ekstenzija stopala .....</i>	36
<i>Slika 18. Primjeri vježbi u drugoj fazi funkcionalne rehabilitacije .....</i>	36
<i>Slika 19. Primjeri vježbi u trećoj fazi funkcionalne rehabilitacije .....</i>	37
<i>Slika 20. Primjeri vježbi u četvrtoj fazi funkcionalne rehabilitacije .....</i>	37



## **9.2. Popis tablica**

<i>Tablica 1. Postoperativni protokol rehabilitacije nakon rupture Ahilove tetive .....</i>	<i>26</i>
<i>Tablica 2. Postoperativni protokol rehabilitacije nakon rupture Ahilove tetive prema Medicinskom fakultetu Sveučilišta u Winsconsinu .....</i>	<i>28</i>