

# KINEZITERAPIJA U REHABILITACIJI NAKON OPERACIJE POPUNJAVANJA TIBIJALNOG KANALA I REKONSTRUKCIJE PREDNJE UKRIŽENE SVEZE. PRIKAZ SLUČAJA

---

**Perić, Domagoj**

**Master's thesis / Diplomski rad**

**2020**

*Degree Grantor / Ustanova koja je dodijelila akademski / stručni stupanj:* **University of Zagreb, Faculty of Kinesiology / Sveučilište u Zagrebu, Kineziološki fakultet**

*Permanent link / Trajna poveznica:* <https://urn.nsk.hr/urn:nbn:hr:117:569143>

*Rights / Prava:* [Attribution 4.0 International](#)/[Imenovanje 4.0 međunarodna](#)

*Download date / Datum preuzimanja:* **2024-07-10**



*Repository / Repozitorij:*

[Repository of Faculty of Kinesiology, University of Zagreb - KIFoREP](#)



**SVEUČILIŠTE U ZAGREBU**

**KINEZIOLOŠKI FAKULTET**

(studij za stjecanje akademskog naziva:

magistar kineziologije)

**Domagoj Perić**

**KINEZITERAPIJA U REHABILITACIJI NAKON  
OPERACIJE POPUNJAVANJA TIBIJALNOG  
KANALA I REKONSTRUKCIJE PREDNJE  
UKRIŽENE SVEZE. PRIKAZ SLUČAJA**

diplomski rad

**Mentor:**

**doc. dr. sc. Tatjana Trošt-Bobić**

Zagreb, srpanj, 2020.

**SVEUČILIŠTE U ZAGREBU**

**KINEZIOLOŠKI FAUKULTET**

(studij za stjecanje akademskog naziva:

magistar kineziologije)

**Domagoj Perić**

**KINEZITERAPIJA U REHABILITACIJI NAKON  
OPERACIJE POPUNJAVANJA TIBIJALNOG  
KANALA I REKONSTRUKCIJE PREDNJE  
UKRIŽENE SVEZE. PRIKAZ SLUČAJA**

diplomski rad

**Mentor:**

**doc. dr. sc. Tatjana Trošt-Bobić**

Zagreb, srpanj, 2020.

Ovim potpisima se potvrđuje da je ovo završena verzija diplomskog rada koja je obranjena pred Povjerenstvom, s unesenim korekcijama koje je Povjerenstvo zahtijevalo na obrani te da je ova tiskana verzija istovjetna elektroničkoj verziji predanoj u Knjižnici.

Mentor:

doc. dr. sc. Tatjana Trošt-Bobić

Student:

Domagoj Perić

# KINEZITERAPIJA U REHABILITACIJI NAKON OPERACIJE POPUNJAVANJA TIBIJALNOG KANALA I REKONSTRUKCIJE PREDNJE UKRIŽENE SVEZE. PRIKAZ SLUČAJA

## Sažetak

**Uvod:** Ozljeda prednjeg križnog ligamenta jedna je od najtežih, ali i sve češćih ozljeda kako u sportu tako i kod rekreativaca. Može se liječiti operativnim i konzervativnim putem, a u oba slučaja je potrebna dugotrajna i zahtjevna rehabilitacija. Postoji više rehabilitacijskih protokola koji se provode kod ove ozljede, te bi u idealnom slučaju potpuni oporavak trajao 6 mjeseci. Međutim, u tako dugotrajnom i zahtjevnom procesu može doći do komplikacija koje će otežati i usporiti ionako tešku rehabilitaciju.

**Prikaz slučaja:** Pacijent je nakon potpune rupture ACL-a prilikom rotacijskog pokreta podvrgnut operativnom zahvatu pomoću tetive *m. semitendinosus* i *Tight rope*, metodom *All inside*. Nakon 6 mjeseci rehabilitacije i dalje je osjećao nestabilnost u koljenu i bio je pozitivan na Lachmannov test. Nakon magnetske rezonance i CT utvrđuje se proširen tibijalni tunel zbog kojeg ligament ne obavlja svoju funkciju, te se preporučuje revizija operacije u dva akta. U prvom je učinjena artroskopija i priprema tibijalnog tunela za drugu operaciju u kojoj je napravljena rekonstrukcija ACL-a tetivom *m. quadriceps femoris*. Nakon toga provodi rehabilitaciju koja bi imala za cilj siguran povratak sportu.

**Zaključak:** Radi se o vrlo specifičnom slučaju u kojem pacijent prolazi puno kompleksniju rehabilitaciju od ionako zahtjevne rehabilitacije ruptur ACL-a. Svakom slučaju je potreban individualiziran pristup, a u ovom radu će biti prikazan iznimno specifičan slučaj, te kinezoterapijski protokol kroz koji je pacijent prolazio.

**Ključne riječi:** komplikacije, postoperativno vježbanje, individualiziran pristup, koljeno, kinezoterapijski protokol

# **KINEZITHERAPY IN REHABILITATION AFTER FILLING THE TIBIAL TUNNEL SURGERY AND ANTERIOR CRUCIATE LIGAMENT RECONSTRUCTION**

## **Summary**

**Introduction:** Anterior cruciate ligament injury is one of the most difficult injuries and unfortunately very often in athletes and non-athletes. It can be treated by surgery or conservatively, only by kinezitherapy. In both ways a very long and difficult rehabilitation is necessary. There are more rehabilitation protocols for this injury rehabilitation and in the ideal case a full recovery would take at least 6 months. However, in such a long and demanding process there are always possible complications that will prolong an already long and difficult rehabilitation.

**Case report:** After a complete rupture of ACL during rotation, patient had surgery with semitendinosus graft and Tight-rope, All inside method. After 6 months of rehabilitation he still felt lack of knee stability and was positive on Lachmann's test. After MR and CT it was diagnosed that he has expanded tibial tunnel and his ACL does not have necessary stability because of that. A two part surgery revision was recommended. In the first one an arthroscopy and preparation of tibial tunnel for next ACL reconstruction with quadriceps tendon graft was done. After that he started a rehabilitation process which helped him return to sport.

**Conclusion:** This is a very specific case in which the patient passes through more complexed rehabilitation than the usual rehabilitation after ACL reconstruction. Every case is different and it needs to be individualized. In this paper a very specific case is presented as well as the kinezitherapy protocol he went through.

**Key words:** complications, postoperative exercising, individualized approach, knee, kinezitherapy protocol

## Sadržaj

1. UVOD .....	1
2. ANATOMIJA KOLJENSKOG ZGLOBA .....	2
2.1. Mišićni sustav .....	3
2.2. Prednji križni ligament (ACL).....	5
3. PRIKAZ SLUČAJA.....	6
3.1. Nastanak ozljede.....	6
3.2. Prva rekonstrukcija ACL .....	7
3.3. Rizici.....	10
3.4. Popunjavanje i priprema tibijalnog tunela i rehabilitacija.....	12
3.5. Druga rekonstrukcija prednjeg križnog ligamenta .....	31
3.6. Rehabilitacija .....	32
4. ZAKLJUČAK .....	47
5. LITERATURA .....	48

## 1. UVOD

Koljenski zglob je vrlo složeno građen zglob s najvećim opsegom pokreta u fleksiji i ekstenziji u sagitalnoj ravnini, te varus i valgus rotacijom u čeonj ravnini. Koljeno je stabilizirano primarnim i sekundarnim stabilizatorima. Primarna stabilizacija koljena osigurana je ligamentima, dok su mišići oko koljena sekundarni stabilizatori. Oboje moraju raditi skladno kako bi osigurali potpunu stabilnost koljena (Abulhasan i Grey, 2017). Prednji križni ligament (u daljnjem tekstu ACL) smatra se glavnim stabilizatorom koljena, s doprinosom od oko 85% stabilizacije koljena kroz fluidnu i stabilnu fleksiju i ekstenziju koljena (Ellison i Berg, 1985). Sekundarni stabilizatori koljena su mišići oko koljenskog zgloba zajedno s mišićima kuka i *m. gastrocnemius*. Iako je njihova glavna funkcija osigurati pokret u koljenskom zglobu, oni također putem živčano-mišićnog sustava imaju ključnu ulogu u proprioceptiji koljena (Abulhasan i Grey, 2017).

Nestabilnost zgloba je učestali problem od kojeg pate i sportaši i rekreativci, a jedna od najčešćih je nestabilnost koljenskog zgloba (Ekstrand, Hagglund i Walden, 2011). Nestabilnost koljena ima visoku incidenciju i posljednjih godina se intenzivno proučava. Tako je jedno kohortno istraživanje u kojem su proučavane ozljede nogometaša tijekom sedam sezona donijelo zaključak da su ozljede koljena druga najčešća ozljeda (18%) u nogometu, odmah ispod istegnuća mišića (23%) (Ekstrand, Hagglund i Walden, 2011). Ozljede koljena nisu česte samo u nogometu. Loes, Dahlstedt i Thomee (2000) su došli do zaključka da ozljede koljena nose 15% do 50% svih ozljeda u 12 istraživanih sportova tijekom longitudinalnog istraživanja provedenog kroz 7 godina na rekreativcima muškog i ženskog spola. Incidencija ozljede ACL-a u Sjedinjenim Američkim Državama je 120,000 slučajeva godišnje. U srednjoškolskoj dobi ozljede koljena čine 60% operacija povezanih sa sportom, od čega 50% čine ozljede ACL-a. Godišnje se u SAD-u potroši oko milijardu dolara na ovu ozljedu (Kaeding, Leger-St-Jean i Magnussen, 2017). Nakon ozljede postoji veliki rizik od posttraumatskog osteoartritisa (Friel i Chu, 2013). Ozljeda je najčešća kod osoba mlađih od 30 godina pa kod njih dolazi do pojave ranog osteoartritisa koji je povezan s boli, smanjenom pokretljivošću i smanjenjem kvalitete života (Friel i Chu, 2013). Pacijenti koji su imali ozljedu ACL – a imaju povećani rizik od ponovne ozljede. Povratak u profesionalni sport nosi veliki rizik rerupture (Kaeding, Leger-St-Jean i Magnussen, 2017). Nažalost, čak i kada operacija i rehabilitacija prođu u najboljem redu, postoji visoki rizik od ponovne rupture. Taj rizik od ponovne ozljede ovisi o više faktora koji rade u kombinaciji, nije samo jedan izvor rizika u pitanju. Cilj rekonstrukcije ACL-a je osigurati



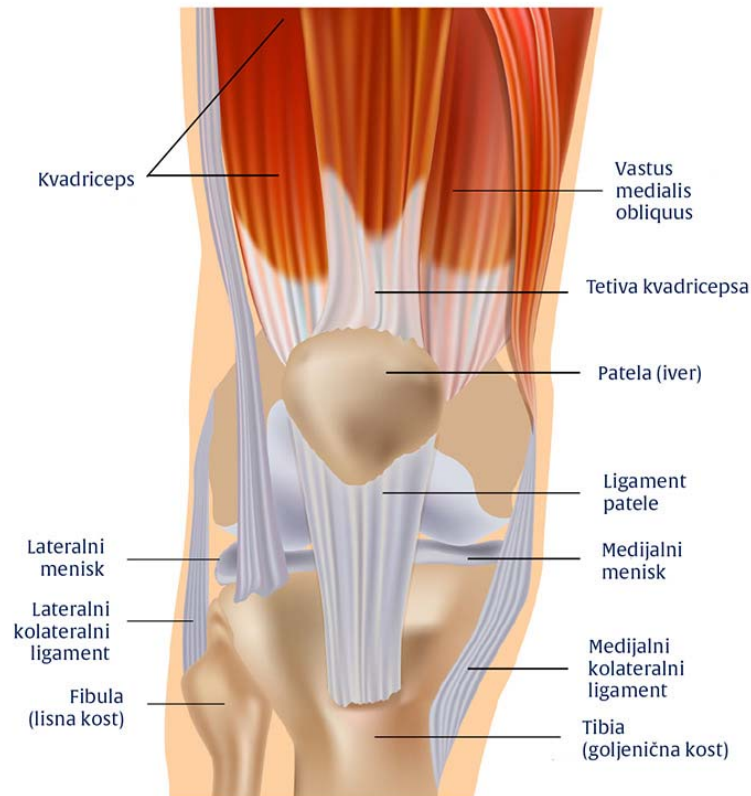
pacijentu funkcionalno, bezbolno i stabilno koljeno (Tjoumakaris, Herz-Brown, Bowers, Sennett i Bernstein, 2012). Kod nesportaša postoje mnogi potencijalni problemi i prepreke povezani s rekonstrukcijom ACL-a koje mogu biti vezane za dijagnozu i prosudbu liječnika, uzimanje grafta, komplikacije povezane s veličinom grafta, s postavljanjem grafta i fiksacijom te postoperativne komplikacije (Tjoumakaris, Herz-Brown, Bowers, Sennett i Bernstein, 2012). Cilj ovog rada je detaljno prikazati specifičan slučaj rehabilitacije nakon operacije popunjavanja tibijalnog tunela te druge rekonstrukcije ACL-a.

## 2. ANATOMIJA KOLJENSKOG ZGLOBA

Koljenski zglob povezuje donji kraj bedrene kosti i gornji kraj tibijalne kosti, a pripada mu i sezamska kost, patela (Ivančić-Košuta i Keros, 2009). Sastoji se od dva glavna zgloba: femorotibijalnog zgloba te patelofemoralnog zgloba, koji omogućavaju kretanje koljena u 3 različite ravnine: sagitalnoj (fleksija i ekstenzija), transverzalnoj (unutarnja i vanjska rotacija) i čeonj (varus i valgus stres) (Abulhasan i Grey, 2017). Zglobna tijela koljena su čvorovi bedrene kosti, odijeljeni međučvornom udubinom, kao i čvorovi tibijalne kosti. Skladnost zglobnih ploha bedrene i tibijalne kosti osiguravaju meniskusi, dvije polumjesečaste vezivnohrskavične tvorbe (Ivančić-Košuta i Keros, 2009). Vanjski je rub meniska zadebljan, a prema sredini se stanjuje u tanki slobodni rub (Ivančić-Košuta i Keros, 2009). Primarna stabilizacija koljena osigurana je ligamentima, dok su mišići oko koljena sekundarni stabilizatori (Slika 1). Oboje moraju raditi skladno kako bi osigurali potpunu stabilnost koljena (Abulhasan i Grey, 2017). Vezivnu opnu zglobne čahure oblikuju vlakna tetiva mišića oko zgloba. Prednju stranu pojačava tetiva *m. quadriceps femoris* sa patelarnim ligamentom, a sa strane se nalaze krilca patele. Stražnju stranu zglobne čahure pojačavaju dvije sveze, a bočno se nalaze kolateralni ligamenti (Ivančić-Košuta i Keros, 2009). Ukrižene sveze su dvije kratke i čvrste sveze razapete između bedrene i tibijalne kosti. Sveze se međusobno križaju i svaka je uvijena oko vlastite osi (Ivančić-Košuta i Keros, 2009). Svi dijelovi imaju određenu ulogu u osiguravanju stabilnosti koljenskog zgloba u specifičnim smjerovima te proprioceptiji koljena (Abulhasan i Grey, 2017). ACL primarno štiti koljeno od pomaka tibije prema naprijed i u rotaciju u odnosu na bedrenu kost, dok stražnja ukrižena sveza štiti koljeno od ispadanja prema natrag (Gollehon, Torzilli i Warren, 1987). Medijalni kolateralni ligament osigurava medijalnu stabilnost, prevenirajući valgus stres tijekom vanjskih rotacija koljena, tako što je čvrst tijekom ekstenzije i vanjske rotacije i opuštena tijekom fleksije i unutarnje rotacije. Lateralni kolateralni ligament povezuje bedrenu kost i fibulu, te štiti koljeno u laterlnom aspektu stabilnosti,

prevenira varus stres i vanjsku rotaciju u svim položajima savijenog koljena (Gollehon, Torzilli i Warren, 1987).

## GRAĐA KOLJENA



slika 1. Prikaz koljenskog zgloba

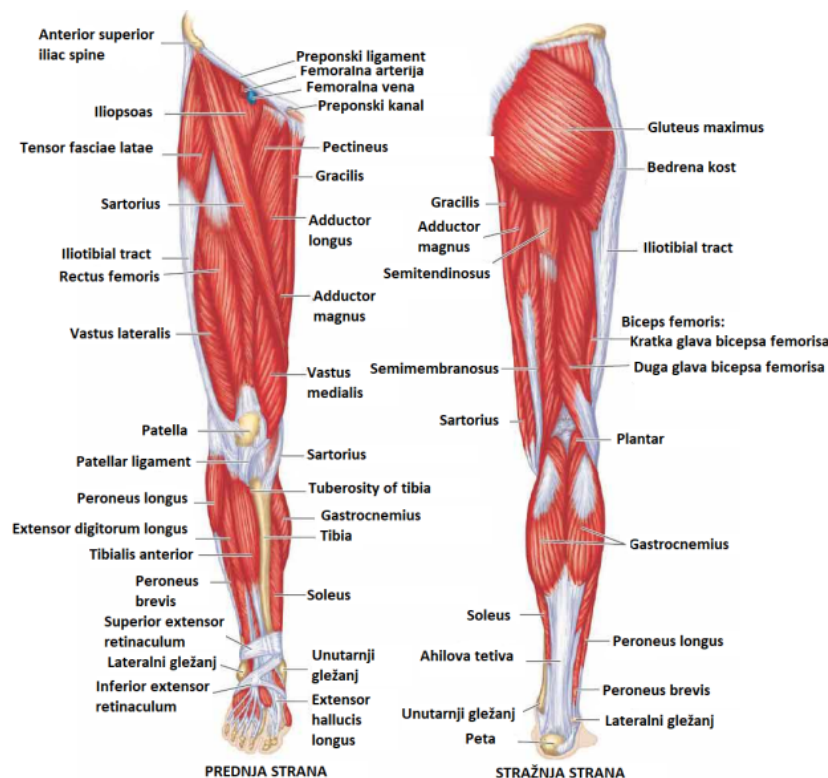
izvor: <https://fattorini.hr/destabilna-patela-grada-koljena/>

### 2.1. Mišićni sustav

Sekundarni stabilizatori koljenskog zgloba su svi mišići oko koljena zajedno s mišićima kuka i *mm. gastrocnemii*. Iako je njihova primarna funkcija proizvesti pokret, mišići također sudjeluju u stabilizaciji koljena (Abulhasan i Grey, 2017). Neki od ovih mišića imaju dodatan utjecaj na zglob kuka gdje istovremeno utječu i na zglob kuka i na zglob koljena (Abulhasan i Grey, 2017). S prednje strane koljena dominiraju mišići *m. kvadriceps femoris*: *m. rectus femoris*, *m. vastus lateralis*, *m. vastus medialis* i *m. vastus intermedius* i njihova je primarna funkcija opružanje u koljenskom zglobu (Abulhasan i Grey, 2017). Stražnja strana koljena sastoji se od *m. biceps femoris*, *m. semimembranosus* i *m. semitendinosus* koji su iz grupe mišića čija je primarna

funkcija savijanje u koljenskom zglobu (Abulhasan i Grey, 2017). Mišić *m. plantaris* i *mm. gastrocnemii* također su dio mišića stražnje muskulature koljena, a *m. soleus* također sprječava pomak koljena prema naprijed. Ovi mišići primarno djeluju u plantarnoj fleksiji, a sekundarno kao fleksori koljena (Abulhasan i Grey, 2017).

Medialna muskulatura koljena sastoji se od krojačkog mišića – *m. sartorius* i *m. gracilis*. Oboje sudjeluju u fleksiji koljena. Lateralnu muskulaturu oko koljena čine iliotibijalna traka i *m. popliteus* (Abulhasan i Grey, 2017). Primarna funkcija ovih mišića je fleksija koljena zajedno s *m. semimembranosus* i *m. semitendinosus*, ali oni također sudjeluju i u opuštanju kuka (Abulhasan i Grey, 2017). *M. biceps femoris* radi kao vanjski rotator koljena kao i *m. semimembranosus*, dok *m. tensor fasciae latae* i ilijotibijalna traka rade kao lateralni stabilizatori koljena, a *m. popliteus* rotira koljeno i lateralno i medijalno (Abulhasan i Grey, 2017). Na slici 2 prikazan je slikoviti prikaz mišićnog sustava nogu.



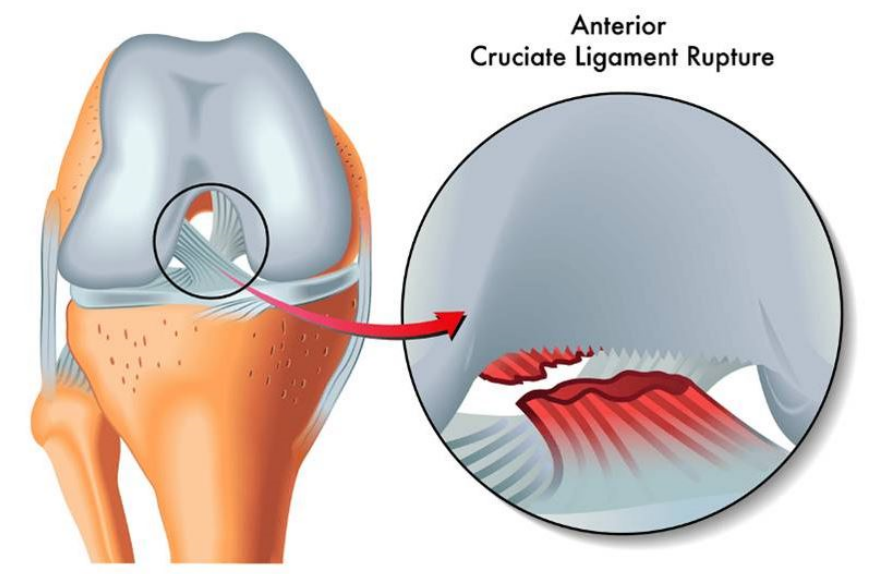
Slika 2. Prikaz mišićnog sustava oko koljena

izvor: <https://www.fitness.com.hr/images/articles/032db1b0-9c71-4470-bb4e-34f22072c526.png>

## 2.2. Prednji križni ligament (ACL)

ACL smatra se glavnim stabilizatorom koljena jer pridonosi 85% ukupnoj stabilizaciji koljena te omogućuje glatku i stabilnu fleksiju i rotaciju koljena (Ellison i Berg, 1985). Kao rezultat, ACL je najozljeđeniji dio koljena i predmet proučavanja raznih istraživanja u prošlim desetljećima. Njegova važna uloga u stabilizaciji koljena dovela je do niza istraživanja iz raznih područja kao što su anatomija, fiziologija, biomehanika, procjenjivanje rizika i rehabilitacija (Abulhasan i Grey, 2017).

ACL je formiran od dva snopa, anteromedijalnog i posteolateralnog. Anteromedijalni snop je kraći i napet je u fleksiji, a opušten u ekstenziji, dok je posteolateralni snop napet u ekstenziji, a opušten u fleksiji (Abulhasan i Grey, 2017). Kada je koljeno potpuno opruženo polazišta snopova na femuru su položena vertikalno pa su oni u paralelnom odnosu (Irarrzaval, Albers, Chao i Fu, 2017). Kada se koljeno savije do 90 stupnjeva polazišta snopova postaju više horizontalna te se zbog toga snopovi uvrću i postaju ukriženi (Irarrzaval, Albers, Chao i Fu, 2017). ACL ima najmanje naprezanje pod kutem od 20 do 30 stupnjeva fleksije pa je poželjno pod tim kutem ispitati krutost ligamenta (Abulhasan i Grey, 2017). Schutte i suradnici su otkrili i tri mehanireceptora i završetka živaca na ACL – u , svaki sa specifičnom funkcijom. Dva su Ruffinijeva receptora koja su odgovorna za brzinu i akceleraciju i osjetljivi su na istežanje, dok Pacinijev receptor šalje informacije o pokretu (Abulhasan i Grey, 2017). ACL primarno štiti koljeno od pomaka tibije prema naprijed i u rotaciju u odnosu na bedrenu kost (Golleshon, Torzilli i Warren, 1987). Na slici 3 je slikovito prikaza ruptura ACL-a.



*Slika 3. Prikaz ACL-a*

izvor: <https://www.dreamstime.com/stock-photography-anterior-cruciate-ligament-rupture-medical-illustration-image33279552>

### **3. PRIKAZ SLUČAJA**

U idućim poglavljima biti će detaljno opisane sve faze liječenja konkretnog slučaja od njenog nastanka do kraja rehabilitacije.

#### **3.1. Nastanak ozljede**

Tipični pokreti koji dovode do ozljede su promjene smjera, nagla usporavanja i doskoci. (Vealey i Chase, 2016). Postoje tri tipa ACL ozljeda: direktnim kontaktom: 30 posto slučajeva, indirektnim kontaktom i beskontaktno: 70 posto slučajeva, izazvanih krivim pokretom (Hewett, Myer i Ford, 2006). Ozljede ACL-a su učestale kod mladih sportaša koji se bave sportskim aktivnostima u kojima su prisutne promjene smjera, usporavanja i skokovi (Haim, Yaniv, Dekel i Amir, 2006).

U ovom slučaju bila je riječ o beskontaktnoj ozljedi uslijed sportske aktivnosti – nogometne utakmice. Pacijent je iz punog sprinta započeo naglo usporavati pri čemu je došlo do unutarnje rotacije potkoljenice. Teško je utvrditi zbog čega je došlo do ozljede, ali postoje neke pretpostavke, odnosno rizični faktori koji su mogli utjecati. Myklebust i Bahr (2005) su utvrdili

da je veća vjerojatnost od ozljede ACL-a na utakmicama nego na treninzima. Ako na to dodamo da je pacijentu ovo bila prva utakmica u sezoni i novom klubu, možemo zaključiti da je ovaj faktor utjecao na ozljedu. Također, pacijent je bio u blizini protivničkog igrača i lopte, a perturbacije doprinose ozljedi potičući sportaša da postavlja stopalo u nepovoljne i nepoznate položaje što može prouzrokovati nepovoljnu mišićnu reakciju po zglobove i lošu živčano-mišićnu kontrolu (Carlson, Sheehan i Boden, 2016). Također, dodatan rizik nosi živčano-mišićni disbalans između *m. quadriceps femoris* i *hamstringsa*. Ovaj problem je češći kod žena koje imaju dominantnije *m. quadriceps femoris* u odnosu na *hamstring* (Renstorm i sur.,2008). Pacijent nije u skorije vrijeme prije ozljede bio na testiranju pa ne možemo za sigurnošću reći da je ovo uzrok ozljede, stoga možemo samo pretpostavljati. Na kraju svog sprinta pacijent je krenuo usporavati i napadati protivnika, te je došlo do dinamičkog valgus položaja koljena. Ireland (2006) je ovaj položaj propadanja koljena nazvao 'Položaj bez povratka' (slika 4).



*Slika 4. 'Položaj bez povratka'*

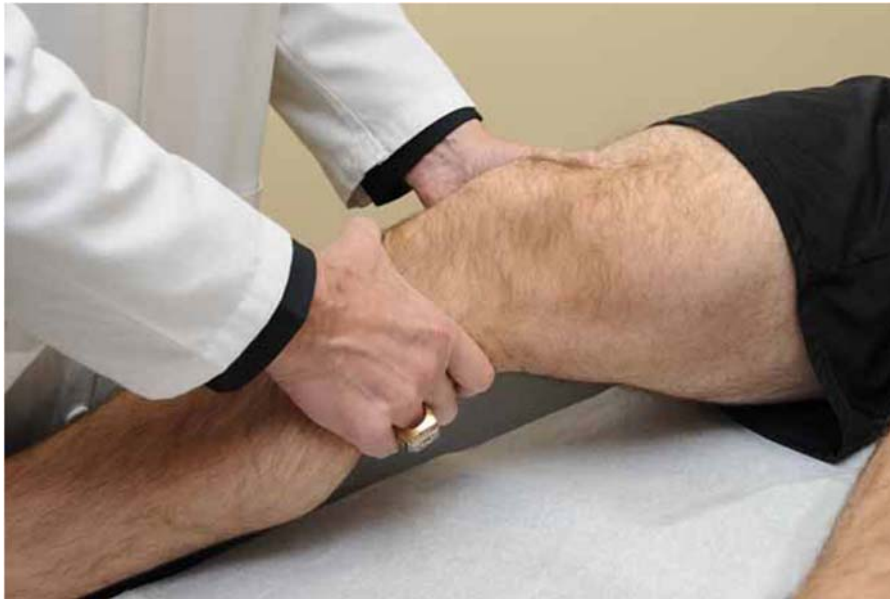Izvor: <https://www.hub-health.com/acl-injury-management-prevention/>

### 3.2. Prva rekonstrukcija ACL

Nakon ozljede 30.9.2017. godine, pacijent je bio pozitivan na Lachmannov test sa ++/+++.

Lachmannov test (slika 5) je test kojim se procjenjuje stanje ACL-a, te su mnoge studije pokazali da je najpouzdaniji test po tom pitanju (van Eck, van den Bekerom, Fu, Poolman i

Kerkhoffs, 2013). Izvodi se tako da pacijent leži na leđima sa savijenim koljenom 20-30 stupnjeva u blagoj vanjskoj rotaciji kako bi se opustila iliotibijalna traka. Liječnik jednom rukom stabilizira bedrenu kost distalno, a drugom hvata goljениčnu kost proksimalno te ju povlači prema naprijed (Jackson, O'Malley i Kroenke, 2003). Test se smatra pozitivnim ukoliko postoji pomak goljениčne kosti prema naprijed u odnosu na bedrenu kosti i to veći nego na drugoj nozi (Mulligan, McGuffie, Coyner i Khazzam, 2015).



*Slika 5. Lachmanov test*

*Izvor:* <https://www.fizioterapeut.hr/medicinski-rjecnik/lachmann-test/>

Nakon pregleda pacijent se upućuje na magnetsku rezonancu. Nakon magnetske rezonance utvrđene su sumnje potpune rupture ACL-a uz rupturu stražnjeg roga lateralnog meniskusa i nepotpunu rupturu medijalnog meniskusa.

Ruptura ACL može se javiti kao izolirana ozljeda, ali može doći i do puknuća meniskusa. Ukoliko dođe do istovremene rupture ACL-a, medijalnog meniskusa i medijalnog kolateralnog ligamenta, to stanje se naziva zlokobni trijas (Pećina, 2004).

Liječenje izolirane ozljede može biti konzervativno ili operacijsko. Konzervativno liječenje podrazumijeva period kraćeg mirovanja te kineziterapeutskog postupka. Operativno liječenje preporučuje se za bolesnike mlađe od 40 godina i za sportaše (Šoša, Sutlić, Stanec, Tonković i sur., 2007).



Kako se u ovom slučaju radi o sportašu, te nije izolirani slučaj ozljede prednjeg križnog ligamenta, liječnik preporučuje operativno liječenje.

*Tijek liječenja:*

Nakon odgovarajuće preoperativne pripreme dana 25.10.2017. godine u spinalnoj anesteziji pristupi se operacijskom zahvatu. Učini se artroskopija desnog koljena. Eksploracijom se nađe ruptura stražnjeg roga lateralnog meniska, inkompletna ruptura medijalnog meniska, te potpuna ruptura ACL-a. Nakon parcijalne lateralne meniscektomije pristupi se rekonstrukciji ligamenta. Ligament se rekonstruira tetivom St debljine 9mm netom uzete. Implatat se fiksira s 2 *TightRope-a*. Nakon postavljanja 2 drena, rane se situiraju (slika 6).

*Otpusne dijagnoze:*

*Ruptura LCA genus dex (lat. ligamentum cruciatum anterius)*

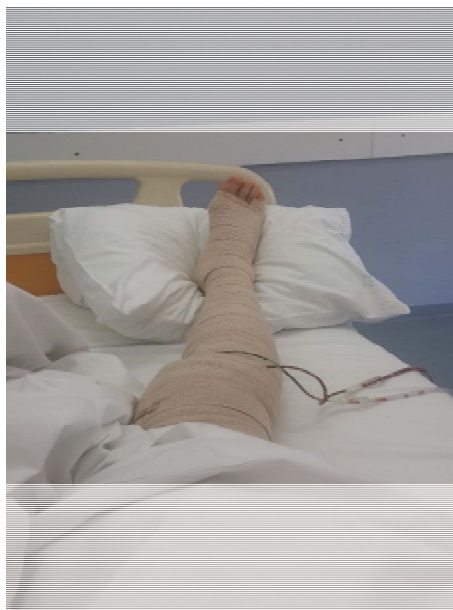*Ruptura menisci lateralis genus dex*

*Ruptura incompleta menisci medialis genus dex*

*Terapija:*

*Arthroscopia genus dex*

*Reconstructio LCA genus dex. Cum tendo ST (9mm) et fixatio cum TightRope x2*



*Slika 6. Prikaz noge neposredno nakon operacije*

*Izvor: Zbirka autora*



### 3.3. Rizici

Ruptura ACL-a nekoć je u pravilu značila kraj karijere za ozlijeđene sportaše. Danas se nakon operacija sportaši često vraćaju vrhunskom sportu. Cilj rekonstrukcije ACL-a je osigurati pacijentu funkcionalno, bezbolno i stabilno koljeno. Kod nesportaša postoje mnogi potencijalni problemi i prepreke povezani s rekonstrukcijom ACL-a (Tjoumakaris, Herz-Brown, Bowers, Sennett i Bernstein, 2012). Problemi mogu biti:

#### 1. Povezani s dijagnozom i prosudbom liječnika

Operacija može biti obavljena prerano, što rezultira izrazitom krutošću zgloba nakon operacije. Operacija ne bi trebala biti obavljena dok pacijent ne postigne punu ekstenziju i 90 stupnjeva fleksije (Mohtadi, Webster – Bogaert i Fowler, 1991).

Operacija može biti obavljena prekasno, što može rezultirati oštećenjem meniskusa i zglobne čahure, te izazvati dugotrajnu nestabilnost koljena. Pacijent treba biti informiran o aktivnostima koje smije i ne smije obavljati za vrijeme čekanja operacije, te sadržajima koje bi trebao provoditi u to vrijeme (Church i Keating, 2005).

Pogrešno pozitivna dijagnoza, te rekonstrukcija netaknutog ligamenta. Liječnik bi obavezno prije konačne dijagnoze trebao pažljivo pregledati magnetsku rezonancu visoke rezolucije, te po potrebi pregledati i intraoperativno pod anestezijom (Sampson i sur., 2008).

Propust postavljanja dodatne dijagnoze ozljede medijalnog kolateralnog ligamenta i/ili medijalne kapsule puknuća meniskusa (Zaffagnini, 2007).

Propust postavljanja dodatne dijagnoze posteolateralne kutne ozljede koljena (Ricchetti, Sennett i Huffman, 2008).

Propust postavljanja dodatne dijagnoze puknuća meniskusa (Gold, Schaner i Sapega, 1995).

## 2. Uzimanje grafta

Tijekom uzimanja grata može doći do raznih komplikacija u vidu ispadanja grafta tijekom operacije, pogrešaka kod uzimanja grafta tetive *m. quadriceps femoris* i patelarne tetive, neadekvatno skidanje s tetive *hamstringa*, pretjerano uklanjanje mišićnog tkiva s *hamstringa* što dovodi do smanjenja fleksije koljena posebno pod visokim kutevima, te ozljede živaca (Tjoumakaris, Herz-Brown, Bowers, Sennett i Bernstein, 2012).

## 3. Komplikacije povezane s veličinom grafta

Kod uzimanja patelarne tetive može doći do neslaganja s dužinom tunela (Barber, 2000), te neslaganja širine grafta s tunelom (Dargel, Schmidt-Weithoff, Bruggemann i Koebke, 2007).

## 4. Komplikacije s postavljanjem grafta i fiksacijom

Tibijalni tunel može biti postavljen prenisko, što može dovesti do gubitka ekstenzije, te prevelikim silama na graft prilikom ekstenzije (Tjoumakaris, Herz-Brown, Bowers, Sennett i Bernstein, 2012).

Tibijalni tunel može biti postavljen previsoko što može dovesti do loše rotacijske stabilnosti grafta (Tjoumakaris, Herz-Brown, Bowers, Sennett i Bernstein, 2012).

Femoralni tunel može biti postavljen prenisko, što može dovesti do gubitka fleksije. Femoralni tunel može biti postavljen previsoko što može dovesti do puknuća femoralnog tunela (Tjoumakaris, Herz-Brown, Bowers, Sennett i Bernstein, 2012).

Femoralni tunel postavljen previše vertikalno što može dovesti do loše rotacijske stabilnosti. Graft pričvršćen u pretjeranoj fleksiji što može dovesti do gubitka ekstenzije i patelofemoralne boli (Tjoumakaris, Herz-Brown, Bowers, Sennett i Bernstein, 2012).

Razlika u postavljanju šarafa ne smije biti veća od 15-30 stupnjeva u odnosu na putanju tunela je bi moglo doći do neuspjeha u postavljanju i fiksaciji ACL-a (Tjoumakaris, Herz-Brown, Bowers, Sennett i Bernstein, 2012).

## 5. Postoperativne komplikacije

Infekcija koja izaziva bolove, oticanje i krutost u koljenu koja može zahtijevati uklanjanje grafta (Judd, Bottoni, Kim, Burke i Hooker, 2005).

Krutost u koljenu koja rezultira smanjenjem opsega pokreta, odnosno smanjene fleksije i/ili ekstenzije (Petsche i Hutchinson, 1997).

U slučaju ovog pacijenta bilo je prisutno konstantno oticanje, smanjenje opsega pokreta i u fleksiji i ekstenziji, te nestabilnost u koljenu. Operacija je bila obavljena prerano, dok još nije imao punu ekstenziju, niti fleksiju 90 stupnjeva. Magnetskom rezonancom je utvrđeno da je graft neadekvatno postavljen u preširok tibijalni tunel. Pacijentu je tada preporučena revizija kroz dva akta. Prvi će biti priprema, odnosno popunjavanje tibijalnog tunela te artroskopsko čišćenje koljena, a drugi akt će biti ponovna rekonstrukcija ACL-a. Pacijentu je do početka liječenja preporučeno postizanje opsega pokreta, te jačanje natkoljениčnih mišića.

### **3.4. Popunjavanje i priprema tibijalnog tunela i rehabilitacija**

Nakon što je pacijent pripremio miškulaturu i postigao adekvatan opseg pokreta, 8.3.2019. pristupa se operativnom zahvatu popunjavanja tibijalnog tunela odnosno pripreme za drugu rekonstrukciju ACL-a koja je obavljena kada je tibijalni tunel zarastao. Učinila se artroskopija desnog koljena, izvadio se graft s prve operacije, te se popunio tibijalni tunel koštanim dijelovima koji su prethodno uzeti s *crista illiaca*.

*Operacijski zahvat:*

OP I: *Arthroscopia genus dex.*

*Recestio trunci LCA genus dex.*

*Autospongioplastica canalis tibialis dex. e cristae illiace lat. sin.*

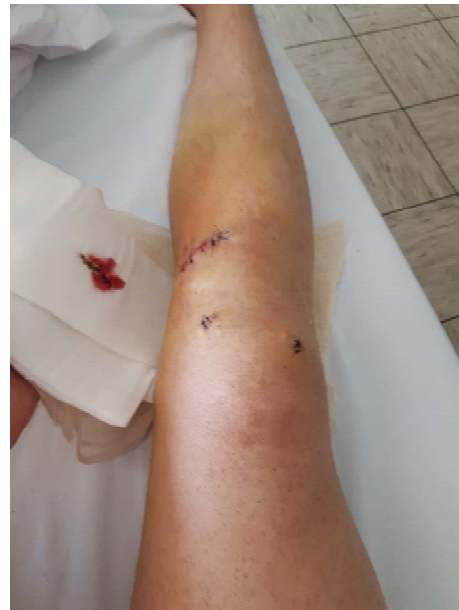OP II: *Extirpatio osseo autotransplantato (spongiosae) e cristae iliace lat. sin.*

Na slikama su prikazana stanja ozlijeđene noge prije (Slika 7) i poslije (Slika 8) operacije.



*Slika 7. prikaz stanja noge prije operacije*

*Izvor: zbirka autora*



*Slika 8. prikaz stanja noge nakon operacije*

*Izvor: zbirka autora*

## **Rehabilitacija**

Budući da se radi o vrlo rijetkom slučaju, ne postoji jasan protokol rehabilitacije nakon operacije popunjavanja tibijalnog tunela. Ova rehabilitacija je dosta slična rehabilitaciji ACL-a, ali sa značajnim razlikama. Bolovi i oticanje su znatno manji u odnosu na rekonstrukciju ACL-a, a opseg pokreta je puno lakše vratiti. Posebice se to odnosi na ekstenziju koja je u ovom slučaju bila prisutna odmah nakon operacije. Ortoza se nakon ove operacije ne nosi. Važna razlika u odnosu na rehabilitaciju ACL-a je da se ne smije žuriti s odbacivanjem štaka. U ovom slučaju je pacijent bio na štakama skoro dva mjeseca s postupnim povećanjem oslonca od 10 kg/tjedno, te nakon toga odbacio jednu pa drugu štaku. U ovom slučaju se pristupilo rehabilitaciji kroz dvije faze. U prvoj fazi cilj je bio smanjiti oteklinu i bolove, razviti opseg pokreta, te pomoću izometričkih vježbi aktivirati mišiće, s posebnim naglaskom na vastus medialis. Cilj druge faze je bio jačanje muskulature donjih ekstremiteta, posebice mišića stabilizatora oko koljena koji su morali nadoknaditi nedostatak ACL-a. Poseban naglasak stavljen je na stražnju ložu koja sprječava pomak tibijalne kosti prema naprijed. Što je dalje rehabilitacija odmicala to je više prelazila zapravo u pripremu za rekonstrukciju ACL-a. Nakon što je vraćena funkcionalnost za svakodnevne aktivnosti, muskulatura natkoljenice i dalje se progresivno i kontinuirano jačala kako bi bila spremna za narednu rekonstrukciju ACL-a. U

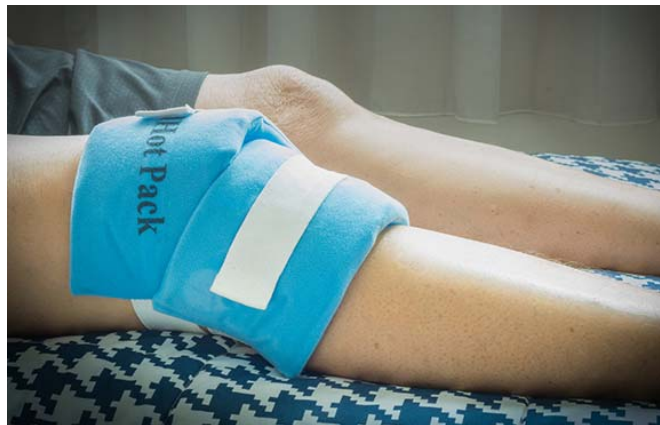kompleksnije aktivnosti poput promjena smjera, pliometrije i trčanja se nije išlo, radi mogućih rizika oštećenja koljena.

U nastavku će se opisati provedeni protokol rehabilitacije po pojedinim fazama.

**Prva faza: 0-4 tjedna:**

-smanjenje otekline

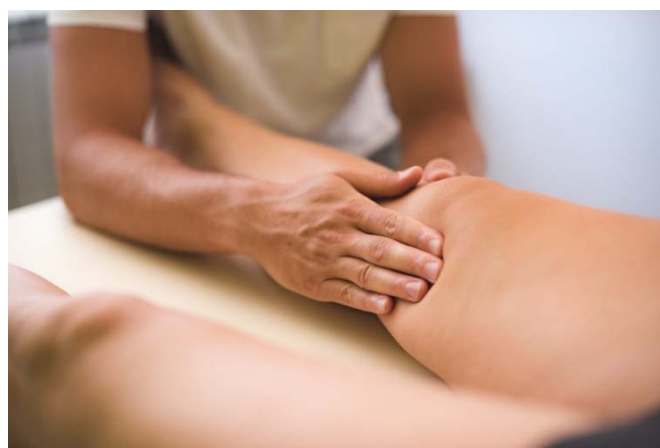1. Krioterapija – 5 puta dnevno po 10 minuta, naročito poslije vježbanja. Nikada direktno na kožu radi mogućih opeklina (Slika 9)



*Slika 9. Ledeni oblozi*

*Izvor:* [https://www.medicalnewstoday.com/articles/29108#cold\\_therapy](https://www.medicalnewstoday.com/articles/29108#cold_therapy)

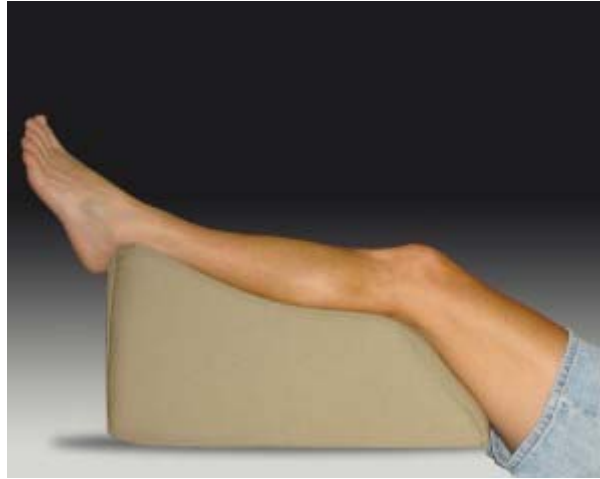2. Ručna limfna drenaža – vrlo lagana masaža (Slika 10) koja potiče limfe na rad i kretanje



*Slika 10. Ručna limfna drenaža*

*Izvor:* <https://www.fizibo.hr/rucna-limfna-drenaza/>

3. Elevacija – U ovoj fazi važno je tijekom dana što više držati koljeno u položaju iznad razine srca kako bi krv išla prema srcu kao što je prikazano na Slici 11, a što manje sjediti kako se ne bi nakupljala u koljenu



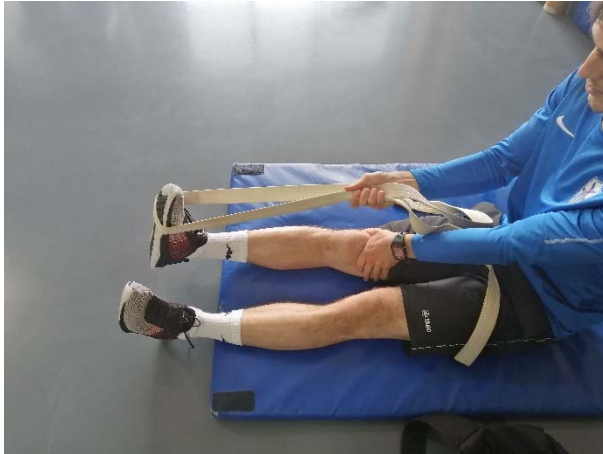*Slika 11. Noge na povišenju*

*Izvor: <https://soccerfitnessgols.com/2014/04/07/elevate-your-legs-and-your-game/>*

Kineziterapija: cilj kineziterapijskog programa u ovoj fazi je aktivacija *m. vastus medialis obliquus* (u daljnjem tekstu: VMO), postizanje opsega pokreta, te jačanje muskulature natkoljenice.

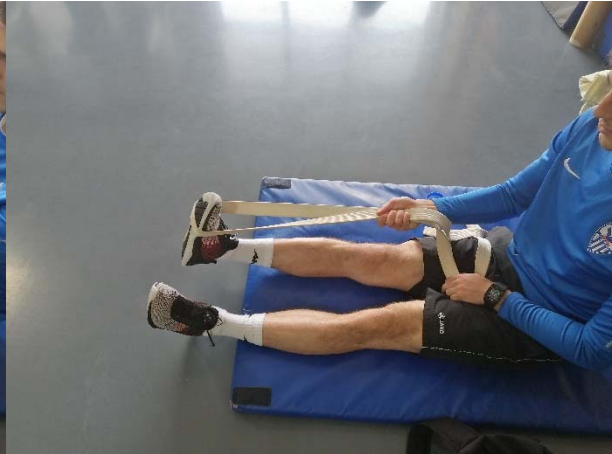1. Vježbe aktivacije VMO i razvoja ekstenzije:
  - a) Opis: pacijent razvija prvo pasivnu ekstenziju uz pomoć pojasa i pritiska rukom (Slika 12), zatim radi aktivaciju VMO uz pomoć pojasa (Slika 13), aktivaciju VMO bez pomagala (Slika 14), te aktivaciju VMO s rotacijom stopala uz otpor elastične gume (Slika 15). Vježbe su prikazane progresivno.

Trajanje: svaku vježbu izvesti 4 serije, 10 ponavljanja sa zadržavanjem pozicije potpune ekstenzije u trajanju 1 sekunde. Odmor između serija je 30 sekundi, a između vježbi 1 minuta.



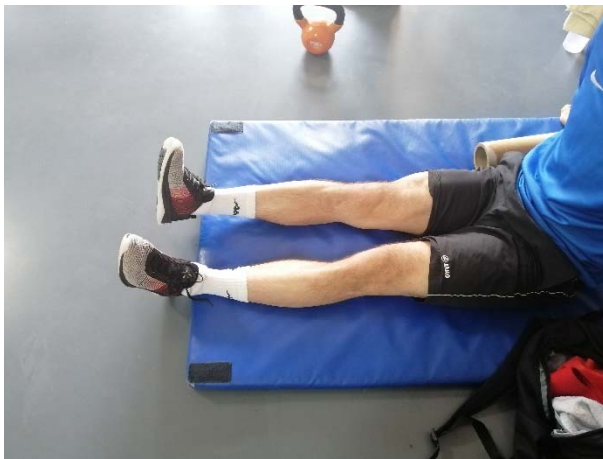*Slika 12. Pasivna ekstenzija*

*Izvor: zbirka autora*



*Slika 13. aktivacija VMO uz pojas*

*Izvor: zbirka autora*



*Slika 14. aktivacija VMO*

*Izvor: zbirka autora*



*Slika 15. aktivacija VMO s gumom*

*Izvor: zbirka autora*

- b) Opis: sljedeće vježbe se izvode iz ležanja na leđima sljedećim redoslijedom: aktivacija VMO, dorzalna fleksija stopala, podizanje stopala do visine prstiju (slika 16), a u vježbi na slici 17, doda se još i abdukcija. Vježba aktivacije VMO u stojećem položaju izvodi se uz pomoć gume i švedskih ljestvi. Početni položaj (slika 18) i završni položaj (slika 19).

Trajanje: Vježbe se izvode u 4 serije po 10 ponavljanja, sa zadržavanjem u završnom položaju od jedne sekunde. Pauza između serija je 1 minuta, a između vježbi 2 minute.





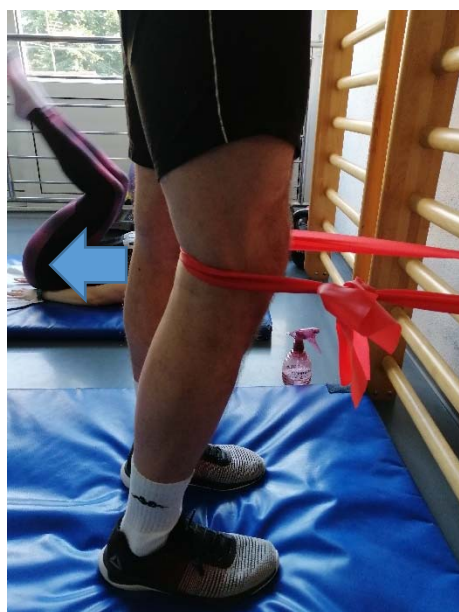Slika 16. aktivacija VMO s prednjoženjem

*Izvor: zbirka autora*



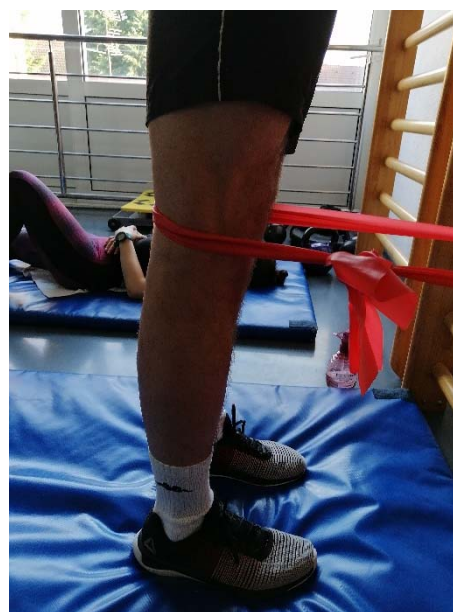Slika 17. aktivacija VMO+abdukcija

*Izvor: zbirka autora*



Slika 18. Početni položaj

*Izvor: zbirka autora*



Slika 19. Završni položaj

*Izvor: zbirka autora*

c) Napredne vježbe aktivacije VMO i postizanja ekstenzije

Opis: hgtsljedeće vježbe se izvode izometrički s naglaskom na aktivaciju VMO i ekstenziju koljena. 1. Upor na podlakticama (engl. *plank*) s naglaskom ekstenzije (slika



20), 2. Bočni upor na podlaktici (engl. *Copenhagen plank*) na pruženu nogu (slika 21)

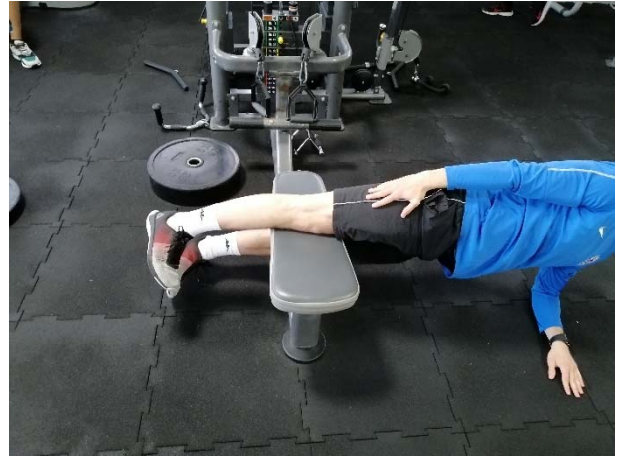3. Polubočni upor na podlakticama (slika 22)

Trajanje: Vježbe se izvode u 4 serije u trajanju od 30 sekundi.



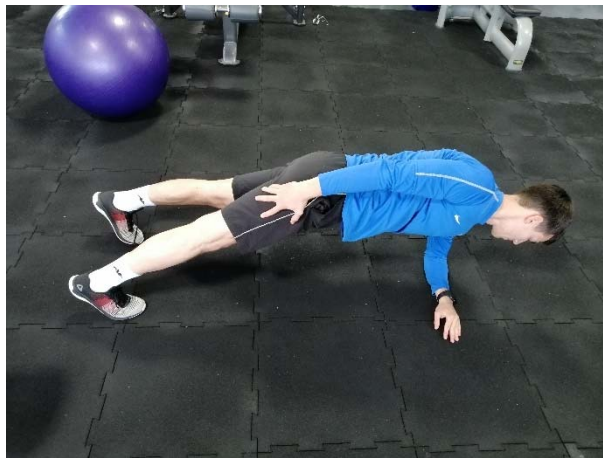*Slika 20. Upor na podlakticama*

*Izvor: zbirka autora*



*Slika 21. Bočni upor na podlaktici*

*Izvor: zbirka autora*




*Slika 22. Polubočni upor na podlaktici*

*Izvor: zbirka autora*

2. Vježbe razvoja fleksije koljenskog zgloba i početne vježbe jačanja mišića stražnjeg lanca – *hamstrings* i *m. gluteus maximus*.

Izvode se u treningu nakon odrađenih vježbi ekstenzije. U ovoj fazi jedna do dvije po *treningu*, te tek nakon 2. tjedna nakon operacije.

- a) Razvoj fleksije- fleksiju koljena postizemo pasivnim razgibavanjem uz pojas (slika 23), aktivnim razgibavanjem na pilates lopti (slika 24), te aktivnim povlačenjem po klizavoj podlozi (slika 25).

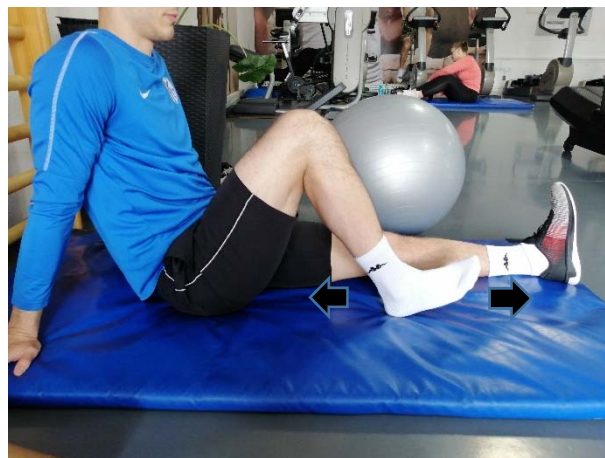


*Slika 23. Pasivno razgibavanje*

*Slika 24. Aktivno razgibavanje na lopti*

*Izvor: zbirka autora*

*Izvor: zbirka autora*



*Slika 25. Aktivno razgibavanje po klizavoj podlozi*

*Izvor: zbirka autora*

- b) Most – statički i dinamički; početna vježba jačanja mišića *hamstrings* i *m. gluteus maximus*


Opis: prva vježba izvodi se statički (slika 26), a druga vježba izvodi se podizanjem i spuštanjem kukova (slika 27 i slika 28)

Trajanje: prva vježba se izvodi u 4 serije po 20 sekundi, a druga vježba 4 serije s 10 ponavljanja.



*Slika 26. Izdržaj u mostu*

*Izvor: zbirka autora*



*Slika 27. Početni položaj*

*Izvor: zbirka autora*

*Slika 28. Završni položaj*

*Izvor: zbirka autora*

### **5-8 tjedana:**

Pacijent progresivno otežava vježbe, te povećava broj ponavljanja, serija i opterećenje na koljeno. U sljedećim vježbama bit će prikazani primjeri rehabilitacijskih vježbi s progresivnim povećanjem opterećenja s ciljem jačanja miškulature donjih ekstremiteta i trupa.

1. Upor na podlakticama na lopti s naglaskom na ekstenziju



Opis: pacijent u prvoj vježbi izvodi upor na podlakticama na pilates lopti s naglaskom na ekstenziju koljena (slika 29). Vježba se može otežati tako da pacijent rola loptu prema naprijed (Slika 30), te u još težoj varijanti smanji broj oslonaca, odnosno jednu nogu podigne u zrak (Slika 31).

Trajanje: Prvu vježbu izvoditi 4 serije po 20 sekundi, drugu vježbu 4 serije po 10 ponavljanja i treću vježbu 4 serije po 20 sekundi.



*Slika 29. Upor na podlakticama na lopti*

*Slika 30. Rolanje lopte u uporu na podlakticama*

*Izvor: zbirka autora*

*Izvor: zbirka autora*



*Slika 31. Upor na podlakticama na lopti na jednoj nozi*

*Izvor: zbirka autora*

2. Bočni upor na podlaktici (eng. *Copenhagen plank*) – cilj ove vježbe je aktivacija i jačanje mišića aduktora.

Opis: pacijent je u položaju bočnog upora na podlaktici s tim da mu je gornja noga na osloncu (stolica, klupica). Vježbu progresivno otežavamo tako što ćemo nakon prve verzije sa savijenom nogom (slika 32) u drugoj vježbi (slika 33) ispružiti nogu s naglaskom na ekstenziju koljena, a u trećoj vježbi (slika 34) povećati polugu te tako dodatno otežati vježbu. Vježbe se prvo izvode izometrički, a nakon što se savladaju u toj varijanti prelazi se na dinamičko podizanje i spuštanje kukova u istim položajima.

Trajanje: Izometričke vježbe se izvode u 4 serije u trajanju od 20 sekundi, dok se u dinamičkoj varijanti izvode 4 serije po 10 dizanja i spuštanja kukova.

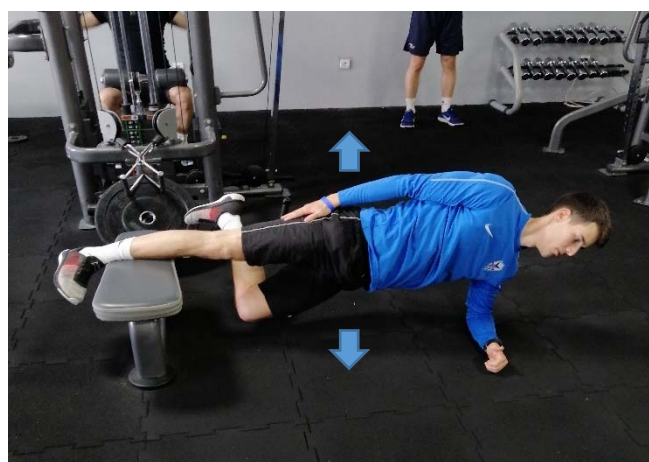

*Slika 32. Bočni upor na podlaktici (1)*

*Slika 33. Bočni upor na podlaktici (2)*

*Izvor: zbirka autora*

*Izvor: zbirka autora*



*Slika 34. Bočni upor na podlaktici (3)*

*Izvor: zbirka autora*

3. Podizanje kukova (eng. *hip thrust*) i lateralno koračanje s gumom – cilj ovih vježbi je aktivacija i jačanje mišića abduktora kuka, koji svojom aktivacijom sprječavaju valgus položaj koljena.

Opis: u prvoj vježbi (slika 35) pacijent podiže kukove od poda te širi koljeno prema van dok stopala ostaju čvrsto na zemlji. U drugoj vježbi (slika 36) pacijent abdukcijom u zglobu kuka korača lateralno u jednu pa u drugu stranu. Važno je da pri tome ne postavlja koljeno u valgus položaj. U trećoj vježbi (slika 37) pacijent spušta gumu niže uz noge i radi isto, te tako otežava vježbu i povećava aktivaciju mišića abduktora.

Trajanje: Vježbe se izvode u 4 serije po 10 ponavljanja.




*Slika 35. podizanje kukova s gumom*

*Izvor: zbirka autora*



*Slika 36. Lateralno, guma iznad koljena*

*Izvor: zbirka autora*



*Slika 37. Lateralno, guma iznad gležnja*

*Izvor: zbirka autora*

4. Sunožni čučanj na nestabilnoj podlozi – cilj ove vježbe je jačanje muskulature nogu, posebice prednje strane natkoljenice.

Opis: vježba s prvo izvodi izometrički, sa zadržavanjem na kraju ekscentrične faze (slika 38) Nakon toga se progresivno prelazi na dinamički čučanj, a nakon toga se i dodaje dodatno opterećenje (slika 39)


Trajanje: u izometričkim vježbama zadržati poziciju 4 puta po 30 sekundi, a u dinamičkom izvođenju čučnjeva napraviti 4 serije po 10 čučnjeva.





Slika 38. Čučanj na BOSU lopti

*Izvor: zbirka autora*



Slika 39. Čučanj s opterećenjem

*Izvor: zbirka autora*

5. Sunožni most – ove vježbe se izvode s ciljem jačanja mišića zadnje lože i *m. gluteus maximus*.

Opis: pacijent postavlja stopala u širini kukova na valjak (slika 40) ili pilates loptu (slika 41), podiže kukove te zadržava poziciju. Iduća stepenica u progresivnom povećanju opterećenja bilo privlačenje valjka ili lopte prema sebi za dinamičku aktivaciju mišića zadnje lože.

Trajanje: u izometričkim vježbama zadržavanje pozicije 4 serije po 30 sekundi, a u dinamičkom privlačenju lopte/valjka napraviti 4 serije po 10 privlačenja.





*Slika 40. Most na valjku*

*Izvor: zbirka autora*




*Slika 41. Most na lopti*

*Izvor: zbirka autora*

6. Ispad – Cilj ove vježbe je jačanje mišića donjih ekstremiteta s naglaskom na mišiće prednje strane natkoljenice

Opis: pacijent se postavlja u poziciju ispada te zadržava poziciju ili izvodi podizanja i spuštanja u poziciji ispada (slika 42). Vježba se može izvoditi i na nestabilnoj podlozi kako bismo ju dodatno otežali, te dodatno uključili stabilizatore (slika 43), te s antirotacijom (slika 44).

Trajanje: statičke varijante vježbe se izvode u 4 serije po 20 sekundi zadržavanja pozicije, a dinamičke se izvode u 4 serije po 10 ponavljanja.



*Slika 42. Ispad*

*Izvor: zbirka autora*



*Slika 43. Ispad na balans ploči*

*Izvor: zbirka autora*



*Slika 44. Ispad s antirotacijom*

*Izvor: zbirka autora*

7. Jednonožni most – vježbe se izvode s ciljem jačanja mišića stražnjeg lanca, *hamstrings* i *m. gluteus maximus*


Opis: pacijent postavlja jednu nogu na valjak (slika 45) ili pilates loptu (slika 46) dok je druga u zraku, te podiže kukove i zadržava poziciju. U progresiji se rade privlačenja valjka ili pilates lopte.

Trajanje: statičke varijante vježbe se izvode u 4 serije po 10 ponavljanja, a dinamičke 4 serije po 8 ponavljanja.



Slika 45. Jednonožni most na valjku

Izvor: zbirka autora



Slika 46. Jednonožni most na lopti

Izvor: zbirka autora

Jedan trening sadržavao je po jednu varijantu gore navedenih vježbi kao što je prikazano u primjeru treninga u tablici 1.

Tablica 1. Primjer treninga jačanja muskulature od 5. – 8. tjedna nakon operacije

	VJEŽBA	VOLUMEN
UVODNI DIO	Stacionirani bicikl	10 min, umjereni tempo

PRIPREMNI DIO	Upor na podlacticama na pilates lopti (slika 29)  SUPERSET 1 A) Bočni upor na podlaktici (slika 33)  B) Lateralno koračanje s gumom (slika 36)	4 x 20 sekundi  4 x 20 sekundi  4 x 10 koraka u svaku stranu
GLAVNI DIO	SUPERSET 2 A) čučanj na BOSU lopti (slika 38) B) Most na lopti s privlačenjem (slika 41)  SUPERSET 3 A) Ispad na balans ploči (slika 43) B) Jednonožni most na valjku (slika 45)	4 x 10 ponavljanja  4 x 10 ponavljanja  4 x 10 ponavljanja  4 x 20 sekundi
ZAVRŠNI DIO	Stacionirani bicikli Istezanje	5 min, umjereni tempo 5 min

### 8 tjedana nakon operacije – do sljedeće operacije planirane za 3 mjeseca

Cilj ove faze bila je hipertrofija mišića natkoljenica, odnosno priprema za sljedeću operaciju. Pacijent je počeo s osnovnim višezglobnim vježbama za razvoj mišićne jakosti i hipertrofije, kao što su: čučanj, mrtvo dizanje, iskorak, bugarski čučanj, podizanje kukova i njihove varijacije. Postepeno je pred sam kraj ubacio i vježbe na trenažerima poput nožnog potiska

(eng. *leg press*), ekstenzije natkoljenice, fleksije natkoljenica, adukcije i abdukcije na trenažerima. Volumen držati u rasponu 3-4 serije s 8-12 ponavljanja, opterećenja 60 – 75 % RM. Primjer jednog treninga prikazan je u tablici 2.

Tablica 2. Primjer treninga jačanja muskulature u teretani >8 tjedana nakon prve operacije

	VJEŽBA	VOLUMEN
UVODNI DIO	Stacionirani bicikl	10 min, umjereni tempo
PRIPREMNI DIO	Rolanje pilates lopte (slika 30)	4 x 10 ponavljanja
	SUPERSET 1	
	A) Adukcija na trenažeru	4x12, 65% RM
	B) Abdukcija na trenažeru	4x12, 65%RM
	1. Stražnji čučanj	4x10, 65%RM
	2. Podizanje kukova	4x10, 65%RM

GLAVNI DIO	3. Iskorak	4x8, 65%RM
	4. Ekstenzija natkoljenica na trenažeru	4x12, 60%RM
	5. Fleksija natkoljenica na trenažeru	4x12, 60%RM
ZAVRŠNI DIO	Stacionirani bicikl Istezanje	5 min, umjereni tempo 5 min

*\*RM – repetitio maximum; maksimalna težina koju osoba može savladati samo jednom*

### 3.5. Druga rekonstrukcija ACL-a

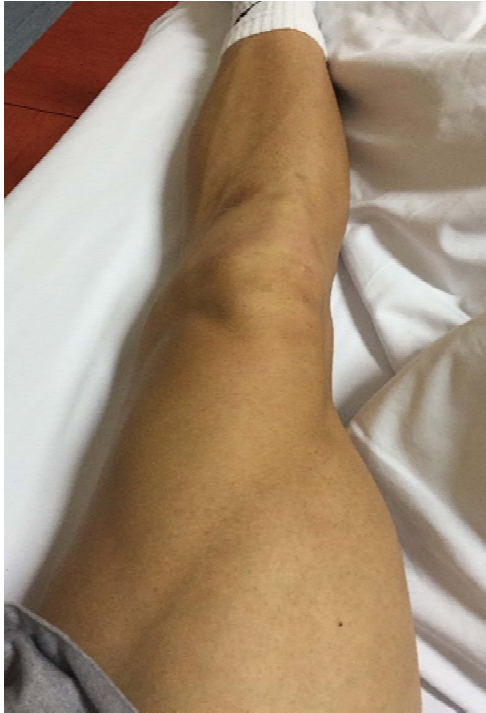Nakon indikacijskog sastanka te učinjenih preoperativnih pretraga i priprema, pristupi se zahvatu dana 13.11.2019. godine i učini se:

*Arthroscopia genus dex*

*Reconstructio LCA genus dex. cum tendini m. Quadriciptis dex. (QT, Flipptack, Milagro 10x23 mm).*

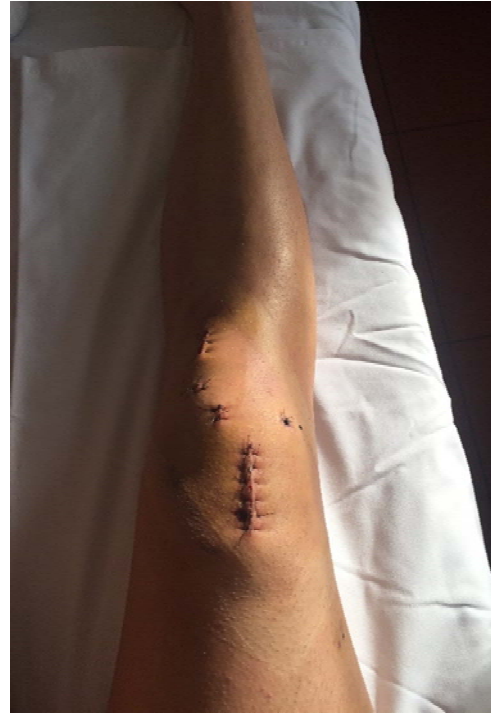Preporučuje se uzimanje analgetika po potrebi, hod uz dvije podlaktične štake s osloncem na operiranu nogu na razini od 10-15 kg. U mirovanju držati nogu u povišenom položaju.

Na slikama su prikazana stanja neposredno prije (slika 47) i poslije (slika 48) operacije.



*Slika 47. Prikaz stanja noge prije operacije*

*Izvor: zbirka autora*



*Slika 48. Prikaz stanja noge poslije operacije*

*Izvor: zbirka autora*

### **3.6.Rehabilitacija**

Prve dvije faze rehabilitacije nakon rekonstrukcije ACL-a dosta su slične gore opisanoj rehabilitaciji nakon popunjavanja tibijalnog kanala. Dakle, prvi cilj je smanjiti oteklinu i bolove u koljenu, te razviti opseg pokreta, posebice ekstenziju. Svaki od navedenih ciljeva je dosta teže postići nego kod operacije popunjavanja tibijalnog tunela, ali se koriste iste vježbe i postupci. Još jedna razlika odnosi se na vježbe propriocepcije, kojima se nakon operacije ACL-a treba pridati posebna važnost. U tablici 3 biti će detaljno opisan korišten plan razvoja propriocepcije s naglaskom na progresiju opterećenja.

*Tablica 3. Program propriocepcije nakon rekonstrukcije ACL - a*



3 – 6 tjedana nakon operacije	-sunožni stav na nestabilnoj podlozi -sunožni stav na nestabilnoj podlozi s bacanjem pogleda u raznim smjerovima -jednonožni stav na stabilnoj podlozi zatvorenih očiju -jednonožni stav na nestabilnoj podlozi
6 – 9 tjedana nakon operacije	-kombinacija gore navedenih vježbi s aktivnostima gornjeg dijela tijela (npr. bacanje loptice) -polučučnjevi na nestabilnoj podlozi
9 – 12 tjedana nakon operacije	-jednonožni počučanj na nestabilnoj podlozi s perturbacijama, bacanjima lopte, udarcima po lopti drugom nogom
>12 tjedana nakon operacije	- progresivno otežavanje dotadašnjih vježbi - progresivna sunožna i jednonožna stabilizacija nakon zaustavljanja, doskoka i naskoka u svim smjerovima

Nakon prve dvije faze rehabilitacije koje su opisane kod operacije popunjavanja tibijalnog tunela, slijedi treća faza rehabilitacije u kojoj su ciljevi: jačanje mišićnih skupina donjih ekstremiteta s progresivnim otežavanjem vježbi, razvoj eksplozivne snage kroz pliometrijske vježbe, te razvoj agilnosti. U ovoj fazi počinje se i s laganim trčanjem. Također, treba nastaviti s vježbama proprioceptije.

### **Pliometrijske vježbe**

Pliometrijske vježbe su vježbe koje omogućuju određenoj grupi mišića postizanje maksimalne sile u što kraćem vremenu. One su poveznica između treninga brzine i treninga jakosti. Za ulazak u pliometrijski trening potrebna je adekvatna koncentrična i ekscentrična snaga. Ako je potrebno, ove vježbe se u početku provode u bazenu kako bi se smanjio stres na tibiofemoralni i patelofemoralni zglob (Hewett, Paterno i Myer, 2002).

Sljedeće vježbe biti će prikazane progresivnim redoslijedom.



### 1.) Sunožni doskok

Opis: pacijent iz trostruke ekstenzije gležnja (slika 49), koljena i kuka se naglo spušta u položaj doskoka (slika 50) pazeći da koljena ne ulaze u valgus položaj.

Trajanje: 3 serije po 5 ponavljanja.



Slika 49. Početni položaj (1)

*Izvor: zbirka autora*



Slika 50. Završni položaj (1)

*Izvor: zbirka autora*

### 2.) Sunožna amortizacija sile

Opis: pacijent drži medicinku iznad glave u položaju trostruke ekstenzije (slika 51). Zakucava ju u pod ispred sebe i završava u položaju sunožnog doskoka (slika 52).

Trajanje: 3 serije po 5 ponavljanja.



Slika 51. Početni položaj (2)

*Izvor: zbirka autora*



Slika 52. Završni položaj (2)

*Izvor: zbirka autora*

### 3.) Sunožni saskok s povišenja

Opis: pacijent doskače u položaj doskoka s minimalnog povišenja. Kasnije se progresivno povećava povišenje s kojeg doskače.

Trajanje: 3 serije po 5 ponavljanja.



Slika 53. Početni položaj (3)

*Izvor: zbirka autora*




Slika 54. Završni položaj (3)

*Izvor: zbirka autora*

#### 4.) Sunožni skok u vis

Opis: iz položaja polučučnja pacijent se odražava u vis i dočekuje u sunožni položaj doskoka (slika 55). Vježba se u početku izvodi sa zadržavanjem par sekundi nakon doskoka, a poslije se skokovi povezuju.

Trajanje: 3 serije po 5 ponavljanja.



Slika 55. Sunožni skok u vis

*Izvor: zbirka autora*

### 5.) Sunožni skok u dalj preko prepreke

Opis: pacijent sunožno preskače na početku minimalnu prepreku koja može biti povučena linija ili štap (slika 56). S vremenom progresivno povećava visinu prepreke koja može biti prepona, kutija, klupa i sl.

Trajanje: 3 serije po 5 ponavljanja.



*Slika 56. Skok u dalj preko prepreke*

*Izvor: zbirka autora*

### 6.) Dubinski skok

Opis: nakon saskoka s povišenja, koje se progresivno povećava, pacijent neposredno nakon doskoka ide u novi skok fokusirajući se na što kraći kontakt s podlogom (slika 57).

Trajanje: 3 serije po 5 ponavljanja.



*Slika 57. Dubinski skok*

*Izvor: zbirka autora*

#### 7.) Jednonožna amortizacija sile

Opis: pacijent drži medicinku iznad glave oslonjen na jednu nogu dok je druga u zraku savijena u zglobu kuka i koljena pod 90 stupnjeva (slika 58). Eksplozivno zakucava medicinku o pod i doskače na nogu koja je bila u zraku (slika 59).

Trajanje: 3 serije po 5 ponavljanja.





*Slika 58. Početni položaj (7)*

*Izvor: zbirka autora*



*Slika 59. Završni položaj (7)*

*Izvor: zbirka autora*

8.) Jednonožni naskok na povišenje – naskok se može i treba izvoditi u različitim smjerovima i s progresivnim povećanjem povišenja.

Opis: pacijent skokom s jedne noge doskače na steper pazeći da koljeno ne ide u valgus položaj i da je dovoljno flektirano, kao što je pokazano na slici 60 i slici 61.

Trajanje: 3 serije po 5 ponavljanja.



*Slika 60. Početni položaj (8)*

*Izvor: zbirka autora*



*Slika 61. Završni položaj (8)*

*Izvor: zbirka autora*

### 9.) Jednonožni skok u dalj


Opis: pacijent skače u dalj jednonožno (slika 62) s jednonožnim doskokom (slika 63).

Trajanje: 3 serije po 5 ponavljanja.



*Slika 62. Početni položaj (9)*

*Izvor: zbirka autora*



*Slika 63. Završni položaj (9)*

*Izvor: zbirka autora*



## Agilnost

Vježbe agilnosti trebalo bi započeti učenjem pravilnog rada nogu, odnosno pravilnog pozicioniranja tijela prilikom promjene smjera, podučavanjem pravovremenosti pokreta te brzine. Kada je pacijent sposoban bez ikakvih problema trčati linearno, mogu se početi uvoditi nelinearne kretnje. Vježbe agilnosti počinju se izvoditi pod velikim kutevima i malim brzinama, te progresivno smanjivati kuteve i brzinu izvođenja vježbi (Hewett, Paterno i Myer, 2002).

### 1.) Lateralna promjena smjera kretanja

Opis: pacijent najprije hoda od kapice do kapice lateralno i uči pravilnu tehniku lateralne promjene smjera. Važno je voditi računa da koljeno ne ulazi u valgus položaj prilikom promjene smjera kretanja kao što je prikazano na slici 64.

Pacijent progresivno povećava brzinu kretanja, te na kraju radi promjenu smjera kretanja kao reakciju na znak trenera.



*Slika 64. Lateralna promjena smjera kretanja*

*Izvor: zbirka autora*

### 2.) Promjena smjera naprijed – natrag

Opis: pacijent najprije hoda od kapice do kapice naprijed i natrag te uči pravilnu tehniku promjene smjera prema naprijed (slika 65), te prema natrag (slika 66). Važno je obratiti pozornost na pravilnu poziciju koljena, odnosno da koljeno ne ide u valgus položaj, te je u optimalnoj fleksiji kako bi do amortizacije sile došlo temeljem aktivacije aktivnih stabilizatora zgloba – mišića što rasterećuje pasivne stabilizatore – ligamente.

Pacijent progresivno povećava brzinu kretanja te na kraju radi promjenu smjera kretanja kao reakciju na znak trenera.



*Slika 65. Promjena smjera prema naprijed*

*Slika 66. Promjena smjera prema natrag*

*Izvor: zbirka autora*

*Izvor: zbirka autora*

### 3.) Kombinacija promjene smjera prema naprijed, natrag, lijevo i desno

Opis: vježba se izvodi tek kada je pacijent naučio pravilno lateralno mijenjati smjer i prema naprijed i natrag. Oznake su postavljene kao na slici 67, te se u početku vježba izvodi sporije, a kasnije brže te reaktivno na znak trenera.



*Slika 67. Kombinacija promjene smjera*

*Izvor: zbirka autora*

#### 4.) Promjena smjera kretanja pod kutem od 45 stupnjeva

Opis: pacijent najprije hoda od kapice do kapice te uči pravilnu tehniku promjene smjera. Oznake su postavljane pod kutem od 45 stupnjeva kao što je prikazano na slici 68. Važno je obratiti pozornost na pravilnu poziciju koljena, odnosno da koljeno ne ide u valgus položaj i da je dovoljno flektirano.

Pacijent progresivno povećava brzinu kretanja te na kraju radi promjenu smjera kretanja kao reakciju na znak trenera.



*Slika 68. Promjena smjera kretanja pod kutem od 45 stupnjeva*

*Izvor: zbirka autora*

### **Testiranje**

Jedna od neriješenih dilema oko ACL ozljede je kriterij koji bi se trebao koristiti prilikom dopuštanja sportašu povratak u sport nakon rekonstrukcije ACL-a. Dopuštenje sportašu da se vrati sportu nakon rekonstrukcije ACL-a je jedno od najizazovnijih, najkompleksnijih i najtežih odluka koje liječnik mora donijeti. Nadalje, cijeli tim stručnjaka koji uključuje liječnika, fizijatra, fizioterapeuta, kondicijskog trenera, sportskog psihologa i trenera moraju raspraviti o vremenu povratka sportaša u punu aktivnost (Davies, McCarty, Provencher i Manske, 2017).

Postoje brojni testovi pomoću kojih se može predvidjeti uspješan povratak sportu kao što su: opseg pokreta, KT1000/KT2000, Lachamanov test, Pivot test, testovi mišićne jakosti, testovi skoka, testovi propriocepcije, kinematička analiza, psihološki faktori (Davies, McCarty, Provencher i Manske, 2017).

Pacijent je u ovom slučaju nakon 6 mjeseci mjerio obujam natkoljenica i mišićnu jakost manualnom dinamometrijom, te nakon 7 mjeseci prošao funkcionalne testove skočnosti.

Što se tiče antropometrije, pacijent je postigao identične rezultate na obje noge. Na mjerenju 8 cm iznad patele obujam natkoljenica na obje noge bio je 45 cm, a na mjerenju 20 cm iznad patele obujam obje natkoljenice bio je 57 cm.

Pacijent u ovom slučaju je prošao testiranje u otvorenom kinetičkom lancu, putem manualne dinamometrije 6 mjeseci nakon druge operacije. Postoji puno razloga zbog kojih se izvodi izolirano testiranje mišićnih skupina, što uključuje razlike između proksimalnih i distalnih mišićnih skupina i razlika u operiranoj i neoperiranoj nozi (Kim, Lee J-H, Lee D-H, 2017).

U Tablici 4 su prikazani rezultati manualne dinamometrije koji ne pokazuju značajnije odstupanje u jakosti mišićnih skupina osim u aduktorima za koje je pacijent dobio preporuke za daljnje jačanje.

*Tablica 4. Rezultati testiranja mišićnih skupina manualnom dinamometrijom 6 mjeseci nakon druge operacije*

	ADUKTORI	ABDUKTORI	FLEKSORI	EKSTENZORI KUKA
LIJEVA NOGA (NEOPERIRANA)	31,3 kg	28,4 kg	33,5 kg	31,4 kg
DESNA NOGA (OPERIRANA)	27,9 kg	28 kg	32,6 kg	30,8 kg
RAZLIKA U %	11	2	3	2

Pacijent je obavio i funkcionalno testiranje u vidu testova skočnosti 7 mjeseci nakon druge operacije, a rezultati su prikazani u tablici 5. Poželjno je da pacijent u sljedećim testovima operiranom nogom ostvari 90 % rezultata neoperirane noge. Kvaliteta doskoka također treba biti zabilježena, ne samo brožčani rezultati. Važno je napomenuti da čak i kada se zadovolji poželjni rezultat i dalje postoji vjerojatnost od ponovne ozljede (Grindem i sur., 2016). Važno je napomenuti da pravilo od 90 % vrijedi ukoliko se radi o nozi koja nije odrazna kao u ovom slučaju. Kada je operirana odrazna noga, cilj je postići minimalno 100% rezultata od neoperirane noge.

*Tablica 5. Rezultati testova skočnosti 7 mjeseci nakon druge operacije*

	Jednonožni skok	Jednonožni troskok	Cik-cak test	Vrijeme na 6 metara
LIJEVA NOGA (NEOPERIRANA)	1.86 m	6 m	4,39 m	1.77 sek



DESNA NOGA (OPERIRANA)	1.79 m	5,38 m	4 m	1.96 sek
RAZLIKA U %	4%	10%	9%	10%

### Jednonožni skok

U ovom testu od pacijenta se tražilo da skoči što dalje na jednoj nozi te da pri doskoku ne izgubi balans. Udaljenost se mjerila od početne linije do pete ispitanika. Obzirom da operirana noga nije bila odrazna noga, razlika od 10% između nogu postavila se kao cilj. Krajnji rezultat je udaljenost u metrima mjereno od startne linije do pete ispitanika.

### Jednonožni troskok

U ovom testu od pacijenta se tražilo da skoči što dalje iz tri jednonožna skoka zaredom te doskoči stabilno. Obzirom da operirana noga nije bila odrazna noga, razlika od 10% između nogu postavila se kao cilj. Krajnji rezultat je udaljenost u metrima mjereno od startne linije do pete ispitanika.

### Cik – cak test

U ovom testu cilj je bio skočiti što dalje moguće nakon tri povezana jednonožna skoka bez gubljenja stabilnosti prilikom doskoka s tim da se skokovi izvode preko linije cik – cak, tako da su prvi i treći skok bili na vanjsku stranu noge, a drugi na unutrašnju. Obzirom da operirana noga nije bila odrazna noga, razlika od 10% između nogu postavila se kao cilj. Krajnji rezultat je udaljenost u metrima mjereno od startne linije do pete ispitanika.

### Vrijeme na 6 metara

U ovom testu od pacijenta se tražilo da što prije pređe udaljenost od 6 metara krećući se na jednoj nozi. Obzirom da operirana noga nije bila odrazna noga, razlika od 10% između nogu postavila se kao cilj. Krajnji rezultat je vrijeme potrebno za prijeći 6 metara u sekundama.

Kao što vidimo iz priloženog pacijent je bio uspješan u zadanim testovima. Preporučeno mu je daljnje jačanje mišićnih skupina s naglaskom na aduktor operirane noge, te mu je uvidom u kvalitetu skoka preporučan daljnji rad na motoričkoj kontroli doskoka. Preporučeno mu je i daljnji razvoj eksplozivne snage, te postepeno uključivanje u sportsku aktivnost.

#### **4. ZAKLJUČAK**

Ozljeda i oporavak od rupture ACL-a vrlo je zahtjevan proces. Osim operacije koja mora proći u najboljem redu, rehabilitacija je jednako važan dio oporavka. Tijekom operacije i rehabilitacije može doći do određenih pogrešaka koje mogu znatno produljiti i otežati ionako već dugotrajan i zahtjevan proces oporavka pa se zato i operaciji i rehabilitaciji mora pristupiti maksimalno ozbiljno. Za uspješan potpuni oporavak ključna je komunikacija na relaciji liječnik – pacijent – kineziterapeut. Pacijent ne smije preskakati faze rehabilitacije te mora biti informiran o svakom koraku u rehabilitaciji kako ne bi došlo do većih pogrešaka. Isto tako mu valja naglasiti kako rehabilitacija nije linearan proces u kojem će napredovati iz dana u dan bez problema. Proces rehabilitacije je najčešće proces sa svojim usponima i padovima. U prikazanom slučaju je prikazana rehabilitacija koja je trajala gotovo 3 godine, uključujući 3 operacije. Bilo je puno uspona i padova, ali na kraju su se rad i strpljenje isplatili. Riječ je o specifičnom slučaju koji se rijetko događa i za njega ne postoji točan protokol rehabilitacije. Cilj ovog rada bio je detaljno prikazati provedenu rehabilitaciju koja će jednog dana pomoći nekome sa sličnim problemom.



## 5. LITERATURA

- Abulhasan, J., i Grey, M. (2017). Anatomy and Physiology of Knee Stability. *Journal of Functional Morphology and Kinesiology*, 2(4), 34. doi:10.3390/jfmk2040034
- Barber F. A. (2000). Flipped patellar tendon autograft anterior cruciate ligament reconstruction. *Arthroscopy : the journal of arthroscopic & related surgery : official publication of the Arthroscopy Association of North America and the International Arthroscopy Association*, 16(5), 483–490. <https://doi.org/10.1053/jars.2000.4384>
- Carlson, V. R., Sheehan, F. T. i Boden, B. P. (2016). Video Analysis of Anterior Cruciate Ligament (ACL) Injuries: A Systematic Review. *JBJS reviews*, 4(11), e5. <https://doi.org/10.2106/JBJS.RVW.15.00116>
- Church, S. i Keating, J. F. (2005). Reconstruction of the anterior cruciate ligament: timing of surgery and the incidence of meniscal tears and degenerative change. *The Journal of bone and joint surgery. British volume*, 87(12), 1639–1642. <https://doi.org/10.1302/0301-620X.87B12.16916>
- Dargel, J., Schmidt-Wiethoff, R., Brüggemann, G. P. i Koebke, J. (2007). The effect of bone tunnel dilation versus extraction drilling on the initial fixation strength of press-fit anterior cruciate ligament reconstruction. *Archives of orthopaedic and trauma surgery*, 127(9), 801–807. <https://doi.org/10.1007/s00402-006-0206-6>
- Davies, G. J., McCarty, E., Provencher, M. i Manske, R. C. (2017). ACL Return to Sport Guidelines and Criteria. *Current reviews in musculoskeletal medicine*, 10(3), 307–314. <https://doi.org/10.1007/s12178-017-9420-9>
- de Loës, M., Dahlstedt, L. J. i Thomée, R. (2000). A 7-year study on risks and costs of knee injuries in male and female youth participants in 12 sports. *Scandinavian journal of medicine & science in sports*, 10(2), 90–97. <https://doi.org/10.1034/j.1600-0838.2000.010002090.x>

- Ekstrand, J., Häggglund, M. i Waldén, M. (2011). Epidemiology of muscle injuries in professional football (soccer). *The American journal of sports medicine*, 39(6), 1226–1232. <https://doi.org/10.1177/0363546510395879>
- Ellison, A. E. i Berg, E. E. (1985). Embryology, anatomy, and function of the anterior cruciate ligament. *The Orthopedic clinics of North America*, 16(1), 3–14. Dostupno na: <https://pubmed.ncbi.nlm.nih.gov/3969275/>
- Friel, N. A. i Chu, C. R. (2013). The role of ACL injury in the development of posttraumatic knee osteoarthritis. *Clinics in sports medicine*, 32(1), 1–12. <https://doi.org/10.1016/j.csm.2012.08.017>
- Gold, D. L., Schaner, P. J. i Sapega, A. A. (1995). The posteromedial portal in knee arthroscopy: an analysis of diagnostic and surgical utility. *Arthroscopy : the journal of arthroscopic & related surgery : official publication of the Arthroscopy Association of North America and the International Arthroscopy Association*, 11(2), 139–145. [https://doi.org/10.1016/0749-8063\(95\)90058-6](https://doi.org/10.1016/0749-8063(95)90058-6)
- Gollehon, D. L., Torzilli, P. A. i Warren, R. F. (1987). The role of the posterolateral and cruciate ligaments in the stability of the human knee. A biomechanical study. *The Journal of bone and joint surgery. American volume*, 69(2), 233–242. Dostupno na: <https://pubmed.ncbi.nlm.nih.gov/3805084/>
- Grindem, H., Snyder-Mackler, L., Moksnes, H., Engebretsen, L. i Risberg, M. A. (2016). Simple decision rules can reduce reinjury risk by 84% after ACL reconstruction: the Delaware-Oslo ACL cohort study. *British journal of sports medicine*, 50(13), 804–808. <https://doi.org/10.1136/bjsports-2016-096031>
- Haim, A., Yaniv, M., Dekel, S. i Amir, H. (2006). Patellofemoral pain syndrome: validity of clinical and radiological features. *Clinical orthopaedics and related research*, 451, 223–228. <https://doi.org/10.1097/01.blo.0000229284.45485.6c>

- Hewett, T. E., Myer, G. D. i Ford, K. R. (2006). Anterior cruciate ligament injuries in female athletes: Part 1, mechanisms and risk factors. *The American journal of sports medicine*, 34(2), 299–311. <https://doi.org/10.1177/0363546505284183>
- Hewett, T. E., Paterno, M. V. i Myer, G. D. (2002). Strategies for enhancing proprioception and neuromuscular control of the knee. *Clinical Orthopaedics and Related Research®*, 402, 76-94. Dostupno na: [https://journals.lww.com/clinorthop/Fulltext/2002/09000/Strategies\\_for\\_Enhancing\\_Proprioception\\_and.8.aspx](https://journals.lww.com/clinorthop/Fulltext/2002/09000/Strategies_for_Enhancing_Proprioception_and.8.aspx)
- Irarrázaval, S., Albers, M., Chao, T. i Fu, F. H. (2017). Gross, Arthroscopic, and Radiographic Anatomies of the Anterior Cruciate Ligament: Foundations for Anterior Cruciate Ligament Surgery. *Clinics in sports medicine*, 36(1), 9–23. <https://doi.org/10.1016/j.csm.2016.08.002>
- Ireland M. L. (1999). Anterior cruciate ligament injury in female athletes: epidemiology. *Journal of athletic training*, 34(2), 150–154. Dostupno na: <https://www.ncbi.nlm.nih.gov/pmc/articles/PMC1322904/>
- Ivančić – Košuta, M. i Keros, P. (2009). *Osnove funkcionalne anatomije organa za pokretanje*. Zagreb: Odjel za izobrazbu trenera Društvenog veleučilišta u Zagrebu, Kineziološki fakultet u Zagrebu
- Jackson, J. L., O'Malley, P. G. i Kroenke, K. (2003). Evaluation of acute knee pain in primary care. *Annals of internal medicine*, 139(7), 575–588. <https://doi.org/10.7326/0003-4819-139-7-200310070-00010>
- Judd, D., Bottoni, C., Kim, D., Burke, M. i Hooker, S. (2006). Infections following arthroscopic anterior cruciate ligament reconstruction. *Arthroscopy: the journal of arthroscopic & related surgery : official publication of the Arthroscopy Association of North America and the International Arthroscopy Association*, 22(4), 375–384. <https://doi.org/10.1016/j.arthro.2005.12.002>

- Kaeding, C. C., Léger-St-Jean, B. i Magnussen, R. A. (2017). Epidemiology and Diagnosis of Anterior Cruciate Ligament Injuries. *Clinics in sports medicine*, 36(1), 1–8. <https://doi.org/10.1016/j.csm.2016.08.001>
- Kim, H.-J., Lee, J.-H. i Lee, D.-H. (2017). Proprioception in Patients With Anterior Cruciate Ligament Tears: A Meta-analysis Comparing Injured and Uninjured Limbs. *The American Journal of Sports Medicine*, 45(12), 2916–2922. <https://doi.org/10.1177/0363546516682231>
- Mohtadi, N. G., Webster-Bogaert, S. i Fowler, P. J. (1991). Limitation of motion following anterior cruciate ligament reconstruction. A case-control study. *The American journal of sports medicine*, 19(6), 620–625. <https://doi.org/10.1177/036354659101900612>
- Mulligan, E. P., McGuffie, D. Q., Coyner, K. i Khazzam, M. (2015). The reliability and diagnostic accuracy of assessing the translation endpoint during the lachman test. *International journal of sports physical therapy*, 10(1), 52–61. Dostupno na: <https://www.ncbi.nlm.nih.gov/pmc/articles/PMC4325288/>
- Myklebust, G. i Bahr, R. (2005). Return to play guidelines after anterior cruciate ligament surgery. *British journal of sports medicine*, 39(3), 127–131. <https://doi.org/10.1136/bjsem.2004.010900>
- Pećina M. i suradnici. (2004). *Ortopedija*. Zagreb; Naklada Ljevak
- Petsche, T. S. i Hutchinson, M. R. (1999). Loss of extension after reconstruction of the anterior cruciate ligament. *The Journal of the American Academy of Orthopaedic Surgeons*, 7(2), 119–127. <https://doi.org/10.5435/00124635-199903000-00005>
- Renstrom, P., Ljungqvist, A., Arendt, E., Beynon, B., Fukubayashi, T., Garrett, W., Georgoulis, T., Hewett, T. E., Johnson, R., Krosshaug, T., Mandelbaum, B., Micheli, L., Myklebust, G., Roos, E., Roos, H., Schamasch, P., Shultz, S., Werner, S., Wojtys, E. i Engebretsen, L. (2008). Non-contact ACL injuries in female athletes: an International

Olympic Committee current concepts statement. *British journal of sports medicine*, 42(6), 394–412. <https://doi.org/10.1136/bjism.2008.048934>

Ricchetti, E. T., Sennett, B. J. i Huffman, G. R. (2008). Acute and chronic management of posterolateral corner injuries of the knee. *Orthopedics*, 31(5), 479–490. <https://doi.org/10.3928/01477447-20080501-08>

Sampson, M. J., Jackson, M. P., Moran, C. J., Shine, S., Moran, R. i Eustace, S. J. (2008). Three Tesla MRI for the diagnosis of meniscal and anterior cruciate ligament pathology: a comparison to arthroscopic findings. *Clinical radiology*, 63(10), 1106–1111. <https://doi.org/10.1016/j.crad.2008.04.008>

Šoša, T., Sutlić, Ž., Stanec, Z., Tonković I. I suradnici. (2007). *Kirurgija*. Zagreb; Naklada Ljevak

Tjoumakaris, F. P., Herz-Brown, A. L., Bowers, A. L., Sennett, B. J. i Bernstein, J. (2012). Complications in brief: Anterior cruciate ligament reconstruction. *Clinical orthopaedics and related research*, 470(2), 630–636. <https://doi.org/10.1007/s11999-011-2153-y>

van Eck, C. F., van den Bekerom, M. P., Fu, F. H., Poolman, R. W. i Kerkhoffs, G. M. (2013). Methods to diagnose acute anterior cruciate ligament rupture: a meta-analysis of physical examinations with and without anaesthesia. *Knee surgery, sports traumatology, arthroscopy : official journal of the ESSKA*, 21(8), 1895–1903. <https://doi.org/10.1007/s00167-012-2250-9>

Vealey, R.S. i Chase M.A. (2016). *Best practice for youth sport*; Human kinetics, Inc.; First edition

Zaffagnini, S., Bignozzi, S., Martelli, S., Lopomo, N. i Marcacci, M. (2007). Does ACL reconstruction restore knee stability in combined lesions?: An in vivo study. *Clinical orthopaedics and related research*, 454, 95–99. <https://doi.org/10.1097/BLO.0b013e31802b4a86>

