

DIJAGNOSTIKA I PREVENCIJA OZLJEDA MIŠIĆA STRAŽNJE STRANE NATKOLJENICE

Kukec, Fran

Master's thesis / Diplomski rad

2023

Degree Grantor / Ustanova koja je dodijelila akademski / stručni stupanj: **University of Zagreb, Faculty of Kinesiology / Sveučilište u Zagrebu, Kineziološki fakultet**

Permanent link / Trajna poveznica: <https://um.nsk.hr/um:nbn:hr:117:769287>

Rights / Prava: [Attribution 4.0 International](#)/[Imenovanje 4.0 međunarodna](#)

Download date / Datum preuzimanja: **2024-11-26**



Repository / Repozitorij:

[Repository of Faculty of Kinesiology, University of Zagreb - KIFoREP](#)



**SVEUČILIŠTE U ZAGREBU
KINEZIOLŠKI FAKULTET**

Fran Kukec

**DIJAGNOSTIKA I PREVENCIJA OZLJEDA
MIŠIĆA STRAŽNJE STRANE NATKOLJENICE**

diplomski rad

Zagreb, lipanj, 2023.

BASIC DOCUMENTATION CARD

DIPLOMSKI RAD

Sveučilište u Zagrebu
Kineziološki fakultet
Horvaćanski zavoj 15, 10000 Zagreb, Hrvatska

Naziv studija: Kineziologija; **smjer:** Kineziologija u edukaciji i Kondicijska priprema sportaša

Vrsta studija: sveučilišni

Razina kvalifikacije: integrirani prijediplomski i diplomski studij

Studij za stjecanje akademskog naziva: sveučilišni/na magistar/magistra kineziologije u edukaciji i Kondicijskoj pripremi sportaša

Znanstveno područje: Društvene znanosti

Znanstveno polje: Kineziologija

Vrsta rada: Stručni rad

Naziv diplomskog rada: je prihvaćena od strane Povjerenstva za diplomske radove Kineziološkog fakulteta Sveučilišta u Zagrebu u akademskoj godini (npr. 2022./2023.) dana (npr. 20. veljače 2023.).

Mentor: prof. dr. sc. Marin Dadić

Pomoć pri izradi: *Ime i prezime, zvanje*

Dijagnostika i prevencija ozljeda mišića stražnje strane natkoljenice

Fran Kuček, 0034086000

Sastav Povjerenstva za ocjenu i obranu diplomskog rada i diplomskog ispita:

- | | | |
|----|-----------------------------------|----------------------|
| 1. | dr. sc. Marin Dadić | Predsjednik - mentor |
| 2. | izv. prof. dr. sc. Luka Milanović | član |
| 3. | prof. dr. sc. Saša Janković | član |
| 4. | doc. dr. sc. Goran Vrgoč | zamjena člana |

Broj etičkog odobrenja:

Rad je u tiskanom i elektroničkom (pdf format) obliku pohranjen u Knjižnici Kineziološkog fakulteta,
Horvaćanski zavoj 15, Zagreb

BASIC DOCUMENTATION CARD

DIPLOMA THESIS

University of Zagreb
Faculty of Kinesiology
Horvacanski zavoj 15, 10000 Zagreb, Croatia

Title of study program: Kinesiology; course Kinesiology in Education and ... (for example Swimming)

Type of program: University

Level of qualification: Integrated undergraduate and graduate

Acquired title: University Master of Kinesiology in Education and Physical Conditioning of Athletes

Scientific area: Social sciences

Scientific field: Kinesiology

Type of thesis: Professional work

Master thesis: has been accepted by the Committee for Graduation Theses of the Faculty of Kinesiology of the University of Zagreb in the academic year (e.g.2022/2023) on (e.g. February 20, 2023).

Mentor: *Marin Dadić, PhD*

Technical support: *Name and surname, title*

Diagnosis and Prevention injury of Hamstrings Muscles

Fran Kukec, 0034086000

Thesis defence committee:

- | | |
|------------------------------------|------------------------|
| 1. Marin Dadić , PhD, prof. | chairperson-supervisor |
| 2. Luka Milanović, assistant prof. | member |
| 3. Saša Janković, associate prof. | member |
| 4. Goran Vrgoč, assistant prof. | substitute member |

Ethics approval number:

Printed and electronic (pdf format) version of thesis is deposited in Library of the Faculty of Kinesiology, Horvacanski zavoj 15, Zagreb

Ovim potpisima se potvrđuje da je ovo završna verzija diplomskog rada koja je obranjena pred Povjerenstvom, s unesenim korekcijama koje je Povjerenstvo zahtijevalo na obrani te da je ova tiskana verzija istovjetna elektroničkoj verziji predanoj u Knjižnici.

Mentor:

upisati titulu, ime i prezime

Student:

upisati ime i prezime

Sve mala slova, 12, desno
poravnavanje

DIJAGNOSTIKA I PREVENCIJA OZLJEDA MIŠIĆA STRAŽNJE STRANE NATKOLJENICE

Sažetak

U sportu te sportsko rekreativnim aktivnostima najčešće zastupljene ozljede koje se javljaju kod sportaša su ozljede hamstringsa. Takva vrsta ozljeda nastaje uslijed mnogobrojnih čimbenika među kojima su najčešći brza promjena smjera kretanja, nagla zaustavljanja, sprintevi, udarci po lopti, a sve to događa se tijekom ekscentrične kontrakcije i stvaranja velike sile. Svrha ovog rada je prikazati samu anatomsku građu mišića te njegove zadaće, vrste ozljede, rehabilitacijske postupke te načine prevencije i dijagnostike. Mišićna skupina se sastoji od 3 mišića. M.biceps femoris, m.semintendinosus i m.semimembranosus od kojih svaki od navedenih mišića sudjeluje u lokomociji ljudskog tijela i izvođenju različitih pokreta nogu, a inervirani su n.ischiadicusom. Preventivni mehanizmi podrazumjevaju primjenu različitih programa vježbi izometrične, koncentrične i najčešće primjenjene ekscentrične kontrakcije, a jedna od najčešće izvođenijih takvih vježbi je Nordic hamstrings koja prema brojnim istraživanjima uz ostale vježbe smanjuje stopu ozljeda i povećava snagu mišića. Kako bi se postotak ovakvih vrsta ozljeda smanjio te kako nebi došlo do narušavanja sportskih performansi značajna je redovna primjena preventivnih programa vježbanja. Preventivni programi mogu se provoditi u uvodnom i glavnom dijelu treninga, ali i kao zaseban trening sportaša. Ukoliko dođe do ozljeda efikasnim provođenjem dijagnostičkih postupaka započinje proces rehabilitacije. Dijagnostika podrazumjeva analizu povijesti ozljeda, klinički pregled, palpaciju, usporedbu sa neozljeđenom nogom te različite vrste testova koje čine osnovu za početak provođenja rehabilitacijskih procesa. Danas, nerijetko korištena klinička dijagnoza podrazumjeva ultrazvuk i magnetsku rezonancu kao alat za definiranje ozljede i vrijeme potrebno za povratak u sport. Kvalitetna dijagnostika usmjerava proces rehabilitacije, ubrzava oporavak i priprema sportaša na povratak u svakodnevni trening ili sportsko natjecanje ovisno o mjeri sportaševe uključenosti u sport.

Ključne riječi

ozljeda, ekscentrična kontrakcija, Nordic hamstrings, lokomocija, sportske performanse

DIAGNOSIS AND PREVENTION INJURY OF HAMSTRINGS MUSCLES

Abstract

In sports and recreational activities, the most prevalent injuries among athletes are hamstring injuries. This type of injury arises due to numerous factors, with the most common being rapid changes in direction, sudden stops, sprints, ball impacts, all of which occur during eccentric contractions and the generation of significant force. The purpose of this professional work is to present the anatomical structure of the muscle itself, its functions, types of injuries, rehabilitation procedures, as well as methods of prevention and diagnosis. The muscle group consists of three muscles: the m. biceps femoris, m. semitendinosus, and m. semimembranosus. Each of these muscles contributes to the locomotion of the human body and the execution of various leg movements, innervated by the n. ischiadicus. Preventive mechanisms involve the application of different exercise programs, including isometric, concentric, and most commonly used eccentric contractions. One of the frequently performed exercises is the Nordic hamstring exercise, which, according to numerous studies, along with other exercises, reduces the injury rate and increases muscle strength. In order to decrease the percentage of such injuries and to avoid compromising athletic performance, regular implementation of preventive exercise programs is crucial. These preventive programs can be incorporated into both the warm-up and the main part of training, as well as being conducted as separate training sessions for athletes. Efficient diagnostic procedures initiate the rehabilitation process in case of injuries. The diagnostic process involves analyzing injury history, clinical examination, palpation, comparison with the uninjured leg, and various types of tests that form the basis for commencing rehabilitation processes. Today, clinical diagnosis often includes the use of ultrasound and magnetic resonance imaging as tools for defining the injury and estimating the time required for return to sport. High-quality diagnostics guide the rehabilitation process, accelerate recovery, and prepare the athlete for re-entry into everyday training or competitive sports, depending on the extent of the athlete's involvement in the sport.

Key words

Injuries, eccentric contraction, Nordic hamstrings, locomotion, sports performance

SADRŽAJ:

1. UVOD	1
2. ANATOMSKA ANALIZA STRAŽNJE STRANE NATKOLJENICE	2
2.1. M.biceps femoris	2
2.2. M. semitendinosus	2
2.3. M.semimembranosus	3
2.4. Inervacija mišića stražnje strane natkoljenice	4
3. FUNKCIJA MIŠIĆA STRAŽNJE STRANE NATKOLJENICE	5
3.1. M.semitendinosus	5
3.2. 3.2. M.semimembranosus	5
3.3. 3.3. M.biceps femoris	5
4. OZLJEDE MIŠIĆA STRAŽNJE STRANE NATKOLJENICE	8
4.1. Mehanizmi nastanka ozljeda	8
4.2. Čimbenici rizika za nastanak ozljeda	9
4.3. Čimbenici rizika koji ne utječu na nastanak ozljeda	9
5. KLASIFIKACIJA OZLJEDA	10
6. DIJAGNOSTIKA OZLJEDE MIŠIĆA	12
6.1. Klinički pregled i anamneza.....	12
6.2. Povijest ozljeda sportaša	13
6.3. Inspekcija	13
6.4. Palpacija ozljeđenog područja.....	13
6.5. Usporedba s neozljeđenom stranom	14
6.6. Testiranje opsega pokreta	14
6.7. Izometrijsko testiranje	15
6.8. Test mišićne jakosti	15
6.9. Test napetosti živčanih struktura	15
6.10. Ostali testovi.....	16
7. DIJAGNOSTIČKE METODE	16
7.1. Magnetska rezonanca (MR)	16
7.2. Ultrazvuk	17
8. PROGRAM ZA PREVENCIJU OZLJEDA MIŠIĆA STRAŽNJE STRANE NATKOLJENICE	18
8.1. Preventivne vježbe	18
8.2. Nordic hamstrings	26
9. REHABILITACIJSKI PROCES	28

9.1. Povratak u sport i sportske aktivnosti nakon ozljede	30
10. ZAKLJUČAK	32
11. LITERATURA.....	Error! Bookmark not defined.

1. UVOD

Ozljede mišića stražnje strane natkoljenice jedne su od najčešćih ozljeda koje se javljaju kod sportaša iz različitih sportskih aktivnosti te koje mogu znatno utjecati na njihovu sportsku izvedbu. Trend ozljeda mišića stražnje strane natkoljenice je porastao posljednjih desetljeća i doseže brojku od 12-17% dok u nogometu takve ne kontaktne ozljede čine visoku brojku od 15-50% svih mišićnih ozljeda (Al Attar i suradnici, 2017). Povećana intenzivnost utakmica i zgnusnut raspored čine sportaše osjetljivijim, a složenost mišića povećava mogućnost ozljeda (Svilar, 2019). Ova vrsta ozljeda nastaje zbog raznih uzroka, uključujući prekomjerno opterećenje mišića, istezanje izvan njihovih kapaciteta, naglih i snažnih kontrakcija mišića, nepravilne tehnike te u velikom broju slučajeva zbog same njegove slabosti, a umor je jedan od najčešćih kriterija koji uvjetuju pojavu ozljeda, osobito u kasnijim fazama utakmice ili natjecanja (van Dyk i sur., 2019).

Nakon pojave ozljede mišića stražnje strane natkoljenice gubitak vremena utječe na naknadne rezultate s obzirom na to da je uspjeh ili neuspjeh u momčadskim ili individualnim sportovima povezan s brojem izgubljenih tjedana (Macdonald i suradnici, 2019). Shodno tome efikasna i brza reakcija trenera i sportaša primjenom kvalitetnih preventivnih i rehabilitacijskih programa omogućuje što skoriji povratak na sportske terene. S obzirom da se radi o ozljedi koja može zahtijevati dugotrajno liječenje i rehabilitacijski proces, te visoku stopu ponovne ozljede od 12-33 % čak i uz preventivne postupke izuzetno je važno poznavati sam mehanizam ozljede kako bi se primijenili nužni dijagnostički, preventivni i rehabilitacijski postupci, a jedan od njih zasigurno je primjena vježbi ekscentrične kontrakcije (Al Attar i suradnici, 2017).

Najpopularnija vježba preventivnog značaja za ozljede mišića stražnje strane natkoljenice je vježba ekscentrične kontrakcije – nordic hamstring. Postoji još velik broj vježbi koje uključuju ekscentričnu kontrakciju mišića i ostale mišićne kontrakcije koje u preventivnom smislu imaju značajnu važnost u smanjenju broja ozljeda mišića stražnje strane natkoljenice nakon takvih ozljeda, ublažavanju težine samih ozljeda te skraćivanju perioda oporavka nakon ozljede.

2. ANATOMSKA ANALIZA STRAŽNJE STRANE NATKOLJENICE

Za kvalitetno i efikasno provođenje dijagnostičkih i preventivnih trenažnih operatora izuzetno je važno poznavati anatomsku građu mišića na stražnjoj strani natkoljenice. Natkoljениčni mišići ponajprije djeluju na koljenski i zglob kuka i direktno time vežu se na potkoljenice. Prema funkciji mišiće natkoljenice dijelimo na fleksore i ekstenzore, ekstenzori koljena se nalaze na prednjoj strani natkoljenice, a fleksori se nalaze na stražnjoj strani (Platzer, 2003). Na stražnjoj strani natkoljenice su ishiokruralni mišići koji se vežu sa sjedne kvрге ili *tuber ischiadicum*, na potkoljениčne kosti. Ukoliko govorimo o mišićima stražnje strane natkoljenice vidljivo je da je medijalno postavljen mišić *semitendinosus* (nazvan tako zbog dugačke glave tetive) i ispod njega mišić *semimembranosus* (nazvan tako zbog pločaste tetive), dok se lateralno nalazi mišić *biceps femoris*. Ovaj mišić ima dvije glave tzv. *caput longum* i *caput breve*. *Caput longum* toga mišića polazi s kvрге *tuber ischiadicum*, dok *caput breve* polazi s distalnog dijela natkoljениčne kosti (Sobotta, 2013).

2.1.M.BICEPS FEMORIS

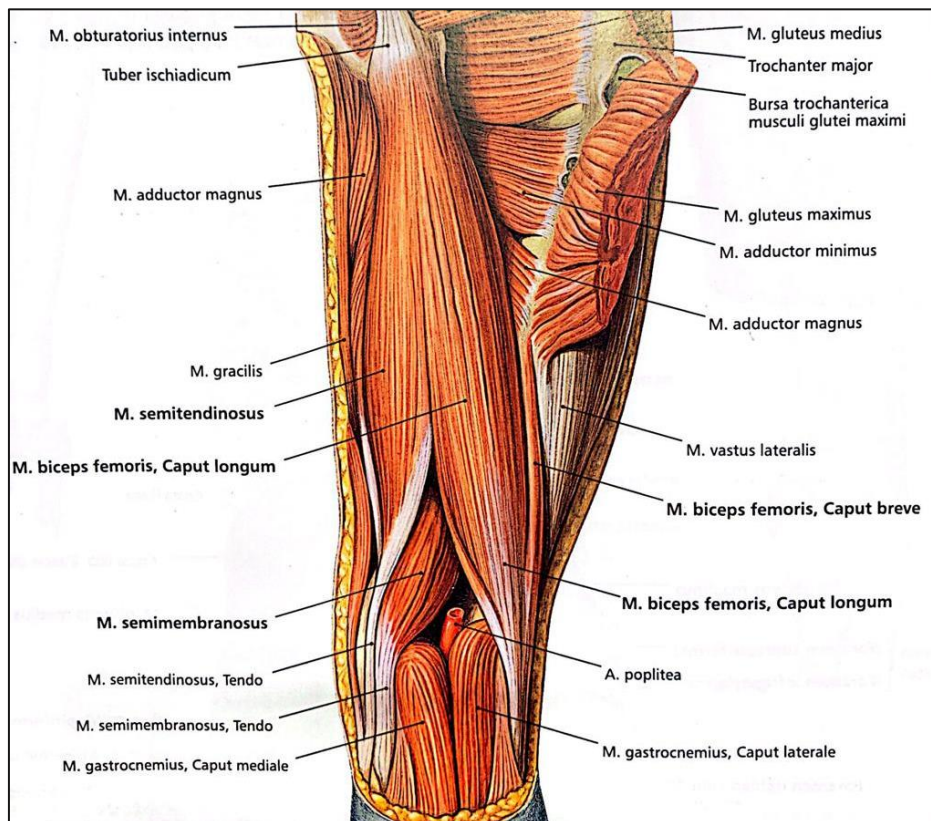
Mišić *biceps femoris* ima dvozglubnu glavu, *caput longum*, i jednozglubnu glavu, *caput breve*. *Caput longum* polazi zajedno s *m.semitendinosusom* s *tuber ischiadicum* zajedničkom glavom, *caput commune*, a *caput breve* polazi sa srednje trećine *labium laterale lineae asperae* i sa *septum intermusculare laterale*. Obje se mišićne glave združuju i mišić se veže na *caput fibulae*. Između mišića i *lig. collaterale fibulare* nalazi se *bursa subtendinea m.bicipitis femoris inferio*. *Caput longum* u zdjeličnom zglobu sudjeluje u retroverziji natkoljenice, a cijeli mišić u koljenskom zglobu flektira potkoljениcu i pri flektiranoj potkoljениci rotira potkoljениcu prema van. Njegova funkcija je rotacija potkoljenice prema van i u ravnoteži je s mišićima rotatorima potkoljenice prema unutra (Platzer, 2003).

2.2.M. SEMITENDINOSUS

Mišić *semitendinosus* polazi zajedničkom glavom s *tuber ischiadicum* i seže do medijalne plohe tibije gdje tvori *pes anserinus superficialis* zajedno s *m.gracilisom* i *m.sartoriusom* (koji su mišići prednje strane natkoljenice). Između plohe tibije i *pes anserinusa* nalazi se produžetak velike burse anserina. Mišić je dvozgluban i u zdjeličnom zglobu obavlja retroverziju, a u koljenom zglobu sudjeluje u fleksiji i rotaciji potkoljenice prema unutra (Platzer, 2003).

2.3.M.SEMIMEMBRANOSUS

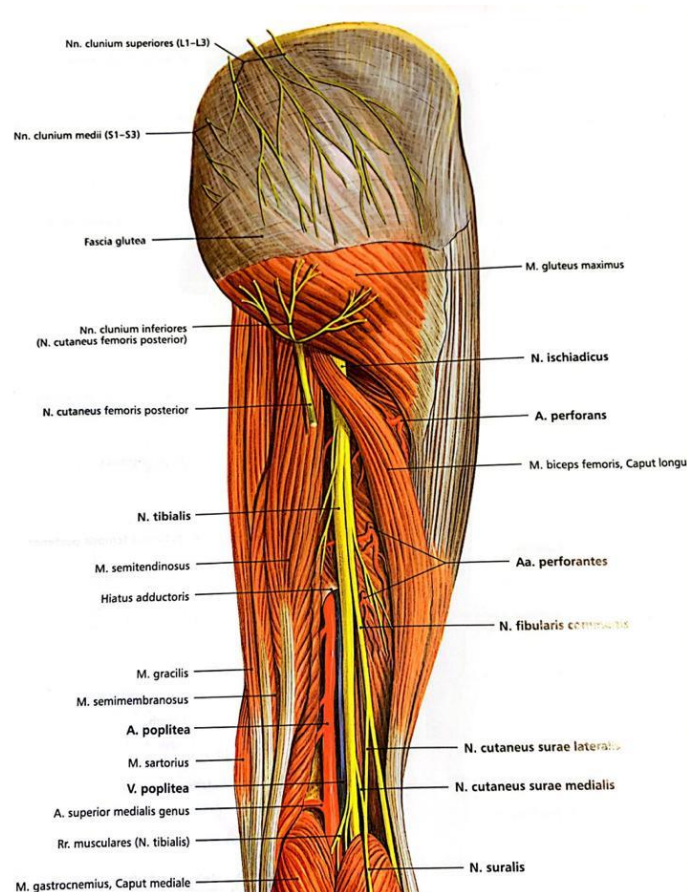
Mišić *semimembranosus* polazi s *tuber ischiadicum* i usko je povezan s *m.semitendinosus*, a njegova se tetiva ispred *lig. collaterale tibiale* dijeli na tri dijela. Prvi dio je usmjeren naprijed prema medijalnom kondilu tibije, drugi dio prelazi u fasciju poplitealnog mišića i treći dio završava u stražnjoj stijenci zglobne čahure kao *lig. popliteum obliquum*, pa su te tri veze nazvane i *pes anserinus profundus*. Mišić je dvozgluban i ima fukciju sličnu onoj *m.semitendinosus*, te u zdjeličnom zglobu obavlja retroverziju, a u koljenom zglobu flektira i rotira potkoljenicu prema unutra. Između njegove tetive i medijalne glave *m.gastrocnemiusa* leži bursa *m.semimembranosi*. Burza je često spojena s *bursa subtendinea m.gastrocnemii medialis* (Platzer, 2003).



Slika 1. Prikaz mišića stražnje strane natkoljenice -*M.biceps femoris*, *M.semimembranosus* i *M.semitendinosus* (Sobotta, 2013).

2.4. INERVACIJA MIŠIĆA STRAŽNJE STRANE NATKOLJENICE

Najveći živac ljudskog tijela je *n. ischiadicus*, koji je sačinjen od dva dijela *n. tibialis* i *n. fibularis communis* koji su varijabilnom dužinom povezani u zajednički živac samo ovojnicom od vezivnog tkiva (epinerium). *N. ischiadicus* izlazi iz zdjelice kroz *foramen infrapiriforme* i spušta se do poplitealne jame ispod *m. biceps femoris* (Sobotta, 2013). Kratka glava *m. biceps femoris* inervirana je peronealnom granom živca ishijadikusa (*n. peroneus fibularis communis*), dok tibijalna grana ishijadikusa inervira dugu glavu *m. biceps femoris*. *N. ischiadicus* se formira iz segmenata L4-S3. *M. semimembranosus* i *m. semitendinosus* inervirani su tibijalnom granom živca ishijadikusa (Palastanga i Soames, 2012). U većini slučajeva *n. tibialis* i *n. fibularis communis* odvajaju se na nivou donje trećine bedra. Na bedru *n. tibialis* motorično inervira ishiokruralne mišiće i stražnju glavu *m. adductor magnus*. Oba dijela *n. ischiadicusa* zajedno inerviraju sve mišiće potkoljenice i stopala i donose osjetnu inervaciju za kožu potkoljenice i stopala (Sobotta, 2013).



Slika 4. Prikaz inervacije stražnje strane natkoljenice (Sobotta, 2013).

3. FUNKCIJA MIŠIĆA STRAŽNJE STRANE NATKOLJENICE

Mišići stražnje strane natkoljenice imaju važnu ulogu u tijekom ljudskog kretanja te tijekom sportskih aktivnosti. Promatramo li svaki mišić individualno vidljivo je kako svaki mišić ima svoju funkciju neovisno radi li se o fleksiji, ekstenziji ili rotaciji koljenskog zgloba prema unutra odnosno van. Ekstenzija i fleksija se obavljaju oko poprečne osi, koja koso prolazi kondilima bedrene kosti, a oko uzdužne osi potkoljenice ostvaruju se pokreti rotacije prema unutra ili prema van (Platzer, 2003). Svaki mišić stražnje strane natkoljenice ima svoju vlastitu ulogu kao agonist, antagonist ili stabilizator tijekom pojedinih pokreta. Promatramo li svaki mišić zasebno njihove zadaće su sljedeće:

3.1. M.semitendinosus


Glavne agonističke funkcije su ekstenzija natkoljenice i fleksija potkoljenice, no kao sinergist sudjeluje i u unutarnjoj rotaciji natkoljenice, te unutarnjoj rotaciji potkoljenice kada je koljeno flektirano (Rotim i suradnici, 2017).

3.2. M.semimembranosus

Sudjeluje kao primarni pokretač u ekstenziji natkoljenice i fleksiji potkoljenice, a sinergist je kod unutarnje rotacije natkoljenice i unutarnje rotacije potkoljenice kad je koljeno flektirano (Rotim i suradnici, 2017).

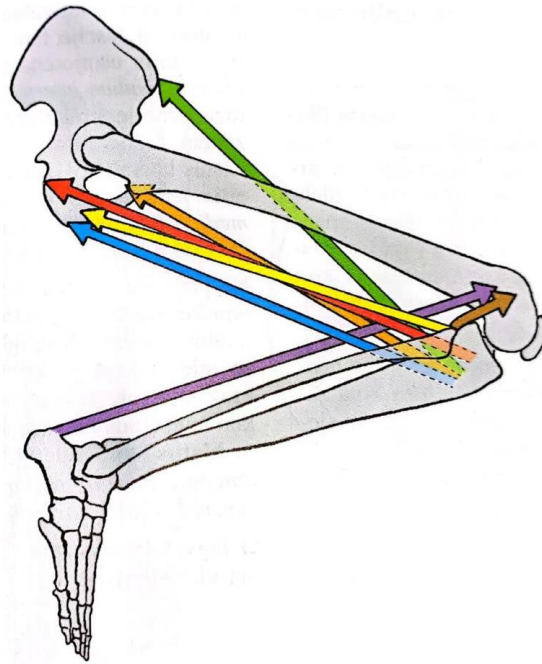
3.3. M.biceps femoris

Mišić sa svojom dugom i kratkom glavom (*caput longum* i *caput breve*) ima funkciju fleksora potkoljenice i vanjskog rotatora potkoljenice kada je koljeno flektirano. Duga glava (*caput longum*) ima posebnu ulogu u ekstenziji natkoljenice. Zajedno sa ostalim mišića stražnje strane natkoljenice sudjeluje u stabilizaciji zdjelice (Rotim i suradnici, 2017).



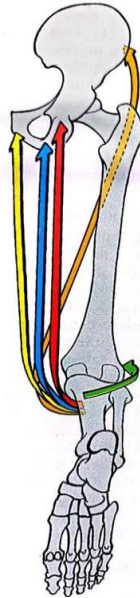
Slika 2. Prikaz funkcije mišića u koljenom zglobu - ekstenzija (Platzer,2003).

Ekstenziju zajedno ostvaruju : m.rectus femoris (crveno) i m.vastus (plavo)



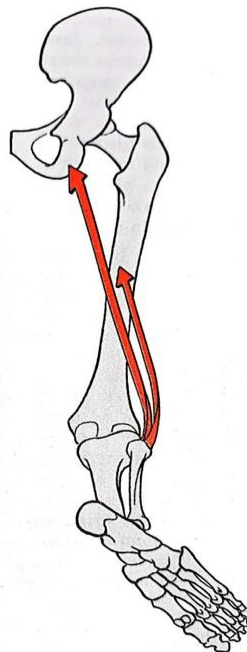
Slika 3. Prikaz funkcije mišića u koljenom zglobu – fleksija (Platzer, 2003).

Fleksiju zajedno ostvaruju: m. semimembranosus (crveno), m.semitendinosus (plavo),
m.biceps femoris (žuto)



Slika 4. Prikaz unutrašnje rotacije pri flektiranom koljenu (Platzer, 2003).

Unutrašnju rotaciju obavljaju : m.semimembranosus (crveno), m. semitendinosus (plavo),
m.gracilic (žuto)



Slika 5. Prikaz vanjske rotacije pri flektiranom koljenu (Platzer, 2003).

Vanjsku rotaciju ostvaruje: m.biceps femoris (crveno)

4. OZLJEDE MIŠIĆA STRAŽNJE STRANE NATKOLJENICE

Obzirom da se radi o mišićima koji su prisutni u različitim kretnim strukturama, te izvođenju velikog broja pokreta u različitim sportovima, ali i u rekreativnim aktivnostima, sama ta činjenica povećava mogućnost ozljede istih. Mišići stražnje strane natkoljenice često su izloženi nastanku ozljeda jer prelaze preko dva zgloba, zgloba kuka i koljena. (Janković i Trošt, 2016). Ozljede mišića stražnje strane natkoljenice predstavljaju problem među sportašima, osobito u sportovima koji zahtijevaju brze promjene smjera, trčanje velikom brzinom sa velikim brojem akceleracija i deceleracija ili skakanjem, a povećana intenzivnost utakmica i treninga te zgusnut raspored sportaše čine osjetljivijima na ozljede, kao što je to prisutno u nogometu. Razdoblja zgusnutog rasporeda utakmica smatraju se visokim rizikom i povezana su s povećanim stopama ozljeda mišića (Bengtsson i suradnici, 2013). Tijekom utakmica dolazi do čestih eksplozivnih pokreta koji zahtijevaju značajno ekscentrično opterećenje mišića, kao što su promjene smjera i ubrzanje i kočenje (Akenhead i suradnici, 2013). Ovi specifični zahtjevi igre mogu uzrokovati oštećenje mišića i umor nakon utakmice koji traje do 72 sata (Nedelec i suradnici, 2012). Svaki od tri mišića može biti ozlijeđen funkcionalno (zamor, neurogeno stvrdnjavanje mišića itd.) ili strukturalno (djelomična ruptura ili potpuna ruptura). Mjesto rupture mišića, bilo blizu ili dalje od mišićno-tetivnog spoja, igra ključnu ulogu u trajanju procesa rehabilitacije. Rehabilitacija djelomične rupture obično traje 2 do 6 tjedana, dok potpuna ruptura *biceps femorisa* i *semitendinosusa* često zahtjeva operaciju te oporavak koji može trajati cijeli natjecateljski period, ponekad od 4 do 5 mjeseci. Međutim, u slučaju potpune rupture *semimembranosusa*, operacija nije uvijek potrebna, a rehabilitacija obično traje oko 6 tjedana (Svilar, 2019). Postoji još čitav niz faktora koji su povezani s rizikom nastanka ozljeda nakon ili za vrijeme utakmice odnosno sportske aktivnosti s toga te informacije sportaš treba uzeti u obzir, konzultirati se sa stručnjacima kako bi se na vrijeme i rano otklonili rizici od mogućnosti nastanka ozljeda mišića stražnje strane natkoljenice.

4.1. Mehanizmi nastanka ozljeda

Mišićne ozljede stražnje strane natkoljenice najčešće nastaju tijekom ekscentrične kontrakcije. Najveće naprezanje javlja se na kraju zamašne faze kada dolazi do ekscentrične kontrakcije mišića stražnje strane neposredno no što peta dotakne podlogu. Ekscentrična kontrakcija opruža kuk i smanjuje ekstenziju koljena od kontakta pete kroz oslonačnu fazu. Unutar mišićne ili mišićno-tetivne ozljede u većini slučajeva događaju se tijekom faze niže intenzivnog kretanja u intenzivnije trčanje, prilikom čega se najčešće ozljeđuje biceps femoris. S druge strane,

oštećenje mišića stražnje strane natkoljenice na proksimalnom dijelu najčešće se događa tijekom ekscentrične kontrakcije s flektiranim kukom i ispruženim koljenom, u kojemu je ovaj mišić pod maksimalnom napetošću. Semimembranosus ima najmanju mogućnost ozljeđivanja te zbog toga sudjeluje u sprječavanju ozljeda mišića stražnje strane natkoljenice (Arner i suradnici, 2019).

4.2. Čimbenici rizika za nastanak ozljeda

1. Dob
2. Neadekvatno zagrijavanje
3. Disbalans u snazi stražnja strana natkoljenice/kvadriiceps (<0,6)
4. Dužina mišića stražnje strane natkoljenice
5. Nedovoljna fleksibilnost
6. Smanjena ekstenzija u zglobu koljena
7. Različite duljine nogu
8. Loša koordinacija lumbalnog dijela mišića opružaća kralježnice
9. Loša unutar mišićna koordinacija
10. Zamor mišića
11. Dehidracija
12. Operacija ACL-a, istegnuće mišića lista
13. Dosadašnje ozljede (Arner i suradnici, 2019).

4.3. Čimbenici rizika koji ne utječu na nastanak ozljeda

1. Tjelesna masa, visina, ITM
2. Najviša sila koncentrične kontrakcije hamstringsa
3. Dominantnost noge
4. Volumen treninga
5. Mehanizam ozljede
6. Maksimalni primitak kisika
7. Brzina trčanja (Arner i suradnici, 2019).

5. KLASIFIKACIJA OZLJEDA

Povezanost sporta i ozljeda ima mnogo aspekata i složenih faktora. Iako je sam sport i tjelesna aktivnost korisna za zdravlje ono također donosi nebrojeno puno negativnih čimbenika. Bez obzira na razinu sportske izvedbe ili vrstu sporta, ozljede su neizbježan dio sportskog svijeta. Osobito sportske karijere profesionalnih sportaša koji su svakodnevno zbog visoke razine intenziteta i zahtjevnosti sporta izloženi visokom riziku od nastanka ozljeda. Svake sezone 37% igrača propusti trening ili natjecanje zbog ozljede mišića stražnje strane natkoljenice s prosjekom od 90 dana i 15 propuštenih utakmica (Mueller-Wohlfahrt i suradnici, 2013). U literaturi postoje različiti sustavi klasifikacija ozljeda, ali također postoji i mala dosljednosti između svake od njih u praksi. Jedan od najkorištenijih sustava ocjenjivanja ozljeda mišića spoznaja je O' Donoghue (2002). Ovaj sustav koristi klasifikaciju koja se temelji na ozbiljnosti ozljede povezane s količinom oštećenja tkiva i povezanim funkcionalnim gubitkom.

Ozljede mišića su vrlo česte u sportu i čine 31% svih ozljeda u elitnom nogometu. Visoka učestalost ovih ozljeda dobro je dokumentirana u međunarodnoj literaturi kako u nogometu, tako i u drugim sportovima poput atletike, ragbija, košarke i američkog nogometa. Ozljede natkoljenice predstavljaju najčešću dijagnozu kod atletičara (16%), ali su dokumentirane i u momčadskim sportovima poput ragbija (10,4%), košarke (17,7%) i američkog nogometa (46% tijekom treninga i 22% tijekom utakmica. (Mueller-Wohlfahrt i sur., 2013). Tendencija ozljeda mišića stražnje strane natkoljenice povećala se tijekom proteklog desetljeća i čini 12-17 % ukupnih ozljeda. U nogometu, koji je najpopularniji sport na svijetu, ozljede mišića stražnje strane natkoljenice čine 15-50% svih mišićnih ozljeda. Takve ozljede zahtijevaju opsežno liječenje i dugotrajni rehabilitacijski period, s visokim postotkom recidiva od 12-33 % čak i uz preventivne postupke (A.Attar i sur.,2017).

Ozljede mišića kategorizirane su u tri kategorije : 1.Bez značajnog oštećenja tkiva, 2.S oštećenjem tkiva i smanjenom snagom mišićno tetivne jedinice i 3. S potpunim puknućem mišićno tetivne jedinice i potpunim gubitkom funkcije. Takebayashi i suradnici (1995) objavili su trostupanjski sustav klasifikacije temeljen na ultrazvuku u rasponu od 3 stupnja. 1 stupanj s manje od 5% uključenog mišića, 2.stupanj koji predstavlja djelomičnu pukotinu s više od 5% uključenog mišića i 3.stupanj s potpunim puknućem. Peetrans (2002) je preporučio sličnu klasifikaciju. Stoller (2007) je preporučio identično ocjenjivanje koje se temelji na MRI

klasifikaciji od 4 stupnja. 0 označava ozljedu bez patoloških nalaza, 1 označava ozljedu samo s edemom mišića, ali bez oštećenja tkiva, 2 označava djelomično pucanje mišića i 3 potpuno pucanje mišića.

Tablica 1. Pregled prethodnih klasifikacijskih sustava za ozljede mišića (Preuzeto sa Mueller-Wohlfahrt i sur., 2013).

	O'Donoghue 1962	Takebayashi 1995, Peetrons 2002 (bazirano na ultrazvuku)	Stoller 2007 (bazirano na magnetskoj rezonanci)
Stupanj 1	Nema primjetnih oštećenja tkiva, gubitka funkcije ili snage, samo blaga upalna reakcija niskog stupnja.	Nema nepravilnosti ili difuzivnog krvarenja s/bez rupture vlakana, manje od 5% zahvaćenog mišića.	MRI negativan na strukturalno oštećenje (0%). Hyperintenzivni edem s ili bez krvarenja.
Stupanj 2	Oštećenje tkiva, smanjena snaga mišićno-tetivne jedinice i nešto preostalih funkcija.	Djelomična ruptura, ruptura vlakana veća od 5% zahvaćenog mišića s/bez oštećenja fascije.	MRI pozitivan s oštećenjem do 50% mišićnih vlakana. Moguć fokalni defekt i djelomična retrakcija mišićnih vlakana.
Stupanj 3	Potpuna ruptura mišićno-tetivne jedinice, potpuni gubitak funkcije.	Potpuna ruptura mišića s retrakcijom, oštećenje fascije.	Puknuće mišića s 100% strukturalnim oštećenjem. Potpuna ruptura s ili bez retrakcije mišića.

Podaci su preuzeti iz Mueller-Wohlfahrt, H. W., Haensel, L., Mithoefer, K., Ekstrand, J., English, B., McNally, S., Orchard, J., van Dijk, C. N., Kerkhoffs, G. M., Schamasch, P., Blottner, D., Swaerd, L., Goedhart, E., & Ueblacker, P. (2013). Terminology and classification of muscle injuries in sport: the Munich consensus statement. *British journal of sports medicine*, 47(6)

6. DIJAGNOSTIKA OZLJEDE MIŠIĆA

Budući kako se radi o ozljedama koje su najviše zastupljene u sportu, sportskim i rekreativnim aktivnosti takvim ozljedama treba se pristupati vrlo ozbiljno i profesionalno. One najčešće nastaju kod sprintanja, skokova, promjena smjera kretanja te ostalim eksplozivnim radnjama. Takve ozljede nastaju zbog niza faktora, a bol se javlja vrlo brzo i iznenadno prilikom koje sportaši mogu osjetiti pucanje mišićnih vlakana. Ukoliko dođe do takve iznenadne boli, sportaši prestaju sa bilo kakvom sportskom aktivnošću te se odmah prelazi na dijagnostiku ozljede hamstringsa. Svaka sumnja na ozljedu započinje s preciznom analizom povijesti događaja, okolnostima, simptomima, prethodnim problemima nakon čega slijedi pažljivi klinički pregled s inspekcijom, palpacijom ozljeđenog područja, usporedba sa zdravom nogom, testiranjem funkcije mišića te magnetska rezonanca i ultrazvuk (Mueller-Wohlfahrt, 2013).

6.1. Klinički pregled i anamneza

Bol te sumnja na ozljedu mišića stražnje strane natkoljenice proces je u kojem sportaš zajedno sa stručnom osobom pristupa kliničkom pregledu sa opsežnom anamnezom. Primarni cilj kliničkog pregleda je utvrditi vrstu, mjesto i opseg ozljede i da li su potrebne slikovne i/ili druge pretrage. Osim toga, klinički pregledi su temelj za daljnje odluke o povratku u natjecanje i korisni su kao osnova za ponovna testiranja i usporedbu kada se razmatraju informacije za postupak donošenja odluka o povratku u igru. Klinički pregled može pružiti grubu procjenu ozbiljnosti i vremena potrebnog za povratak u sportsku aktivnost, iako će daljnja evaluacija i promatranje vjerojatno povećati točnost ove procjene (Pruna i suradnici, 2018). S obzirom da su sportaši vrlo različiti po svojoj muskulaturi odnosno mišićno-koštanom sustavu svakom od njih potrebno je pristupiti na individualan način. Rano prepoznavanje različitih vrsta ozljeda mišića stražnje strane bedra izuzetno je važno u prevenciji i kasnijoj rehabilitaciji, omogućavajući sportašima da se što prije i uspješno vrate svom sportskom angažmanu. Nakon što je ustanovljena ozljeda hamstringsa najprije se pristupa pregledu povijesti ozljeda sportaša, simptomima, okolnostima u kojima se ozljeda dogodila, prethodnim problemima nakon čega slijedi pažljiv klinički pregled s inspekcijom, palpacijom ozljeđenog područja, usporedba s drugom stranom i testiranjem funkcije mišića (Mueller-Wohlfahrt i suradnici, 2013).

6.2.Povijest ozljeda sportaša

Detaljan uvid u povijest ozljeda sportaša izuzetno je važna kako bi se utvrdilo radi li se o ponovljenoj ili sličnoj ozljedi na stražnjem dijelu bedra s obzirom da je postotak ponovnih ozljeda iznimno visok, prilikom čega sam sportaš detaljno opisuje bol koju je osjetio u datom trenutku te bol koju trenutno osjeća s prikazivanjem samog njenog mjesta. Poslije opširnog pregleda povijesti ozljeda sportaša pristupa se kliničkom pregledu.

6.3.Inspekcija

Inspekcija je postupak koji uključuje vizualno promatranje ozljeđenog dijela tijela kako bi se utvrdilo postoje li vidljivi znakovi ozljede poput hematoma, oteklina, krvarenja, modrica, promjene boje kože ili bilo kakvog izbočenja kao što su konture mišića, otoci, simetrije s drugom stranom te sve vidljive deformacije. Liječnici pregledavaju zahvaćeno područje te pružaju korisne informacije koje mogu pomoći u postavljanju preliminarne dijagnoze te planiraju daljnje dijagnostičko područje i provedbi rehabilitacijskog procesa. Inspekcija sama po sebi nije dovoljna za utvrđivanje finalne dijagnoze stoga je potrebna kombinacija sa ostalim dijagnostičkim postupcima, ali je svakako prvi korak u kliničkom pregledu.

6.4.Palpacija ozljeđenog područja

Palpacija služi za otkrivanje (površinskih i većih) ozljeda, perimuskularnog edema i povećanog tonusa mišića (Mueller-Wohlfahrt,2013). Fizički pregled prvo treba uključivati vizualizaciju za ekhimoze te palpaciju kako bi se otkrila oštećenja i najveća osjetljivost na tri različita mjesta: tuber ischii, miotendinozni spoj i distalna tetiva (Arner i suradnici, 2019). Postupak podrazumjeva korištenje prstiju ili dlana kako bi se osjetilo stanje i struktura mišića, odnosno kako bi se osjetio mišić te lokalizira osjetna točka na kojoj je došlo do ozljede.Mišići stražnje lože trebaju se palpirati duž cijele njihove duljine, od početka do kraja kako bi se otkrila bol, modrice, oticanje ili oštećenja tkiva. Iskustva pokazuju da je korisno palpirati mišiće i tetive u opuštenom i skraćenom stanju. Palpacija tijekom skraćivanja mišića olakšava orijentaciju u anatomiji i vjerojatnije pruža precizniju lokaciju ozljede (Pruna i suradnici,2018). Izuzetno je važno da ovaj postupak provodi liječnik ili stručna osoba iz razloga što se palpacija mora provoditi pažljivo i nježno kako bi se spriječilo dodatno oštećenje ozljeđenog područja. Uz

korištenje ostalih dijagnostičkih postupaka koji se koriste u kliničkom pregledu, palpacija je prilično korisna kako bi se postavila konačna dijagnoza i planirao daljnji tretman rehabilitacije.

6.5. Usporedba s neozlijeđenom stranom

Iznimno potrebno i preporučeno je da se prije samog početka pregleda započne s neozlijeđenom stranom, jer to liječniku pruža referencu o tome što je „normalno“, prije nego što pregleda ozlijeđenu stranu. Obično se bilježi bol tijekom različitih testova, pri čemu bol ukazuje na pozitivan test, a ukoliko bol nije prisutna test je negativan. Vizualne analogne skale (VAS) ili numeričke skale za ocjenu boli (NRS) često se koriste kako bi se kvantificirala bol igrača (Pruna i suradnici, 2018).

6.6. Testiranje opsega pokreta

Testiranje aktivnog i pasivnog raspona pokreta provodi se kako bi se utvrdila prisutnost boli, intenziteta boli (prema vizualnoj analognoj skali VAS ili numeričkoj skali NRS) i objektivno mjerenje u stupnjevima koristeći goniometar. Najčešće spominjani testovi za fleksibilnost su test pasivne i aktivne ravne noge, kao i test pasivnog i aktivnog produženja koljena. Ovi testovi fleksibilnosti pokazuju umjereno dobru pouzdanost kod zdravih ispitanika, dok testovi aktivnog i pasivnog produženja koljena pokazuju dobru pouzdanost među ispitivanim sportašima s akutnim ozljedama mišića zadnje lože (Pruna i suradnici, 2018).

Aktivni opseg pokreta: Od sportaša se traži da izvede vježbu aktivnog opsega pokreta bez pomoći, dok se ograničenje pokreta u usporedbi s neozlijeđenom stranom bilježi. Procjena opsega vrši se na zglobovima kuka i koljena. Testovi ovise o mišiću za koji se sumnja da je ozlijeđen, a s izvođenjem testova najprije treba krenuti polako pa potom s povećanjem brzine ukoliko je to moguće. Pasivni opseg pokreta: Koristi se kako bi se utvrdila krutost mišića te procijenila njegova duljina (Pruna i suradnici, 2018).

6.7. Izometrijsko testiranje

Izometrijskim testiranjem ispituje se bol u pogođenom mišiću ili mišićnoj skupini u različitim rasponima pokreta, a obično se testiranje izvodi tako da liječnik stvara otpor koji igrač treba izdržati. Često se na kraju testa izvodi „brake“ test (na primjer, nakon 3 sekunde) kako bi se procijenila ekscentrična komponenta. Količina sile potrebna za izazivanje boli može se kvantificirati pomoću uređaja za mjerenje snage (HHD) (Pruna i suradnici, 2018).

6.8. Test mišićne jakosti

Jakost pogođenih mišića ili mišićnih skupina testira se ručno ili objektivno pomoću uređaja za mjerenje snage (HHD) kako bi se otkrila eventualna slabost ili nedostatak u usporedbi s neozlijeđenom stranom (Pruna i suradnici, 2018). Ispitivanje se provodi tako da se nad sportašem pruža otpor rukom pri fleksiji koljena od 15°, 45° i 90°. Točnije, pacijentu u opruženom položaju na prsima, pruža se otpor na petu pri 15° i 90° dok je koljeno flektirano. Također, pomoć pri određivanju uključenih mišića, pružiti će vanjska ili unutarnja rotacija spuštene noge. Obzirom da mišići hamstringsa ekstenriraju zglob kuka, preporuča se ispitivanje jakosti s koljenom pri 90° i 0°, s otporom pruženim na stražnji dio pete i bedra (Mitrović, 2020).

6.9. Test napetosti živčanih struktura

Pokretljivost mišića kod kojih je prisutna bol živčanih struktura može se procijeniti relevantnim testovima napetosti živaca koji su povezani s određenim mišićima ili mišićnim grupama. Testovi poput podizanje opruženih nogu i slump testovi koriste se primjerice nakon ozljede mišića stražnje strane natkoljenice, budući da uključenost ishiadičnog živca može biti potencijalni izvor boli na stražnjoj strani natkoljenice (Pruna i suradnici, 2018).

6.10. Ostali testovi

Drugi klinički testovi koji se koriste u kliničkom pregledu ozljeda mišića hamstringsa mogu pružiti važne informacije o faktorima koji su doprinjeli ozljedi mišića. Nikako ne zanemarujuća stvar su zglobovi. Iznad ili ispod ozljeđenog područja, njihova pokretljivost, stabilnost, snaga i simetrija između zahvaćenog i nezahvaćenog ekstremiteta. Zglobovi poput kuka i donjeg dijela leđa mogu otkriti eventualne biomehaničke nepravilnosti ili ograničenja pokretljivosti koje su mogle stvoriti prekomjeran stres na mišiće stražnje strane natkoljenice. Zglobovi poput koljena i gležnja te sama njihova nepravilnost mogu dovesti do promjena u načinu hodanja ili trčanja, što između ostalog može izazvat oštećenje ili ozljedu hamstringsa ili bilo kojeg drugog mišića. Osim zglobova, neophodno je da pregledi uključuju presjek stabilnosti trupa i ravnoteže kako bi stručnjaci imali detaljan i kvalitetan uvid u sve faktore koji su možebitni uzroci nastanka povreda.

7. DIJAGNOSTIČKE METODE

Magnetska rezonanca i ultrazvuk su najčešće korištene kliničke dijagnoze koje koriste sliku za potvrđivanje ozljede i procjenu povratka sportaša na teren. To su preporučeni modaliteti za procjenu ozljeda mišića iako se ponekad koriste i rendgenski snimci (X-zrake) i računalna tomografija (CT) u određenim situacijama (Pruna i suradnici, 2018).

7.1. Magnetska rezonanca (MR)

Magnetska rezonanca danas je dostupnija nego ikad prije, te se sve više koristi u dijagnosticiranju i predviđanju prognoze kod ozljeda stražnje strane natkoljenice, posebno kod vrhunskih sportaša. Sportski liječnici i radiolozi sve se više traže da procjenom nalaza MR pomognu u pružanju prognoze vremena povratka u igru na temelju njihovih nalaza. U posljednjih nekoliko desetljeća objavljeno je nekoliko studija o prognostičkoj vrijednosti MR-e kod akutnih ozljeda mišića stražnje strane natkoljenice koje su uputile o višestrukim nalazima kao indikatorima vremena povratka u igru, ali velika varijacija u vremenu povratka sportaša u igru od 1 dana do čak 104 tjedna čini procjenu prognoze izazovnom (Reurink i suradnici, 2015). Magnetska rezonanca preporuča se za svaku ozljedu kod koje postoji sumnja na strukturnu ozljedu mišića. MR pomaže u određivanju da li je edem prisutan, u kojem obliku i dali postoji

strukturalna lezija uključujući njezinu približnu veličinu. Također pomaže u potvrđivanju mjesta ozljede i bilo koje tetive uključenosti. Međutim mora se istaknuti da MR sama po sebi nije dovoljno osjetljiva za mjerenje opsega mišićnog oštećenja tkiva. Primjerice, nije moguće utvrditi iz skeniranja na kojem edem ili krvarenje zaklanja mišićno tkivo (Mueller-Wohlfahrt i suradnici, 2013). MR omogućava objektivnu procjenu unutar mišićne i izvan mišićne tetive mišića. Pruža cjelovitu procjenu cjelokupne mišićno-tetivne koštane jedinice. U FC Barceloni MR se inicijalno koristi za identifikaciju lokacije i opsega oštećenja, te se koristi u određenim trenucima tijekom procesa povratka u igru kako bi se osiguralo da nema povećanog edema ili praznine u vezivnom tkivu (Pruna i suradnici, 2018). Bez obzira na točne, pouzdane i povjerljive rezultate brojnih nalaza može se potvrditi kako liječnici i radiolozi ne mogu sa sigurnošću potvrditi vrijeme povratka sportaša u igru što se obznanilo velikim brojem istraživanja.

7.2. Ultrazvuk

Ultrazvuk je uz magnetsku rezonancu najviše korištena dijagnostička metoda koja pruža sliku stanja mišića, tetiva, ligamenata i drugih mekih tkiva te je posebno korisna za otkrivanje akutnih ozljeda mišića jer omogućuje dinamičko praćenje promjene tkiva tijekom vremena. Koristi se kao dopuna ili alternativa MR-i, međutim edem mišića nije toliko pouzdano prikazan ultrazvukom kao što je to slučaj s MR. Ultrazvuk je tehnika veće prostorne rezolucije od MR te je brža i jeftinija za izvođenje. Najvažnije je da ultrazvuk omogućuje dinamičku procjenu ozljeda mišića. Osim toga, ultrazvuk se može koristiti za praćenje resorpcije hematoma i rano otkrivanje kalcifikacije u kasnijem periodu (Pruna i suradnici, 2018).

8. PROGRAM ZA PREVENCIJU OZLJEDA MIŠIĆA STRAŽNJE STRANE NATKOLJENICE

Mnoge znanstvene studije su istražile učinkovitost različitih vježbi u razvoju snage mišića stražnje lože i smanjenju rizika od ozljeda. Iako je ekscentrični trening snage jedan od ključnih elemenata za smanjenje stope ozljede mišića, vrlo je važno zapamtiti da se ozljede zadnje lože mogu dogoditi i kod igrača s dovoljnom snagom mišića. Osim vježbi poput mrtvog dizanja, bugarskog čučnja ili guranja sanjki, trening usmjeren na smanjenje i rehabilitaciju ozljeda mišića stražnje strane natkoljenice trebao bi uključivati i nekoliko drugih vježbi koje mogu pozitivno utjecati na snagu i izvedbu (Svilar, 2019). Neka istraživanja pokazuju kako je ekscentrična kontrakcija stražnjeg dijela natkoljenice, zajedno sa kvalitetnim zagrijavanjem i istežanjem, povezana s 65% manjom pojavom ozljeda (Small, McNaughton, Greig i Lovell, 2009).

S obzirom na ranije navedene činjenice, u nastavku će biti prikazane i opisane vježbe preventivnog utjecaja na mišiće stražnje strane natkoljenice s najznačajnijim naglaskom na ekscentričnu kontrakciju.

8.1. Preventivne vježbe

1. Natera plank (mali most)

-izometrična kontrakcija

Vježba započinje u položaju jednonožnog mosta za gluteus uz istovremeno guranje pete kao potpore u tlo dok se koljeno noge koja radi približava ramenu. Bitno je vježbu izvoditi pod različitim kutevima koljena noge koja je na tlu kako bi se aktivirali različiti dijelovi gluteusa i mišića stražnje strane natkoljenice.



Slika 6. Prikaz vježbe „Natera plank“

2. Nordic hamstring

-ekscentrična i izometrična kontrakcija

Vježba se izvodi u visokom klečećem položaju. Pete fiksirane ispod šipke ili uz asistenciju partnera koji ih čvrsto drži na tlu. Za izometričnu kontrakciju potrebno se nagnuti prema naprijed te zadržati krajnji položaj 5-10 sekundi. Za ekscentričnu kontrakciju, potrebno se polako spuštati prema podu 3-8 sekundi. Vraćanje je uz pomoć ruku ili u naprednijoj verziji bez pomoći ruku vraćanje u početnu poziciju.



Slika 7. Prikaz vježbe „Nordic hamstring“

3. Single leg Nordic hamstring

-ekscentrična i izometrična kontrakcija

Vježba se izvodi u visokom klečećem položaju. Peta jedne noge fiksirana je ispod šipke ili uz asistenciju partnera koji ju čvrsto drži na tlu. Za izometričnu kontrakciju potrebno se nagnuti prema naprijed te zadržati krajnji položaj 5-10 sekundi. Za ekscentričnu kontrakciju, potrebno se polako spuštati prema tlu 3-8 sekundi.

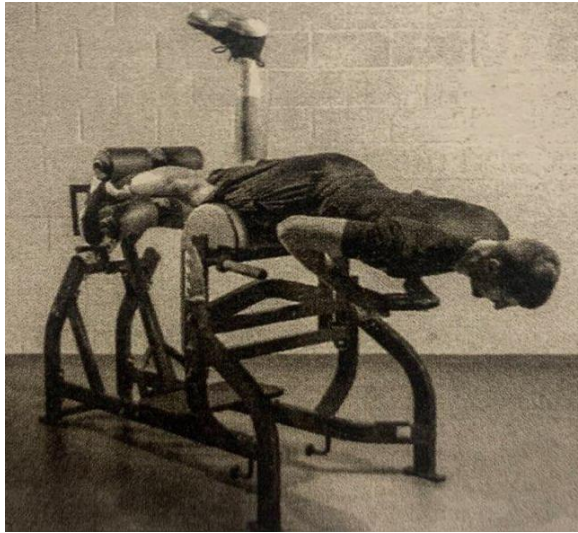


Slika 8. Prikaz vježbe „Single leg Nordic hamstring“

4. Single leg hold (Roman chair)

-izometrična kontrakcija i izdržljivost

Vježba se izvodi tako da se obje noge zakače ispod valjka. Zauzima se neutralan položaj kralježnice i polako se otpusti jedna noga. Držite izometrični položaj 5-20 sekundi. Da biste povećali težinu vježbe, uzmite 5-20 kilograma utega na prsa te ga držite ili povlačite.



Slika 9. Prikaz vježbe „Single leg hold (Roman Chair)“ (Svilar,2019).

5. Single leg curls (Fitball)

-ekscentrično-koncentrična kontrakcija

Vježba započinje u ležećem položaju, te stavite petu jedne noge na pilates loptu. Podignite kukove s poda i držite ih u zraku. Izvodite povlačenje noge prema stražnjici ne dopuštajući da kukovi padnu.




Slika 10. Prikaz vježbe „Single leg curls (Fitball)“

6. Russian hamstring

-eksentrično-koncentrična kontrakcija

Vježba se izvodi na identičan način kao Nordic hamstring. Cilj vježbe je koncentrično se vratiti u početni položaj nakon što se dosegne najudaljenija pozicija nagiba.



Slika 11. Prikaz vježbe „Russian hamstring“ (Svilar, 2019).

7. Single leg Hip-trust (Jednonožni Hip trust)

-eksentrično-koncentrična kontrakcija i jakost

Glavni fokus ove vježbe je jačanje gluteus maximusa uz aktivaciju mišića stražnje strane natkoljenice za hiperekstenziju. Postavite šipku na kukove. Polako kontrolirajte pokret dok idete prema dolje, a zatim se snažno podignite gurajući petu (ili cijelo stopalo) u pod.



Slika 12. Prikaz vježbe „Single leg Hip-trust“

8. Reverse lunges (Iskoraci)

-ekscentrično-koncentrična kontrakcija i jakost

Sportaš izvodi vježbu tako da iskorači jednom nogom unazad te se brzo odgurne nogom od tla. Uglavnom se treba koristiti prednja noga za odgurivanje od tla jer su mišići prednje noge u fokusu, te se precizno gađaju mišići stražnje strane natkoljenice.



Slika 13. Prikaz vježbe „Iskoraci“

9. Single leg sprinter hip lunge

-ekscentrično-koncentrična kontrakcija

Vježba se izvodi tako da sportaš stane blizu zida ili se pronade nešto za što se može uhvatiti. Trener ili partner trebaju ga uhvatiti za slobodnu nogu i povući je prema nazad. Kad sportaš dosegne krajnju poziciju s nagibom u kukovima, snažnim odgurivanjem pete ili stopala u pod produžuje kuk do uspravnog položaja.




Slika 14. Prikaz vježbe „Single leg sprinter hip lunge“

10. Flywheel inertial squats and lunges

-ekscentrično-koncentrična kontrakcija i jakost

Vježba se izvodi na flywheel spravi koja se okači za sportaša. Sportaš se kontrolirano spušta prema dolje u položaj čučnja izvodeći ekscentričnu kontrakciju te eksplozivno izvodi koncentrični pokret snažnim odgurivanjem u uspravnu poziciju.



Slika 15. Prikaz vježbe „Flywheel inertial squats and lunges“ (Svilar, 2019).

11. Hysterical child kicks – prone

-metabolički stres, tissue remodeling i ko-kontraktacija/ko-aktivacija

Vježba se izvodi tako da sportaš legne na pod na prsa. Noga se postavi flektirana u koljenu ispod trake ili malo ispred trake. Za metodu oscilatorne izometrije, pritisne ahilovu tetivu na samu traku te izvodite udarce po traci održavajući s njome kontakt. Za metodu oscilatornog odbijanja, agresivno udarajte po traci ne odražavajući s njome stalni kontakt. Za oscilatorne ko-kontraksije stavite obje noge unutar traka te izvodite snažne udarce u obliku škara. Vrijeme izvođenja svih metoda je 5-15 sekundi te ukupno 5-15 serija.



Slika 16. Prikaz vježbe „Hysterical child kicks – prone“

12. Hysterical child kicks – supine

-metabolički stres, tissue remodeling i ko-kontrakcija/ko-aktivacija

Vježba se izvodi ležeći na podu na leđima. Za metodu oscilatorne izometrijske kontrakcije pristisnite ahilovu tetivu na traku i izvodite udarce jednom nogom po traci održavajući s njome kontakt (druga noga je u zraku iznad trake). Za metodu oscilacijskog povratka, stavite obje ahilove tetive na traku i snažno udarajte traku u obliku škara prekidajući s njome kontakt. Za metodu oscilatorne ko-kontrakcije, stavite obje noge unutar gumenih traka kako biste stvorili otpor dok udarate što brže i snažnije u oba smjera (u obliku škara). Moguće je korištenje više gumenih traka koje će stvarati otpor.



Slika 17. Prikaz vježbe „Hysterical child kicks – supine“

13. Hysterical child marching

-ko-kontrakcija/ko-aktivacija i snažna izdržljivost

Vježba se izvodi u položaju mosta s podignutim gluteusima te podignutim prstima osloncem na petu. Izvode se eksplozivni „marš“ udarci na mjestu sa snažnim udarcem petama u pod. Kukove je potrebno držati visoko da ne padnu. Kada kukovi počnu padati, potrebno se zaustaviti i odmoriti.



Slika 18. Prikaz vježbe „Hysterical child marching“

8.2. Nordic hamstrings

„Trend“ ozljeda mišića stražnje strane natkoljenice predstavlja veliki problem u sportu najprije za samog igrača (izostanak s treninga i utakmica), trenera te samu momčad, a na kraju ostavlja i financijske posljedice povezane sa rezultatima. Brojna istraživanja i meta-analize proučavala su učinkovitost Nordic hamstring vježbe kao preventivni alat od ozljeda mišića stražnje strane natkoljenice. Ekscentrična vježba koja se fokusira na jačanje mišića, poboljšanje fleksibilnosti i otpornosti mišića čime se reducira mogućnost od nastanka ozljede. Učinci samih preventivnih trenažnih programa pokazali su se izuzetno pozitivni.

Trajanje programa variralo je od 10 tjedana pa sve do 8 mjeseci, a sama vježba je u svakoj studiji korištena na različite načine:

1. 3 serije: Početnici 3-5 ponavljanja, srednji 7-10 ponavljanja, napredni 12-15 ponavljanja

2. 2-3 serije: s postepenim povećanjem broja ponavljanja tijekom sezone sa 5-6 ponavljanja na početku pa sve do 8-10 ponavljanja na kraju sezone
3. 1-3 serije: s postepenim povećanjem broja ponavljanja tijekom 10 tjedana (min. 5 na početku sezone pa sve do 8-12 ponavljanja prema kraju razdoblja intervencije)

Rezultati meta-analize ukazuju da primjena NH vježbe, bilo samostalno ili u kombinaciji s programima suzbijanja ozljeda, značajno smanjuje stope ozljeda zadnje lože kod nogometaša. Analiza je pokazala da je primjena NH vježbe povezana s impresivnim smanjenjem ukupnih ozljeda hamstringa za 51% na 1000 sati izloženosti u usporedbi s kontrolnom grupom. Ovi nalazi pružaju snažnu potporu za uključivanje NH vježbe u treninge nogometaša kao sredstva za smanjenje ozljeda zadnje lože (Al Attar i suradnici, 2017).

Studije su uključivale primjenu Nordic hamstrings exercise u različitim dijelovima natjecateljske sezone (pripremni period, natjecateljski period ili tijekom cijele sezone), različitim razinama natjecanja (1.-5. rang natjecanja, amaterska razina, mlađe dobne kategorije te do potpunih profesionalaca) te različitim dijelovima treninga (uvodni dio treninga ili kao dio glavnog dijela treninga). Vježba se izvodila u različitom broju sesija tijekom tjedna (najčešće 1-3 puta tjedno) te različitom broju serija i ponavljanja (najčešće 1-3 serije sa 5-12 ponavljanja). Analiza je pokazala da je primjena NHE dovela do impresivnog smanjenja ozljeda za čak 51%. Važno je napomenuti kako su rezultati pokazali konzistentnu učinkovitost NHE, bez obzira na različite faktore poput dobi, spola i vrste sporta. Ova konzistentnost ukazuje na to da je NHE primjenjiva kao preventivna mjera za ozljede stražnje lože kod sportaša svih profila (van Dyk i suradnici, 2019).

8.3. Utjecaj sprinta na prevenciju ozljeda mišića stražnje strane natkoljenice

Ozljede mišića stražnje strane natkoljenice glavne su ozljede u sportovima koji zahtjevaju sprint i akceleraciju, kao što su nogomet i atletika. Kao rezultat toga, široko prihvaćena mjera prevencije ozljede mišića stražnje strane natkoljenice, posebno u treningu jest izbjegavanje sprint treninga. Ovaj pristup je paradoksalan jer se sprint i akceleracija mogu smatrati jednim od ključnih pokazatelja uspješnosti, što opravdava da bi sprintanje trebalo biti sredstvo i cilj svake učinkovite preventivne strategije. Da bismo izbjegli suvišnost, važno je naglasiti da sprintanje predstavlja jedinstvenu vježbu koja specifično aktivira mišiće stražnje

strane natkoljenice, kako u pogledu količine tako i u pogledu vremena aktivacije. Stoga je sprintanje nezamjenjiv dio izrazito učinkovitih programa rehabilitacije od ozljeda mišića stražnje strane natkoljenice. Ne samo da smanjuje rizik od ponovnih ozljeda, već i poboljšava sprintersku izvedbu. Za razliku od programa rehabilitacije koji se usredotočuju isključivo na vježbe jačanja i istežanja, sprintanje vjerojatno igra ulogu u zacjeljivanju i obnovi tkiva. Pomaže sportašima da se vrate svojim sportovima. Osim toga, sportaši koji se bave sprintanjem visokog intenziteta tijekom sportskih treninga imaju manji rizik od ozljede donjih ekstremiteta u usporedbi s onima koji sprintaju pri nižim maksimalnim brzinama. Važno je da se sprinterski trening dodatkovno prilagodi specifičnostima sporta, ali i kapacitetu i individualnim sposobnostima sportaša kako bi potaknula pozitivne prilagodbe i zaštitni učinak protiv dodatkovnih rizika, bez uzrokovanja nuspojava poput ozljeda mišića stražnje strane natkoljenice. Sprintanje treba promatrati kao proces jačanja protiv ozljeda mišića, slično kao koncept mitridatizacije (Edouard i surd, 2019).

9. REHABILITACIJSKI PROCES

Proces rehabilitacije je postupak liječenja i obnavljanja različitih vrsta funkcije nakon ozljeda, bolesti ili operacija kojoj je cilj pomoći osobi kako bi smanjila bol, funkcionalnost, povećala snagu i pomogla osobi da u što kraćem vremenu podigne kvalitetu života i vrate se svakodnevicu. U ovom slučaju sportu i sportskim aktivnostima. Ona uključuje različite vrste terapija ovisno o potrebama sportaša te njegovoj ozljedi. U sportu proces rehabilitacije mišićnih ozljeda može se podijeliti na različite faze. Stoga će u nastavku biti prikazan petofazni model rehabilitacije i povratka u sport i sportske aktivnosti.

Tablica 2. Faze u rehabilitaciji oštećenja mišića stražnje strane natkoljenice i prikladne metode treninga (Preuzeto sa Svilar, 2019).

Faze	Kriteriji za početak	Snaga	Izdržljivost
0-Opći trening	Odobrenje medicinskog osoblja	Izbjegavanje ozljeđenog dijela tijela Jednostavne „Core“ vježbe Vježbe za gornji dio tijela	Ergometar za gornji dio tijela („Arm Bike“)
1-Bez trčanja	Odobrenje medicinskog osoblja Vježbanje bez boli s izometrijskim otporom Vježbanje bez boli umjerenim tempom-vožnja biciklom 5 min	Vježbe izometrične kontrakcije za mišiće stražnje strane natkoljenice Vježbe izometrične i koncentrične kontrakcije Vježbe s vlastitom težinom tijela Vježbe za gornji dio tijela	Trening s užetom Bacanje laganih medicinki Boksanje Bicikliranje
2-Povratak u trčanje niskog i umjerenog intenziteta Povratak na pojedinačne vještine niskog i umjerenog trčanja.	Više od 75% pokreta u mišićima stražnje strane natkoljenice bez boli Više od 75% snage mišića stražnje strane natkoljenice bez boli Bez boli/ Lagana osjetljivost na palpaciju Igrač spreman za trčanje Nema boli kod trčanja	Mrtvo dizanje Jednonožno mrtvo dizanje s isometričnom kontrakcijom od 3 sekunde „Nordic hamstring“ 3 sekunde ekscentrične kontrakcije Bugarski čučanj 3 sekunde ekscentrične kontrakcije Jednonožno rumunjsko dizanje sa 3 sekunde ekscentrične kontrakcije Vježbe za cijelo tijelo sa otporom Skokovi i odrazi	Antigravitacijska traka za trčanje Plivanje Preskakivanje vijače Hodanje uzbrdo Intervalno trčanje (8-15 km/h) Nisko intenzivno trčanje s promjenom smjera kretanja Nisko intenzivni niz vježbi iz specifičnog sporta
3-Povratak brzom trčanju Povratak visokointenziv	Više od 90% pokreta u mišićima stražnje strane natkoljenice bez boli	Potpuni napor izometrične kontrakcije	Intervalno trčanje (više od 16 km/h) Trčanje uzbrdo Trčanje nizbrdo

nim pojedinačnim sposobnostima i kontaktu	Više od 90% snage mišića stražnje strane natkoljenice bez boli Palpacija–bez bolova Test lateralnog trčanja- povratak normalnom treningu Akceleracija 20 metara- povratak normalnom treningu Trostruki skok. povratak normalnom treningu Igrač ne osjeća bolove u prethodnim testovima	„Nordic hamstring“ sa 5 sekundi ekscentrične kontrakcije Bugarski čučanj sa 5 sekundi ekscentrične kontrakcije Metoda oscilacijskog povratka Jednonožni sprinterski „hip hinge“ „Flywheel“ vježbe Vježbe za cijelo tijelo s otporom Odrazi i doskoci	Visoko intenzivni specifični zadatci
4-Povratak u natjecanje	Tablica 3.	Izometrični trening za mišiće stražnje strane natkoljenice Oscilatorne ko-kontrakcijske metode „Flywheel“ trening Trening jakosti za cijelo tijelo	Visoko intenzivni specifični i natjecateljski zadatci

Podaci su preuzeti iz Svilar, L. (2019). Essentials of physical performance in elite basketball. *Editorial Data Status: Croatia, Balkans.*

9.1. Povratak u sport i sportske aktivnosti nakon ozljede

Povratak u sport nakon ozljede ili povratak na teren posljednja je faza sportske rehabilitacije. Ono iziskuje vrlo obazriv i postupan pristup kako bi se osigurala sigurnost te izbjegnula ponovna ozljeda. Stoga, proces povratka na teren nakon ozljede stražnje strane natkoljenice zahtjeva veliku pažnju. Različiti kriteriji, kako subjektivni tako i objektivni, moraju biti ispunjeni. U Tablici 3. prikazani su kriteriji koji moraju biti ispunjeni i primjer upravljanja opterećenjem u ovoj ključnoj fazi.

Tablica 3. *Subjektivni i objektivni kriteriji za povratak na teren nakon rehabilitacije ozljede stražnje strane natkoljenice* (Svilar, 2019).

Subjektivni kriterij		Objektivni kriterij	
Bol/nelagoda je iznenadna, potpuni napor (naprijed-natrag, lijevo-desno, okret)	NE	Test multidirekcijske (kompleksne) promjene smjera (COD)	Normalan povratak treningu
Spreman/na za nasumične kontakte i nagla zaustavljanja tijekom igre.	DA	Najmanje tri treninga sesije sa momčadi u trajanju od 75 minuta (trening uključuje individualne vještine i kontakt u 1 na 1 situacijama)	Završeno
Povišena mišićna bol/ Preostali umor	NE	Najmanje tri treninga sesije s visokim intenzitetom ubrzanja (ACC), usporavanja (DEC) i promjena smjera (COD), slično kao što je normalno 75-minutnom treningu s momčadi (trening uključuje individualne vještine i kontakt u 1 na 1 situacijama)	Završeno

Legenda: objašnjenje tablice. COD- promjena smjera (okret), ACC- akceleracija. DEC-deceleracija

10. ZAKLJUČAK

U ovom diplomskom radu istražena je problematika preventivnih i dijagnostičkih postupaka kao i ozljeda mišića stražnje strane natkoljenice. Ozljeda ove mišićne skupine predstavlja čest problem za sportaše i trenere, a izazov za stručnjake kondicijske pripreme i sportske medicine. Imajući u vidu čimbenike koji uzrokuju ozljede kao što su npr. akceleracija, deceleracija, udarci, promjene smjera kretanja, sprintovi, skokovi te vanjski čimbenici poput zamora mišića, pretreniranosti, nepravilnih struktura kretanja, loše zagrijavanje, fleksibilnosti itd. postalo je vrlo razumljivo da su preventivni, dijagnostički i rehabilitacijski aspekti ključni u upravljanju ovim ozljedama te sprječavanju istih. Anatomska građa skupine stražnje strane natkoljenice i njihova funkcija u izvođenju različitih obrazaca kretanja te pokreta nogu, ističe važnost ove mišićne skupine za sportsku izvedbu. Važnost ekscentrične kontrakcije, te sprint u sportskim aktivnostima, ističe se kao posebno rizičan faktor za potencijalne ozljede. Ključni aspekt u sprječavanju ozljeda jest redovita primjena programa vježbi, uključujući izometrične, koncentrične i ekscentrične kontrakcije. Među velikim brojem vježbi vježbama naglašava se nordic hamstring kao korisna i često primjenjiva koja ima izrazit utjecaj na smanjenje stope ozljeda i poboljšanje snage mišića stražnje strane natkoljenice. Stoga je važno da preventivni programi budu integrirani u uvodni ili glavni dio treninga, te kao zaseban trening. Pojava ozljede zahtjeva brzu i efikasnu reakciju stručnih osoba, primjena dijagnostičkih procesa ozljede podrazumijeva cjelovit pristup koji uključuje analizu prijašnjih ozljeda kod sportaša, klinički pregled, palpaciju, korištenje različitih testova te implementaciju suvremenih dijagnostičkih postupaka poput ultrazvuka i magnetske rezonance. Kvalitetna dijagnostika omogućuje usmjeravanje procesa rehabilitacije, ubrzavanje oporavka i siguran povratak sportaša u sportske aktivnosti i natjecanja. U zaključku možemo reći kako je ozljeda stražnje strane natkoljenice u posljednje vrijeme u porastu bilo da se radi o vrhunskim sportašima ili rekreativnim sportašima te shodno tome predstavljaju velik izazov u sportskoj medicini i kineziologiji. Međutim adekvatna prevencija, dijagnostika i rehabilitacija mogu značajno smanjiti njihovu incidenciju i negativan utjecaj na rekreativno vježbanje i na sportsku izvedbu.

11. LITERATURA

1. Akenhead, R., Hayes, P. R., Thompson, K. G., & French, D. (2013). Diminutions of acceleration and deceleration output during professional football match play. *Journal of science and medicine in sport*, 16(6), 556-561.
2. Al Attar, W. S. A., Soomro, N., Sinclair, P. J., Pappas, E., & Sanders, R. H. (2017). Effect of Injury Prevention Programs that Include the Nordic Hamstring Exercise on Hamstring Injury Rates in Soccer Players: A Systematic Review and Meta-Analysis. *Sports medicine (Auckland, N.Z.)*, 47(5), 907–916. <https://doi.org/10.1007/s40279-016-0638-2>
3. Arner, J. W., McClincy, M. P., & Bradley, J. P. (2019). Hamstring Injuries in Athletes: Evidence-based Treatment. *The Journal of the American Academy of Orthopaedic Surgeons*, 27(23), 868–877. <https://doi.org/10.5435/JAAOS-D-18-00741>
4. Babić I. (2020). Tretman ozljede zadnje mišićne lože kod aktivnih sportaša i rekreativaca. (diplomski rad). Sveučilište u Splitu, Sveučilišni odjel zdravstvenih studija, diplomski sveučilišni studij Fizioterapija, Split.
5. Barca Innovation Hub. Muscle injury guide: Prevention od the Return to play form Muscle Injuries. Editors: Pruna, R., Andersen, T.E., Clarsen, B., McCall, A.
6. Bengtsson, H., Ekstrand, J., & Hägglund, M. (2013). Muscle injury rates in professional football increase with fixture congestion: an 11-year follow-up of the UEFA Champions League injury study. *British journal of sports medicine*, 47(12), 743–747. <https://doi.org/10.1136/bjsports-2013-092383>
7. Edouard, P., Mendiguchia, J., Guex, K., Lahti, J., Samozino, P., & Morin, J. B. (2019). Sprinting: a potential vaccine for hamstring injury. *Sport Performance & Science Reports*, 48, v1.
8. Heer ST, Callander JW, Kraeutler MJ, Mei-Dan O, Mulcahey MK. Hamstring Injuries: Risk Factors, Treatment, and Rehabilitation. *J Bone Joint Surg Am*. 2019;101(9):843– 853. doi:10.2106/JBJS.18.00261
9. S. Janković, T. Trošt: Rizični faktori ozljeđivanja i mehanizmi nastanka sportskih ozljeda, U I. Jukić, D. Milanović i S. Šimek (ur.), Kondicijska priprema sportaša: zbornik radova 4. godišnje međunarodne konferencije „Prevenција ozljeda u sportu“, Zagreb, 10- 25, 2016.
10. Macdonald, B., O’Neill, J., Pollock, N., & Van Hooren, B. (2019). Single-Leg Roman Chair Hold Is More Effective Than the Nordic Hamstring Curl in Improving Hamstring Strength-Endurance in Gaelic Footballers With Previous Hamstring Injury. *Journal of strength and conditioning research*, 33(12), 3302–3308. <https://doi.org/10.1519/JSC.0000000000002526>
11. Mitrović, N.(2020). Prevenција, mehanizmi i rehabilitacija ozljeda Hamstringsa u sportu i rekreaciji (diplomski rad). Kineziološki fakultet, Zagreb.
12. Mueller-Wohlfahrt, H. W., Haensel, L., Mithoefer, K., Ekstrand, J., English, B., McNally, S., Orchard, J., van Dijk, C. N., Kerkhoffs, G. M., Schamasch, P., Blotner, D., Swaerd, L.,

- Goedhart, E., & Ueblacker, P. (2013). Terminology and classification of muscle injuries in sport: the Munich consensus statement. *British journal of sports medicine*, 47(6), 342–350. <https://doi.org/10.1136/bjsports-2012-091448>
13. Nédélec, M., McCall, A., Carling, C., Legall, F., Berthoin, S., & Dupont, G. (2012). Recovery in soccer: part I—post-match fatigue and time course of recovery. *Sports medicine*, 42, 997-1015.
 14. O'Donoghue D. H. (2002). Introduction. Treatment of injuries to athletes. 1962. *Clinical orthopaedics and related research*, (402), 3–8.
 15. SOBOTTA, J. (2013). Sobotta Atlas anatomije čovjeka : 579 slika u boji i 700 crteža. Jastrebarsko: Naklada Slap.
 16. Svilar, L. (2019). Essentials of physical performance in elite basketball. Editorial Data Status: Croatia, Balkans.
 17. Peetrons P. (2002). Ultrasound of muscles. *European radiology*, 12(1), 35–43. <https://doi.org/10.1007/s00330-001-1164-6>
 18. ROTIM, K. , KUSIĆ Z. , PAŠALIĆ M. , ŠIMUNEC-JOVIĆ A. (2017). Anatomija. Zagreb: Zdravstveno veleučilište.
 19. van Dyk, N., Behan, F. P., & Whiteley, R. (2019). Including the Nordic hamstring exercise in injury prevention programmes halves the rate of hamstring injuries: a systematic review and meta-analysis of 8459 athletes. *British journal of sports medicine*, 53(21), 1362–1370. <https://doi.org/10.1136/bjsports-2018-100045>
 20. Palastanga, N. i Soames, R. (2012). Anatomy and human movement: structure and function. London, UK: Churchill Livingstone
 21. PLATZER, W. (2003). Priručni anatomski atlas : Sustav organa za pokretanje. Zagreb: Medicinska naklada.
 22. Reurink, G., Brilman, E. G., de Vos, R. J., Maas, M., Moen, M. H., Weir, A., Goudswaard, G. J., & Tol, J. L. (2015). Magnetic resonance imaging in acute hamstring injury: can we provide a return to play prognosis?. *Sports medicine (Auckland, N.Z.)*, 45(1), 133–146. <https://doi.org/10.1007/s40279-014-0243-1>
 23. Ryan, A.J. (1969). Quadriceps strain, rupture and charlie horse. *Medicine and science in sports*, 1, 106-111.
 24. Small, K., McNaughton, L., Greig, M. i Lovell, R. (2009). Effect of timing of eccentric hamstring strengthening exercises during soccer training: implications for muscle fatigability. *Journal of strength and conditioning research*, 23(4), 1077-1083. <https://doi.org/10.1519/JSC.0b013e318194df5c>
 25. Stoller, D. W. (2007). Magnetic resonance imaging in orthopaedics and sports medicine. 3rd ed. Philadelphia: Lippincott Williams & Wilkins.

26. Takebayashi, S., Takasawa, H., Banzai, Y., Miki, H., Sasaki, R., Itoh, Y., & Matsubara, S. (1995). Sonographic findings in muscle strain injury: clinical and MR imaging correlation. *Journal of ultrasound in medicine : official journal of the American Institute of Ultrasound in Medicine*, *14*(12), 899–905. <https://doi.org/10.7863/jum.1995.14.12.899>