

Prevenција škljocavog kuka

Maligec, Paolo

Master's thesis / Diplomski rad

2018

Degree Grantor / Ustanova koja je dodijelila akademski / stručni stupanj: **University of Zagreb, Faculty of Kinesiology / Sveučilište u Zagrebu, Kineziološki fakultet**

Permanent link / Trajna poveznica: <https://um.nsk.hr/um:nbn:hr:117:001801>

Rights / Prava: [Attribution-ShareAlike 4.0 International/Imenovanje-Dijeli pod istim uvjetima 4.0 međunarodna](#)

Download date / Datum preuzimanja: **2025-02-06**



Repository / Repozitorij:

[Repository of Faculty of Kinesiology, University of Zagreb - KIFoREP](#)



SVEUČILIŠTE U ZAGREBU
KINEZIOLOŠKI FAKULTET

(studij za stjecanje visoke stručne spreme
i stručnog naziva : magistar kineziologije)

Paolo Maligec

PREVENCIJA "ŠKLJOCAVOG"
KUKA

(diplomski rad)

Mentor:

doc.dr.sc.Tatjana Trošt Bobić

Zagreb, srpanj 2018.

PREVENCIJA "ŠKLJOCAVOG" KUKA

Sažetak

Glavni cilj ovog diplomskog rada bio je istražiti problem kod tzv. "škljocanja" kuka iz svoje zglobne čahure. Kuk predstavlja jednu od bitnih značajki našeg lokomotornog sustava pogotovo kada govorimo o sportu, ali i u svakodnevnom životu. "Škljocavi" kuk je samo jedan od brojnih sindroma koji se nalaze u području kuka. Iako je njegov najčešći oblik onaj vanjskog tipa odnosno povezan s iliotibijalnim traktom, takav sindrom može se podijeliti i na medijalni i hrskavični. Cilj ovog rada bio je isto tako, proučiti i utvrditi samu problematiku kuka kod sportaša i rekreativaca kako bi pobliže i jasnije shvatili kako i na koji način reagirati u datom trenutku. Isto tako, sagledane su strategije prevencije ozljede kuka, te je ujedno u ovome radu objašnjeno kako djelovati i koje vježbe koristiti.

Ključne riječi: Iliotibijalni trakt, kuk, trohanterni bursitis, coxa saltans, iliopsoas tendonitis

PREVENTION OF HIP SNAPPING SYNDROME

Summary

The main goal of this final thesis was to explore the problem with so called "snapping" of the hip from its joint shell. Hip itself presents one of the main components of our locomotor system especially when talking about sport, but also in everyday life. "Hip snapping syndrome" represents only one of the many syndromes in hip area. Even though the problem is more commonly situated on the lateral side (so called external type), the syndrome can also be divided into internal and intra-articular. The goal of this thesis was also, to study and to determine the problems with the hip in athletes and ordinary people so we could more clearly understand how and in which way to react in a certain moment. Also, different strategies of prevention of the hip and which way to act and which exercises to choose are explained in this paper.

Key words: ITB, hip, trochanteric bursitis, coxa saltans, iliopsoas tendonitis

SADRŽAJ

1. UVOD	4
2. ULOGA I ANATOMIJA KUKA	6
3. SINDROM "ŠKLJOCAVOG" KUKA	10
4. LATERALNI SINDROM	11
5. MEDIJALNI SINDROM	13
6. HRSKAVIČNI SINDROM	16
7. TESTOVI ZA IDENTIFIKACIJU POJEDINOG SINDROMA	17
8. POJAVA "ŠKLJOCANJA" KOD SPORTAŠA I REKREATIVACA	23
9. MOGUĆE STRATEGIJE PREVENCIJE SINDROMA	31
9.1 RICE	31
9.2 ISTEZANJE	32
9.3 FOAM ROLLING	36
9.4 MOBILNOST	39
10. PRIKAZ PREVENTIVNOG PROTOKOLA KROZ VJEŽBE SNAGE	43
11. ZAKLJUČAK	57
12. LITERATURA	58

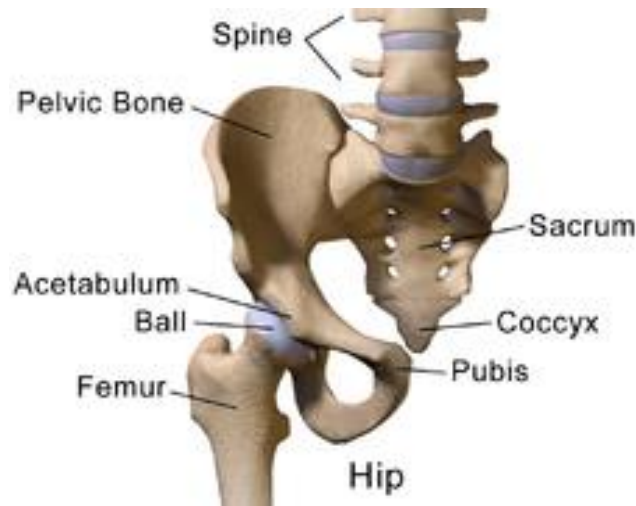1. UVOD

U ovome diplomskom radu govori se o prevenciji "škljocavog" kuka, no prije nego se kaže nešto više o tome, treba sagledati vrijeme u kojem se nalazimo. Živi se u stoljeću tehnologije, u vremenima kada umjetna inteligencija počinje pronalaziti način da se "uklopi" u ljudski život. Ljudi su ovisni o tehnologiji, htjeli to priznati ili ne. Svatko provodi po nekoliko sati na računalu, dok neki ne skidaju pogled s mobitela po cijele dane. Tehnologija je napravila veliki korak prema čovjeku i u mnogočemu mu olakšala život. Isto tako, većina poslova danas vezana je za uredske poslove gdje ljudi provode od 8 do 12 sati dnevno što stvara velike probleme za tijelo, iako toga čovjek čak nije svjestan. No isto tako, treba sagledati čovjeka iz još jednog kuta, a to je način i stil života. Svatko živi nekakvim svojim tempom i ima različite stvari na umu. Dok je kod nekih to pitanje kada će završiti s poslom kako bi krenuli kući i skuhalo ručak za obitelj, drugima je to pitanje kada će završiti i ići kući na spavanje. Jedna od presudnih stvari današnjice je vrijeme. Vrijeme potrebno za san, vrijeme potrebno za tjelesno vježbanje, vrijeme potrebno za pripremu hrane i sl. Često ljudi zbog nedostatka baš vremena odluče otići u pekaru, pojesti "junk food", no isto tako odluče ne vježbati jer "nemaju" vremena što je jedna od najvećih laži modernog doba. Sam način prehrane te kontrola tjelesne težine uvelike utječu na krvožilni, lokomotorni, hrskavični i mišićno-ligamentni sustav. Prekomjerna tjelesna težina ima velik efekt na zdravlje kostiju i zglobova tako da uzrokuje trošenje hrskavica zglobova što u konačnici može dovesti do osteoartritisa. Jedno od velikih područja koje nosi masu gornjeg dijela tijela jest upravo područje kuka zajedno s donjim dijelom leđa, mišićima natkoljenice i trbušnim zidom. No, što je s osobama koje nemaju problem s tjelesnom težinom, a bave se aktivno sportom bilo to rekreativno ili profesionalno? Logično je pretpostaviti da osobe koje većinu svoga vremena provode sjedeći za računalom, a bave se tjelesnom aktivnošću, imaju manje šanse od ozljeđivanja ili osjećaja boli. Kako kod rekreativaca, tako i kod sportaša pronalazi se sindrom "škljocavog" kuka. No, u današnje vrijeme kuk nije posebno zanimljiv kada je riječ o profesionalnim sportašima i postavlja se pitanje zbog čega je to tako? Kuk izvodi veliki obujam pokreta kao što su vanjska i unutarnja rotacija te cirkumdukcija, abdukcija i adukcija te fleksija i ekstenzija. Ako se pokuša skočiti bez pokreta u zglobu kuka, shvati se da je to nemoguća misija. Od njega sve kreće pa zašto mu se ne daje veći značaj kada je on taj bez kojeg bi teško ijedan sport bio zanimljiv? Pokušati zamisliti nogomet bez udarca na gol, košarkašu bez skoka u obrani, sprintera na 100 m koji kreće iz uspravnog stava čini se suludim, zar ne? Kada se pogleda

timske sportove poput nogometa, košarke, odbojke i slično, uvidi se da je najveći uzrok ozljeda u području zgloba koljena, odnosno najčešće dolazi do ruptуре ligamenata ACL-a. Drugi najugroženiji je skočni zglob, dok je treći, koji je predmet ovog rada, kuk. U svakome sportu događaju se brojne promjene smjera, akceleracija i deceleracija, skokovi i doskoci, što u zglobu kuka proizvodi velike sile, koje se prenose od skočnog zgloba sve do područja zgloba kuka što dovodi do raznih sindroma prenaprezanja. Jedan od takvih sindroma je i sindrom "škljocavog" kuka. U stranoj literaturi spominju se 3 vrste sindroma, a to su unutrašnji ili medijalni, vanjski ili lateralni te intra-artikularni odnosno hrskavični. Unutrašnji ili medijalni sindrom uzrokovan je prelaskom tetive *m. iliopsoas* preko prednje glave bedrene kosti, najčešće kada se izvodi ekstenzija u zglobu kuka iz položaja fleksije, abdukcije i vanjske rotacije te se pri tim pokretima čuje i zvuk "škljocanja" odnosno prelaska tetive što u većini slučajeva ne izaziva bol. Jedni od najčešćih testova u literaturi koji se provode u dijagnostici jesu Thomas test i Stinchfield test (Fioruzzi i Randelli, 2017). Vanjski ili lateralni sindrom jedan je od najčešćih pojava kad je riječ o "škljocavom" kuku. Vezan je uz prelazak iliotibijalnog trakta preko koštane izbočine velikog trohantera. Jedna od posljedica tog sindroma može biti i razvoj trohanternog bursitisa, dok se bol može proširiti duž cijele lateralne strane natkoljenice. Jedni od najčešćih testova za dijagnostiku jesu FABER i Ober test. Svaki od dosad navedenih sindroma može se liječiti konzervativnim (protuupalna sredstva, jačanje, istezanje, opuštanje mišića) i operativnim (kirurškim) putem. I u konačnici, intra-artikularni ili hrskavični sindrom moguće je dijagnosticirati jedino putem ultrazvuka zbog toga što su njegov uzrok najčešće "slobodna" tijela koja se nalaze u sinovijalnoj tekućini u zglobu kuka, a osobe s takvim sindromom osjećaju bol. U tome slučaju, jedini način putem kojeg će se takva bol riješiti jest putem operacije, odnosno artroskopije. U većini literature kao rješenje za medijalni i lateralni sindrom prvi korak jest prestanak s bilo kakvim aktivnostima koje uzrokuju zvuk "škljocanja", upotreba RICE metode te vježbe jačanja i istezanja mišića (Lewis, 2010). No, u nijednom radu nije ponuđen protokol koji bi dao do znanja kojim se još tehnikama manualne terapije i vježbi snage potencijalno može djelovati na ublaženje simptoma i u konačnici, prestanak "škljocanja". Cilj ovog rada jest prikazati specifičnosti nastanka sindroma "škljocavog" kuka, njegovu raširenost kako kod sportaša tako i kod rekreativaca, prikazati testove za utvrđivanje pojedinog sindroma te ponuditi novi pristup sindromu "škljocanja" kao i mogući protokol odnosno vježbe snage koje će nam pomoći u njegovoj prevenciji.

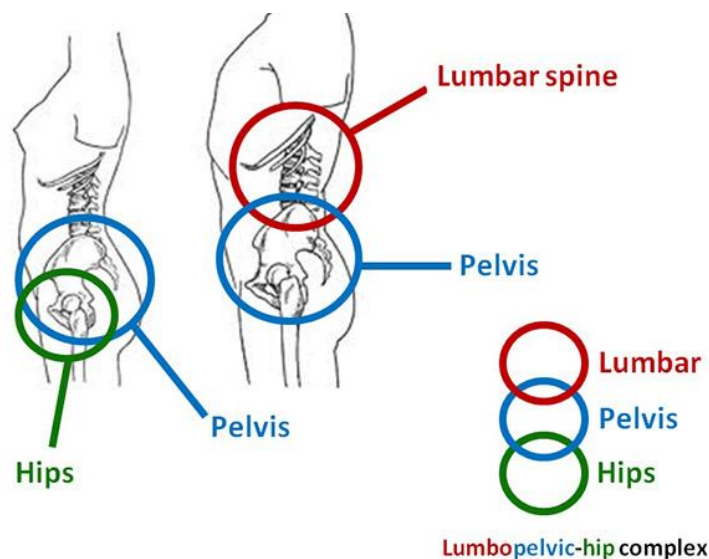
2. ULOGA I ANATOMIJA KUKA

Kuk (lat. *Coxa*) predstavlja zglob kuglastog oblika koji se sastoji od glave bedrene kosti (*caput femoris*) i acetabuluma odnosno zglobne čašice (slika 1.).



Slika 1. Dijelovi kuka (Preuzeto sa <https://dwosteopathy.com/hip-groin-pain/hip-joint-1png/>)

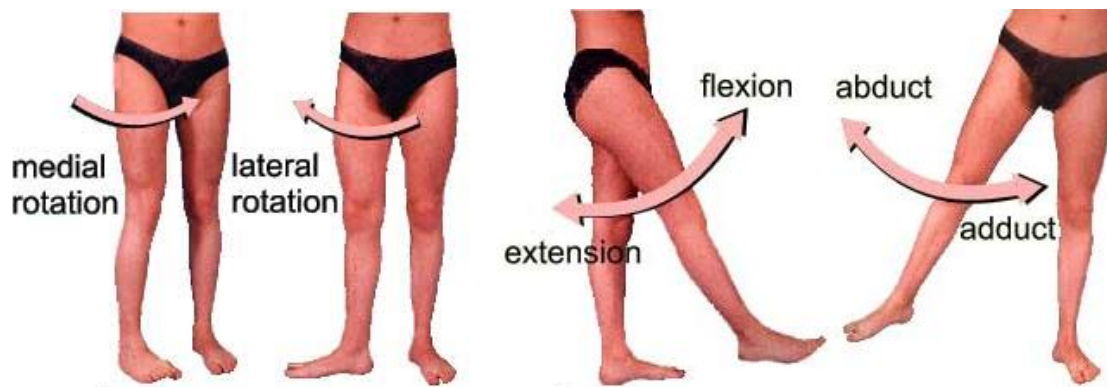
Uloga kuka jest da zajedno s lumbalnim odnosno donjim dijelom leđa (slika 2.) i zdjelicom pruža stabilizaciju tijela te da osigura pravilan prijenos sile iz donjih ekstremiteta (nogu) do centra težišta tijela (kuka) (Crnjaković,2015). No isto tako, bitno je napomenuti da se i sile iz gornjeg dijela tijela prenose prema kukovima, odnosno veća masa tijela ili veća vanjska sila mogu znatno ugroziti zdravlje kostiju i funkciju kukova.



Slika 2. Poveznica između lumbalnog dijela kralježnice, zdjelice i kuka (Preuzeto sa <http://run.hr/wp-content/uploads/2015/05/kuk-zdjelica-kraljeznica.jpg>)

Kada govorimo o pokretima u zglobu kuka, potrebno je svaki pokret sagledati s obzirom na ravninu u kojoj se on dešava, pa tako govorimo o fleksiji i ekstenziji oko poprečne osi, lateralnoj i medijalnoj rotaciji oko uzdužne osi, te abdukciji i adukciji oko sagitalne osi (slika 3.) i kombinaciji tih pokreta (tj. cirkumdukciji). Opseg pokreta koji se postiže u zglobu kuka jest:

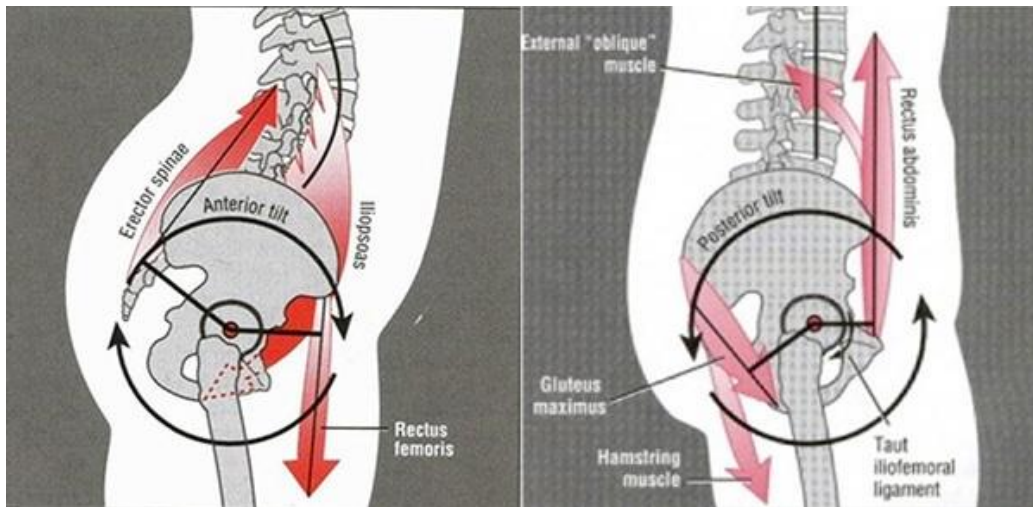
- Kod vanjske rotacije: ekstenzija: 30° – fleksija: 50°
- Kod unutrašnja rotacije: 40°
- Kod ekstenzije: 20°
- Kod fleksija: 140°
- Kod abdukcije: ekstenzija: 50° – fleksija: 80°
- Kod adukcije: ekstenzija: 30° – fleksija: 20°



Slika 3. Pokreti u zglobu kuka (Preuzeto sa <http://www.magnetipupin.com/sr/bolovi-u-kukovima/>)

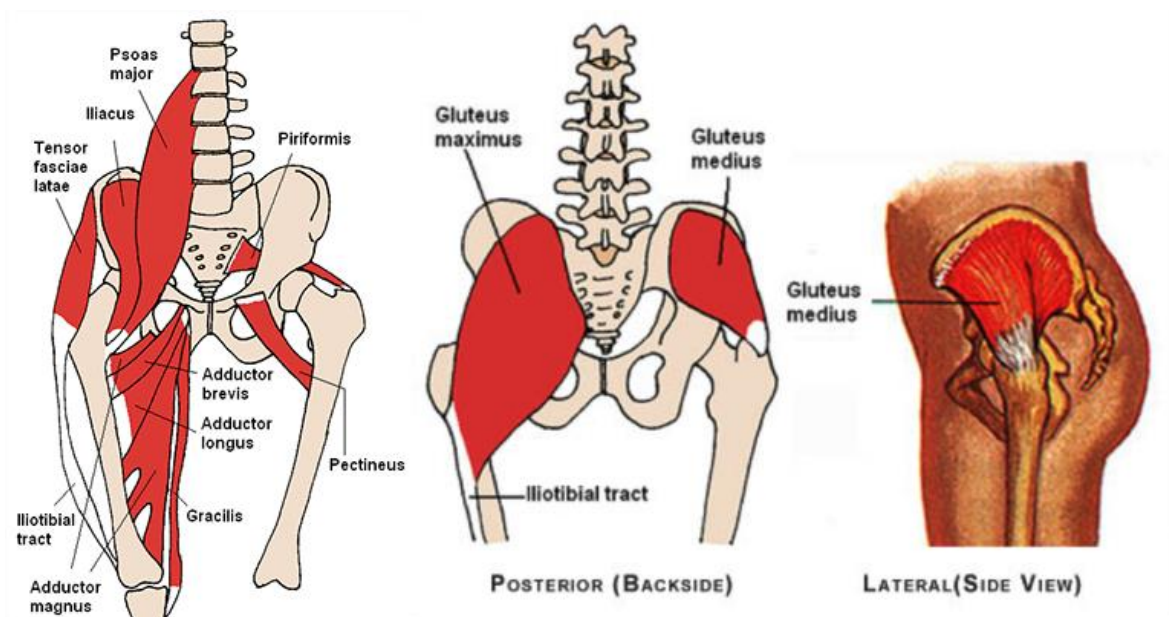
Svi mišići u kuku pod stalnim su naporima svakodnevnog života, bilo da su to statičke aktivnosti (sjedenje u istom položaju po nekoliko sati, opterećenje kukova prekomjernom tjelesnom težinom i sl.) ili dinamičke aktivnosti (hodanje, penjanje po stepenicama i sl.). Jedan od problema današnjice koji se razvio zbog suvremenog načina života, a koji uzrokuje i velike probleme u lumbalnom i torakalnom dijelu kralježnice jest tzv. anterior i posterior pelvic tilt (anteriorni i posteriorni nagib zdjelice) (slika 4.). Ono što uzrokuje anterior pelvic tilt jest da je zdjelica rotirana prema naprijed i time uzrokuje najčešće bol i luk u lumbalnom dijelu leđa

(stražnjica izgleda naglašeno) dok kod posterior pelvis tilta rotacija zdjelice prema natrag dovodi do pogrbljenosti u torakalnom dijelu leđa.



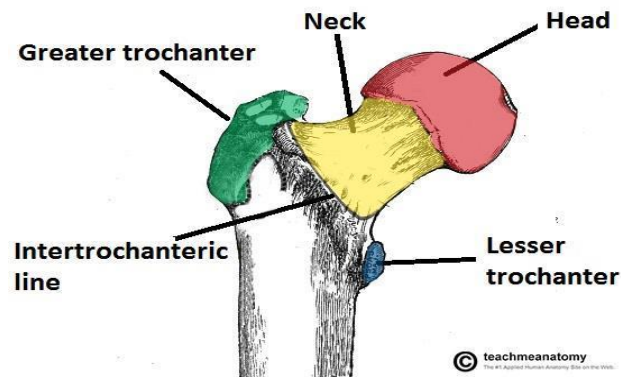
Slika 4. Anterior i posterior pelvis tilt (Preuzeto sa <http://run.hr/wp-content/uploads/2015/05/kuk-zdjelica-kraljeznica.jpg>)

U području zgloba kuka nalazi se mnogo mišića (slika 5.), no oni koji su nama zanimljivi, a ujedno i predmet istraživanja ovoga rada jesu: *m. iliopsoas* (koji se sastoji od *m. psoas major* i *m. iliacus*), *m. gluteus maximus* i *m. tensor fasciae latae* koji se nadovezuju na iliotibijalni trakt čineći tako jednu snažnu vezu koja se proteže od samog kuka do lateralnog dijela koljena.



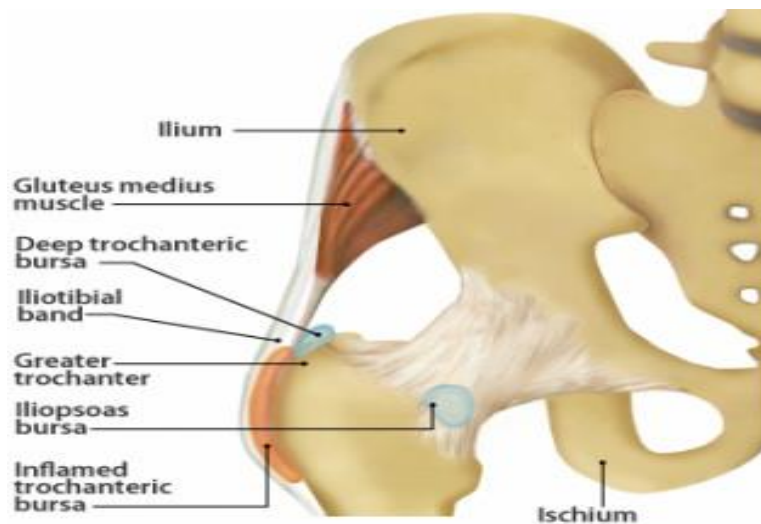
Slika 5. Mišići u području kuka (Preuzeto sa <http://run.hr/wp-content/uploads/2015/05/kuk-zdjelica-kraljeznica.jpg>)

Isto tako, zbog lakšeg shvaćanja kojim putem dolazi po pojedinom sindroma u zglobu kuka, bitno je spomenuti i proksimalni kraj bedrene kosti (slika 6.), od čijih dijelova nam je posebno zanimljiv veliki trohanter. Veliki trohanter predstavlja koštano izbočenje na gornjoj i vanjskoj strani femura. Na njega se vežu sve tetive mišića stražnjice koji vrše sve pokrete u kuku.



Slika 6. Glava bedrene kosti (Preuzeto sa <https://www.anatomynote.com/human-anatomy/extremity/femur-head-anatomy/>)

Prilikom izvođenja određenih pokreta kao npr. hodanja, trčanja, penjanja i sl. tetive mišića stražnjice prelaze preko velikog trohantera odnosno malih jastučića nazvanih burse (slika 7.), čija je funkcija smanjenje trenja između kosti i mekog tkiva.



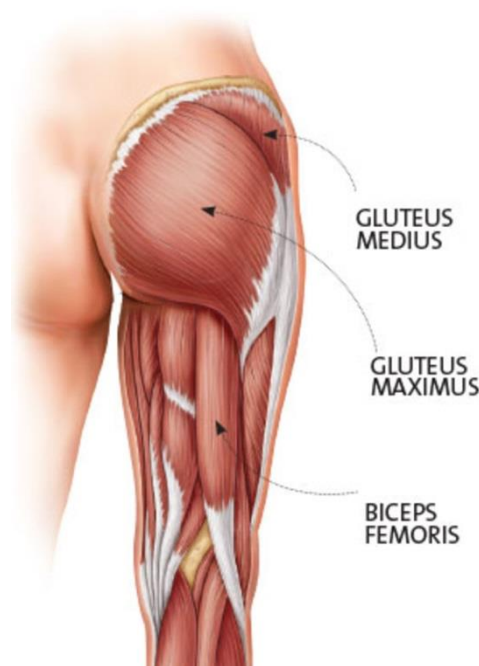
Slika 7. Bursa u području velikog trohantera (Preuzeto sa <https://leadingedgephysicaltherapy.com.au/common-conditions/hip-injuries/trochanteric-bursitis/>)

3. SINDROM "ŠKLJOCAVOG" KUKA

"Škljocavi" kuk ili *coxa saltans* predstavlja samo jedan od sindroma prenaprezanja u zglobu kuka. U stranoj literaturi takvo stanje poznatije je pod imenom "Snapping Hip Syndrome" (SHS). U literaturi se razvrstava kao lateralni ili vanjski, medijalni ili unutarnji (u nekim izvorima nazvan i prednji) te hrskavični ili intra-artikularni sindrom. Iako medijalni i lateralni dijele neke slične kliničke značajke, različiti su u svojoj etiologiji i tretmanu (Ilizaliturri i Camacho-Galindo, 2010). Procjenjuje se da se sindrom "škljocavog" kuka pojavljuje u do 10% populacije (Byrd, 2005) dok su najviše ugroženi sportaši čije aktivnosti zahtijevaju česte pokrete u zglobu kuka pri velikom kutu zgloba u fleksiji, u povezanosti s medijalnom i lateralnom rotacijom (Teitz i dr., 1997). Više je studija pokazalo (Howse, 1972 ; Micheli, 1983 ; William, Allen i Cope , 1995 ; Adkins i Figler, 2000) da u takve aktivnosti spadaju ples, od kojih najviše balet (Boyd, Peirce i Batt, 1997) te borilački sportovi, gimnastika, nogomet i ragbi. Prema istraživanju Winston i dr. (2006) otkriveno je da više od 90% plesača baleta primijeti "škljocanje", "pucanje" ili dislokaciju tijekom određenih pokreta koji uključuju abdukciju kuka i vanjsku rotaciju. Ono što su još otkrili jest da je to kod njih normalna pojava, u njihovom slučaju najčešće bilateralna te da većina njih namjerno izaziva "škljocanje" kuka jer im to stvara određeno olakšanje. Isti je autor pokazao da čak 62% žena ima navedeni sindrom u odnosu na muškarce, no ujedno je i utvrđeno da spol nije statistički značajan pokazatelj. Kada je riječ o lateralnom i medijalnom sindromu, osobe često mogu voljno reproducirati "škljocanje", te se preporučuje ultrazvuk ili rendgensko snimanje ako liječnik nije u potpunosti siguran. Kod koštanog ili intra-artikularnog sindroma osobe češće čuju "klik" nego kao kod ostala dva sindroma "škljocanje", te ih određeni pokreti u zglobu kuka bole što može biti rezultat nejednakosti između dva kuka, "slobodnih" tijela u samom zglobu kuka, displazije kuka ili osteoartrisa (William, Allen i Cope , 1995 ; Scopp i Moorman, 2001). Još jedan od načina dijagnostike uključuje manipulaciju kuka kroz različite pokrete i opsege pokreta dok se osoba nalazi u različitim pozicijama (sjedeći, ležeći na boku). U procesu rehabilitacije osobama su često propisana sredstva protiv bolova, davane injekcije kortikosteroida, propisane vježbe jačanja i istezanja mišića te im je savjetovano da izbjegavaju aktivnosti koje izazivaju "škljocanje". U slučajevima da osobe nisu osjećale poboljšanje pripisanom terapijom kroz nekoliko mjeseci, bile su podvrgnute operaciji nakon koje više nisu osjećale bolove ni zvuk "škljocanja" (Ilizaliturri i Camacho-Galindo, 2010 ; Kunac i dr. , 2012).

4. LATERALNI SINDROM

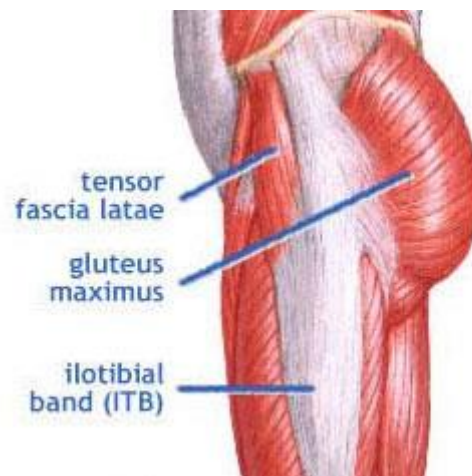Jedan od najčešćih sindroma kada govorimo o "škljocavom" kuku jest lateralni ili vanjski sindrom. Prije nego što objasnimo način nastanka samog "škljocanja" potrebno je utvrditi koji to mišići i tetiva imaju ulogu u njegovom nastajanju radi lakšeg razumijevanja. Jedan od razloga "škljocanja" jest *m. gluteus maximus* (slika 8.), ujedno i najveći mišić stražnjice. Polazište mišića jest sa stražnje strane bočne, križne i trtične kosti dok je hvatište vezano na bedrenu kost. Sam mišić glavni je ekstenzor kuka i predstavlja jednu od najbitnijih karika držanja trupa u uspravnom položaju.



Slika 8. Mišići stražnjice (Preuzeto sa <https://www.oxygenmag.com/training/4-moves-tighten-tush-11236>)

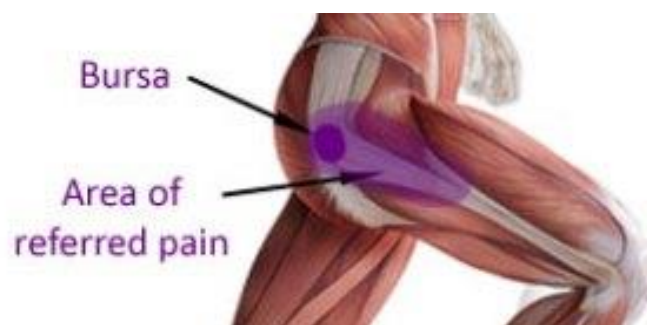Dio mišića koji se nalazi na površini zajedno sa *m. tensor fasciae latae* čini tetivu nazvanu lat. tractus iliotibialis, tj. iliotibijalni trakt ili skraćenicom ITB (slika 9.). Ta tetiva ujedno je i drugi razlog pojave "škljocanja" u kuku kada pričamo o lateralnom sindromu. Ona predstavlja dugu i tanku snop koja se proteže cijelom lateralnom stranom natkoljenice. Polazi s područja spina iliaca anterior superior, te se hvata na vanjski dio tibije. Zaslužna je za ekstenziju, abdukciju i lateralnu rotaciju kuka dok je isto tako važna i kod lateralne stabilizacije koljena. Kao što je vidljivo i na slici, vlakna *m. gluteus maximus* i *m. tensor fasciae latae* nadovezuju se na ITB, dok se isto tako i dio *m. gluteus minimus* spaja putem aponeuroze (Johnson, 1969). Svi ti

dijelovi koji se spajaju na ITB čine je napetom bilo da je kuk u fleksiji ili ekstenziji (Fioruzzi i Randelli,2017).



Slika 9. Iliotibijalni trakt (Preuzeto sa <https://corewalking.com/gluteus-maximus-and-the-tensor-fasciae-latae/>)

Prve simptome lateralnog sindroma prijavio je Perrin u 1859-oj godini, a ime su mu dali Nunziata i Blumenfeld u 1951. On nastaje tako da ITB klizi preko velikog trohantera, a ujedno simptom može biti i pojačan s tankim anteriornim dijelom *m. gluteus maximus* ili posteriornog dijela ITB-a (Nunziata i Blumenfeld, 1951 ; Binnie, 1913). Kada je kuk u ekstenziji, ITB "leži" posteriorno prema trohanteru i "škljoca" preko velikog trohantera prilikom izvođenja fleksije. On se isto tako pojavljuje i kod osoba koje imaju slabu abdukciju *m. gluteus medius* i *m. gluteus minimus*, te povećan mehnički stres na ITB (Larsen i Johnsen, 1986). Zbog čestog "škljocanja" ITB-a moguća je pojava i trohanternog bursitisa (Zoltan, Clancy i Keene, 1986) odnosno snažne upale u kuku koja izaziva bol, a javlja se u području velikog trohantera (slika 10.). Ivković i dr. (2005) nadodali su kako postoji i još jedan uzrok nastajanja "škljocanja" a to jest zbog preskakanja duge glave *m. biceps femoris* koji prolazi s proksimalnog dijela sjedne izbočine.

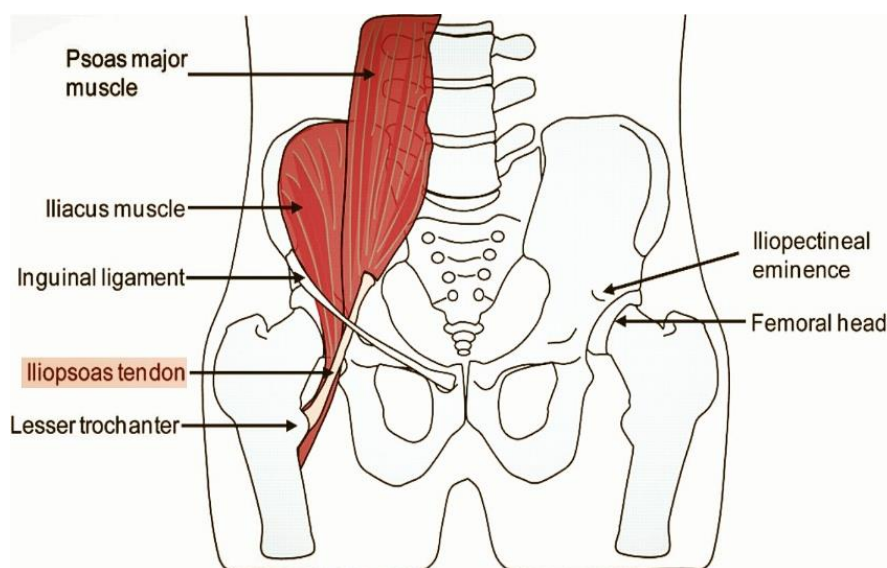


Slika 10. Trohanteric bursitis i mjesto boli (Preuzeto sa

<http://www.rehab4runners.co.uk/running-injuries/hip-groin-pain/trochanteric-hip-bursitis/>)

5. MEDIJALNI SINDROM

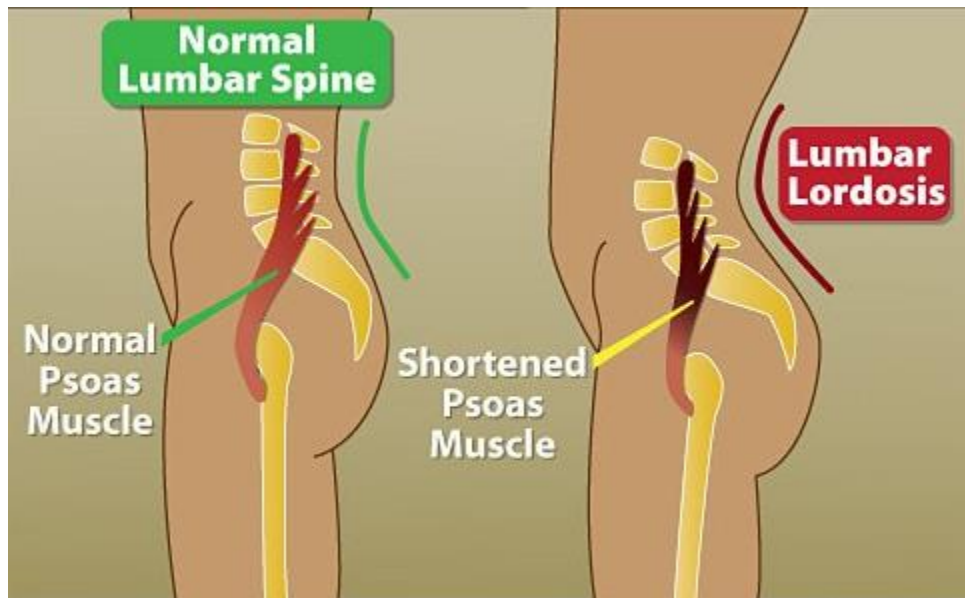
Drugi sindrom koji je vezan uz pojam "škljocanja" u zglobu kuka odnosi se na medijalni ili unutrašnji sindrom. Kao i u prethodnom poglavlju, kako bismo lakše razumjeli mehanizam nastanka, prikazati ćemo mišiće koji su nam bitni za bolje razumijevanje nastanka sindroma. Najbitniji mišić jest *m. iliopsoas* ili tzv. bočnoslabinski mišić koji se još sastoji od 2 mišića, a to jest *m. psoas* (koji se sastoji od *m. psoas major* te *m. iliacus* (slika 11.)). Tu se još nalazi *m. psoas minor* koji je zaseban mišić. *M. psoas major* i *m. psoas minor* polaze s prednje strane lumbalnog djela kralježnice, odnosno s T12 i s L1-L4 dok *m. iliacus* polazi sa zdjelične i trtične kosti te se zajedno hvataju na mali trohanter bedrene kosti.



Slika 11. Mišići interesa kod medijalnog sindroma (Preuzeto sa <https://epainbody.com/hip-pain/>)

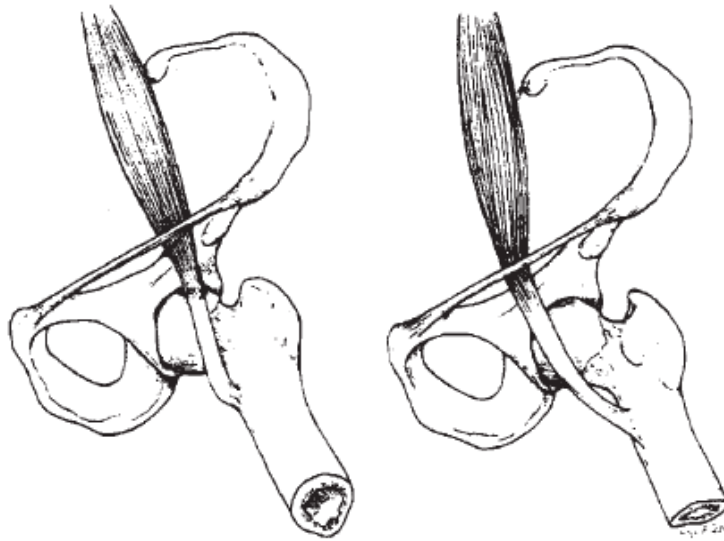
Svi ti mišići imaju veliki značaj u svakodnevnom kretanju čovjeka bilo da govorimo o stajanju u mjestu, trčanju, podizanju nogu na stolicu, skakanju u zrak i tomu slično. Jedan od problema koji se često javlja kada je u pitanju *m. iliopsoas* jest njegova uloga u držanju tijela, odnosno pojava anterior pelvic tilta uzrokovana zbog skraćenosti mišića (slika 12.). Ako je mišić skraćen, on dovodi do povećanja zakrivljenosti kralježnice u lumbalnom dijelu leđa što ujedno predstavlja i uzrok boli u najviše slučajeva. Kao jednog od glavnih krivaca

skraćenog psoasa treba navesti neaktivnost, odnosno u današnje vrijeme to se može poistovjetiti s dugoročnim sjedenjem u istom položaju.



Slika 12. Lumbalna lordoza kao posljedica skraćenog *m.psoas* (Preuzeto sa <http://run.hr/wp-content/uploads/2015/05/kuk-zdjelica-kraljeznica.jpg>)

Prvi zabilježeni slučaj medijalnog sindroma "škljocavog" kuka bio je u Argentini u kratkom izvješću triju studija (Nunziata i Blumenfeld, 1951). Opisan je kao kliničko stanje kojeg karakterizira zvučni ili opipljivi osjećaj "pucanja" medijalnog odjeljka kuka (Jones, 1920). Zvuk "škljocanja" nastaje u anteriornoj regiji zgloba kuka i pripisuje se pokretima tetive iliopsoasa (Byrd, 2005) (slika 14.). Sam zvuk "škljocanja" moguće je čuti ili osjetiti pri 30° i 45° kad je kuk u fleksiji (Ilizaliturri i Camacho-Galindo, 2010). Nedavna studija snimanja pokreta u zglobu kuka kada je riječ o medijalnom sindromu, predlaže da je zvuk "škljocanja" uzrokovan kretnjom *m.ilicacus* (Winston i dr. 2006 ; Deslandes i dr. 2008), a ne *m.ilioasoas* preko koštane strukture. Koristeći dinamičku sonografiju, Deslandes i dr. (2008) promatrali su abnormalne pokrete *m.ilicacus* između pubične kosti i tetive iliopsoasa što je rezultiralo "škljocanjem" tetive o kost, u usporedbi s ne "škljocavim" kukom.

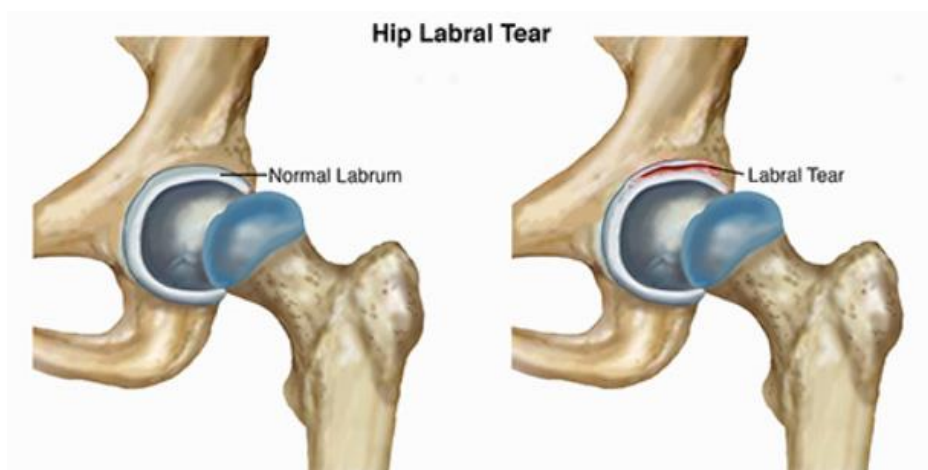


Slika 14. Klizanje tetive iliopsoasa preko glave bedrene kosti i iliopektinalne eminencije od lateralnog prema medijalnom dijelu s kretnjama iz fleksije, vanjske rotacije i abdukcije (lijevo) prema ekstenziji, unutrašnjoj rotaciji i adukciji (desno) (William, Allen i Cope, 1995)

Prema studiji iz jednog sveučilišta u Missouriju, koje se odnosilo na medijalni sindrom pokazano je da se *m. iliacus* i mišići psoasa spajaju u jedno i prolaze preko utora između iliopektinalne eminencije i anterior inferior iliac spine (Schaberg, Harper, Allen, 1984). Medijalni sindrom najviše zahvaća žensku populaciju. U jednom radu u kojem su bili uključene dvije ustanove, 15 adolescenata imalo je medijalni sindrom, od toga 12 djevojčica i 3 dječaka (Dobbs i dr. 2002). U većoj seriji slučajeva, žene su sačinjavale 62,5% i prijavljeno je 10 od 12 bilateralnih slučajeva (Hoskins, Burd, Allen, 2004). Manji broj slučajeva iznio je još i veći postotak pojave medijalnog sindroma u žena, u rasponu od 73% do 86% (Taylor i Clarke, 1995; Pelsser i dr. 2001; Flannum i dr. 2007; Anderson i Keene, 2008). Medijalni sindrom dosta je često povezan s hrskavičnim sindromom, pa je poželjnije napraviti magnetsku rezonancu nego ultrazvuk u samoj dijagnostici stanja (Ilizaliturri i Camacho-Galindo, 2010). Medijalni sindrom u čestoj je povezanosti sa sindromom sraza u zglobu kuka poznatijim kao "FAI" (Fioruzzi i Randelli, 2017).

6. HRSKAVIČNI SINDROM

Posljednji od sindroma koji je vezan uz pojam "škljocavog" kuka jest onaj hrskavični ili intra-artikularni. U engleskoj literaturi taj sindrom se često može naći i pod imenom "hip labral tear" što bi označavalo ozljedu mekog hrskavičnog tkiva oko acetabuluma (William, Allen i Cope, 1995) (slika 15.), čija je primarna zadaća da stabilizira i učvršćuje glavu femura unutar acetabuluma.



Slika 15. "Hip labral tear" (Preuzeto sa

<https://www.moveforwardpt.com/SymptomsConditionsDetail.aspx?cid=fabdfb4e-5fb5-4077-b341-df5d04a93605>)

U 1957-oj godini, Peterson je prvi izvijestio o ozljedi hrskavice acetabuluma kada su dva slučaja takvog tipa ozljede bila u povezanosti s dislokacijom kuka (Dameron, 1959 ; Schmerl, Pollard i Hoskins, 2005). Osobe s hrskavičnim sindromom se više žale na "klik" nego na "škljocanje", a njihova primarna briga je bol koja je najčešće povezana s nekim oblikom traume koju je pojedinac prethodno doživio (William, Allen i Cope, 1995). U 1977, Altenberg je dokumentirao prvi slučaj netraumatske ozljede hrskavice acetabuluma (Altenberg, 1977 ; Schmerl, Pollard i Hoskins, 2005). Ozljede hrskavice acetabuluma isto predstavljaju jedan od uzročnika "škljocanja", ali takve ozljede više izazivaju bol (Zoltan, Clancy i Keene, 1986). Utvrđeno je i da postoji povećana učestalost ozljeda hrskavice kod displastičnih kukova što može biti uzrokovano povećanim pritiskom na granični dio acetabuluma (Suzuki i dr., 1986). Sama hrskavica acetabuluma ima značajnu ulogu u prevenciji artritisa, povećanju stabilnosti zgloba kuka, i u sudjelovanju u percepciji boli i okoline (Kelly i dr., 2005). U dijagnostici

sindroma koristi se magnetska rezonanca koja je polučila najbolje rezultate (Byrd i Jones, 2004 ; Hunt, Clohisy i Prather, 2007).

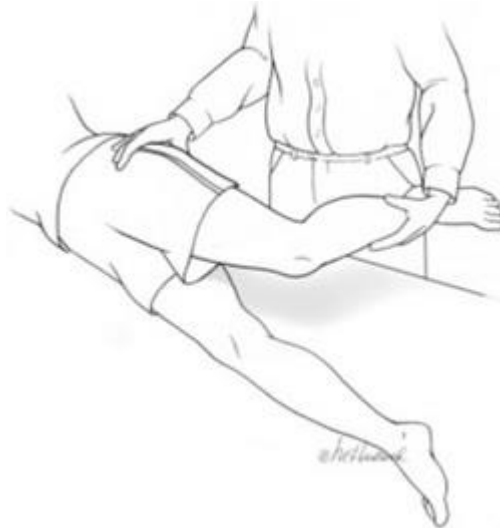7. TESTOVI ZA IDENTIFIKACIJU POJEDINOG SINDROMA

U ovome poglavlju govorit ćemo o testovima kojima je moguće utvrditi o kojem je sindromu riječ, pa tako kod lateralnog i medijalnog sindroma postoji više opcija putem kojih možemo otkriti uzrok "škljocavog" kuka (Tablica 1.) dok se za koštani sindrom preporučuje FABER i FADIR test uz upotrebu magnetske rezonance. Bitno je naglasiti da je poželjno ovakva testiranja odraditi u suradnji s liječnikom, fizioterapeutom ili osobnim trenerom te ih usporediti sa simptomima koje ispitanik ima bilo da je to bol, smanjen opseg pokreta i slično radi lakšeg prepoznavanja pojedinog sindroma.

Tablica 1. Specifični testovi za dijagnozu lateralnog i medijalnog sindroma "škljocavog" kuka (Fioruzzi i Randelli, 2017)

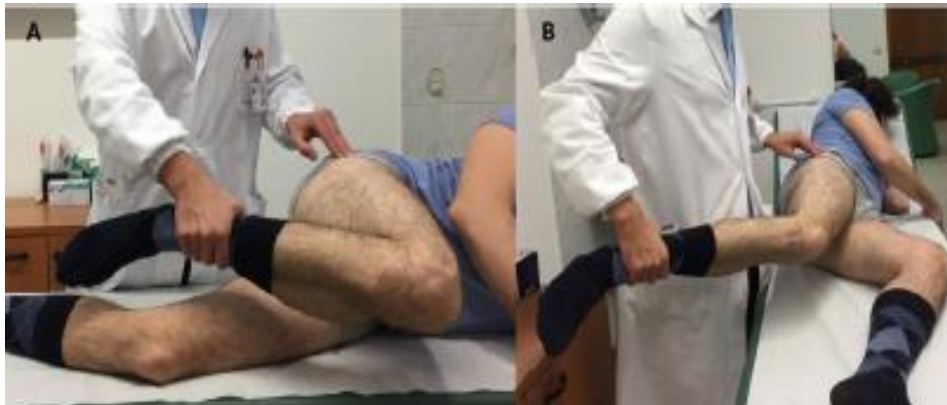Klinička dijagnoza za simptomatski sindrom "škljocavog" kuka	
Tip	Test
Vanjski (lateralni) sindrom "škljocavog" kuka	Ober test
	FABER
	Hula-Hoop test
	Aktivna fleksija popraćena pasivnom ekstenzijom i abdukcijom u lateralnom položaju
Unutarnji (medijalni) sindrom "škljocavog" kuka	Thomas test
	Modificirani Thomas test
	Stinchfield test
	Iliopsoas stress test
	Pokret iz fleksije, abdukcije i vanjske rotacije u ekstenziju, adukciju i unutrašnju rotaciju u ležećem položaju na leđima

Kada govorimo o lateralnom sindromu i napetosti u iliotibijalnom traktu, najčešće se koriste Ober i FABER test. Kod običnog Ober testa ispitaniku se povrijeđeni kuk dovodi pasivnim pokretom u punu ekstenziju, te se tada od njega traži da opusti nogu (slika 16.). Kod modificiranog Ober testa, ispitanik se postavlja na lateralnu stranu s povrijeđenim kukom iznad zdrave noge. Isto tako bitno je napomenuti da se u obje verzije kuk mora dovesti u neutralnu poziciju kako bi bili sigurni u dijagnosticiranju stanja i pravilnoj izvedbi testa.



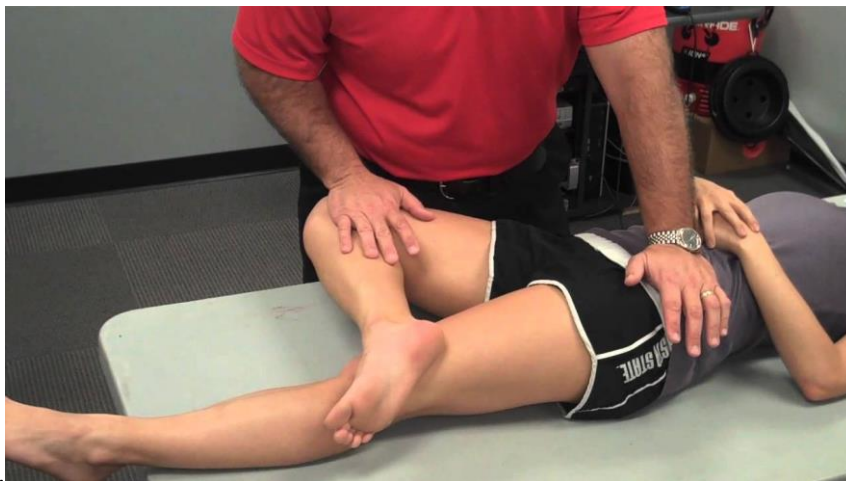Slika 16. Ober test (Preuzeto sa <http://pediatrhippain.weebly.com/ober-test.html>)

Kada govorimo o osobi koja provodi test, ona se nalazi iza pacijenta te postavlja ruke tako da jedna drži skočni zglob dok se prsti druge ruke postavljaju na područje prelaska ITB-a preko velikog trohantera (slika 17). Prema istraživanju Willett i dr. (2016) nijedna studija nije prikazala valjanost Ober testa za mjerenje napetosti ITB-a. Test je pozitivan kod običnog Ober testa ako je ispitaniku noga ostala u zraku, nakon što mu je rečeno da opusti nogu ili dok je kod modificiranog on pozitivan ukoliko je noga ostala u zraku i ako ispitanik napravi unutarnju rotaciju u zglobu kuka.



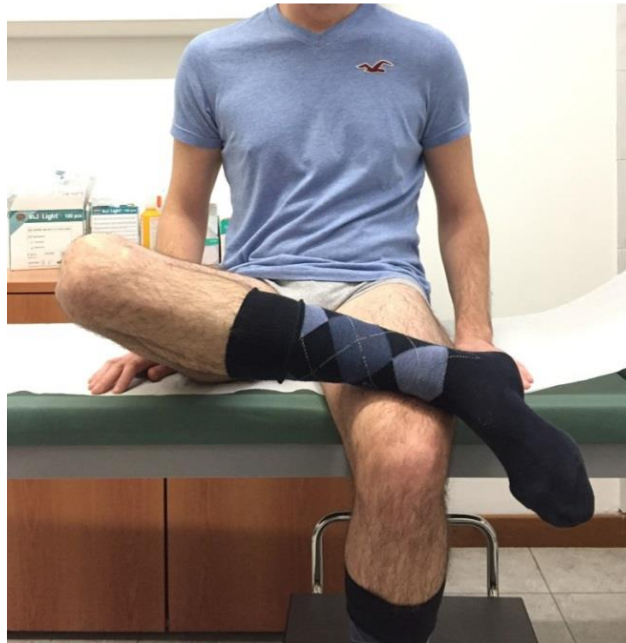Slika 17. Zvuk ‘‘škljocanja’’ ITB-a može biti reproduciran aktivnom fleksijom (A) popraćen pasivnom ekstenzijom i abdukcijom kuka (B) (Fioruzzi i Randelli, 2017).

FABER test (u literaturi često nazvan i kao ‘‘Patrick’s’’ i ‘‘Figure four’’ test) predstavlja pasivni ‘‘alat’’ za muskuloskeletnu patologiju u srednjoj regiji ljudskog tijela poput kukova, slabinskog, ili sakroilikalnog zgloba, ili grča u iliopsoasu (Martin i Sekiya, 2008 ; Dutton M, 2008). On označava fleksiju, abdukciju i vanjsku rotaciju a prilikom samo dijagnostike ispitanik se nalazi polegnut leđima na stolu (engl. Flexion, Abduction, External Rotation) (slika 18.). Ta tri pokreta predstavljaju klinički test provokacije mišića kako bi se otkrile patologije u kuku, slabinskoj ili sakroilijakalnoj regiji (Martin i Sekiya, 2007). On se provodi tako da se noga postavi u figuru broja 4, kod koje je kuk u fleksiji i abdukciji dok gležanj odmara na suprotnom bedru iznad koljena (Flynn, Cleland i Whitman, 2008). Dok je druga strana zdjelice stabilizirana na *spina iliaca anterior superior*, vanjska rotacija, abdukcija i direktni pritisak su primijenjeni na koljeno dok ispitanik ne dosegne svoj maksimalni opseg pokreta. Osim toga, oscilacije male amplitude mogu biti primijenjene kako bi se vidjelo postoji li bol pri kraju opsega pokreta (Troelsen i dr. 2009). Pozitivan test je onaj koji reproducira ispitanikovu bol ili ograničava njegov opseg pokreta (Flynn, Cleland i Whitman, 2008), te ukoliko postoji vidljiva razlika između dvije strane kuka.



Slika 18. Položaj ispitanika i ispitivača kod FABER testa (Preuzeto sa <https://www.youtube.com/watch?v=p1jo3puFDAU>)

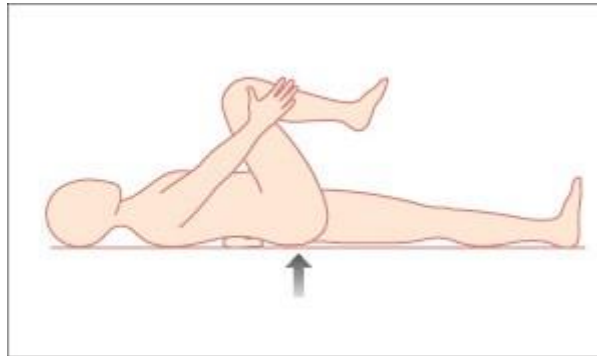
Postoji i modificiranija verzija ovog testa. Jedina razlika je u tome što se osoba nalazi u sjedećem položaju i nije potrebna stabilizacija zdjelice (slika 19).



Slika 19. Modificirani FABER test (Fioruzzi i Randelli, 2017)

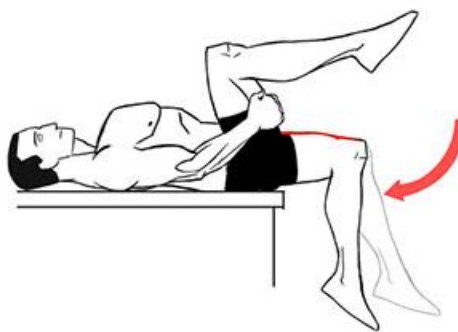
Još treba spomenuti i "Hula-hoop"test, u kojem ispitanik stoji na obje noge i izvodi adukciju kuka povezanu s cirkumdukcijom koja često uzrokuje vidljivo "škljocanje" preko velikog trohantera (Yen, Lewis i Kim, 2015). Kada govorimo o medijalnom sindromu, prvo što moramo napomenuti jest da je sam zvuk "škljocanja" moguće čuti ili osjetiti pri 30° i 45° kad je kuk u fleksiji (Ilizaliturri i Camacho-Galindo, 2010). Isti je autor utvrdio da je ponekad jednostavno izvesti ponavljajući obrazac pokreta iz fleksije u ekstenziju koji može proizvesti "škljocanje". Jedan od najpopularnijih testova naziva se Thomas test koji ispituje fleksibilnost iliopsoas mišićne grupe, *m.rectus femoris*, kao i *m.tensor fasciae latae* i *m.sartorius* (Harvey, 1998) (slika 20.). Kao najvažniji aspekt ovog testa jest onaj koji uključuje opseg pokreta (Harvey, 1998) kuka, kako različite bolesti poput patelofemoralnog bolnog sindroma (Tyler i dr., 2006), boli u donjem dijelu leđa (Marrè-Brunenghi i dr., 2008), osteoartritis i reumatoidni artritis (Crawford i Hamblen, 2001) mogu biti povezani sa smanjenim opsegom pokreta. Ispitanik se nalazi leđima na stolu i obuhvaća cijelu površinu stola. Tada mora napraviti maksimalnu fleksiju oba koljena koristeći obje ruke. To će osigurati da je lumbalni dio kralježnice u fleksiji i ravan na stolu izbjegavajući tako rotaciju zdjelice prema natrag (Harvey D. 1998). Ispitanik tada spušta nogu za koju se sumnja da

je problematična na stol. Tijekom te radnje, suprotni kuk se drži u maksimalnoj fleksiji (Konin i Brader, 2006). Dužina iliopsoasa mjerena je prema kutu fleksije kuka (Tucker Jeffrey, 2007).



Slika 20. Thomas test (Preuzeto sa <https://basicmedicalkey.com/hip-2/>)

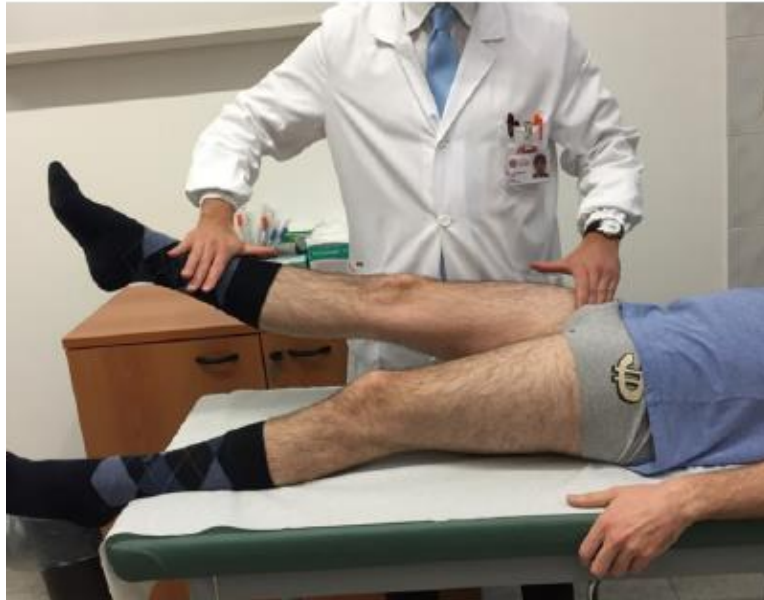Kod modificirane verzije testa ispitanik leži na leđima na samom rubu stola, sa objema nogama u slobodnom visećem položaju viseći slobodno (slika 21.). Tada mora napraviti fleksiju koljena i privući ih maksimalno prema prsima, koristeći obje ruke pri tome. Druga noga može visjeti sa stola (Tucker Jeffrey, 2007). Lumbalni dio kralježnice mora ostati ravan i u kontaktu sa stolom tijekom testa (Harvey D. 1998). Rezultat je negativan ako lumbalni dio leđa i križna kost ostanu na stolu. U koljenu osoba mora biti u mogućnosti napraviti fleksiju od 90° (McKean, 2014). Ukoliko kuk ima veliki posteriorni tilt ili je ekstenzija u zglobu kuka veća od 15° , ili ako koljeno nije u mogućnosti napraviti fleksiju veću od 80° ili više test je pozitivan (Harvey D., 1998 ; McKean, 2014).



Slika 21. Modificirani Thomas test (Preuzeto sa <http://www.blogaboutpelvicpain.com/?cat=17>)

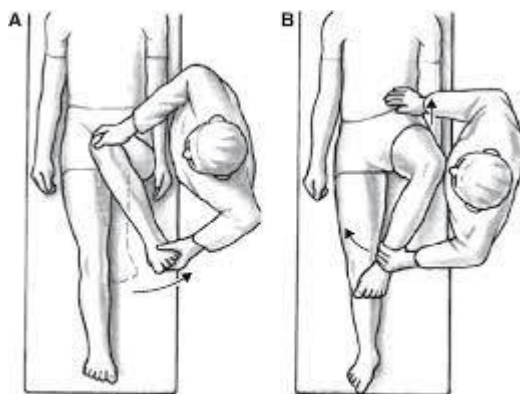
Studije su pokazale da je pouzdanost Thomas testa veoma ograničavajuća (Gabbea i dr., 2004), a ista je studija pokazala da modificirani Thomas test ima vrlo dobru pouzdanost.

Kao još jedan od testova koristi se i Stinchfield test (slika 22.). Ispitanik se nalazi leđima na stolu. Prilikom fleksije kuka u 30°, od ispitanika se traži da potpuno opruži kuk, prilikom čega ispitivač pruža otpor. Bol u prednjem dijelu prepone ukazuje na pozitivan test (Fioruzzi i Randelli, 2017).



Slika 22. Prikaz Stinchfield testa (Fioruzzi i Randelli, 2017)


I u konačnici, spomenut ćemo još ukratko i FADIR test koji se koristi u dijagnostici stanja kada je riječ o hrskavičnom sindromu uz prethodno opisani FABER test. Kod sumnje na prednji FAI (sindrom sraza u zglobu kuka) s ozljedama hrskavice ili bez njih, ispitivač izvodi fleksiju, adukciju i unutarnju rotaciju (engl. Flexion, ADduction, Internal Rotation) dok je koljeno u fleksiji pod 90° (Smoljanović i dr., 2013) (slika 23.). Isti autor navodi da je test pozitivan ako se pojavi bol s prednje strane kuka za koju bolesnik tvrdi da odgovara njegovim tegobama.



Slika 23. FADIR test (primjer A predstavlja adukciju, dok primjer B predstavlja unutrašnju rotaciju) (Preuzeto sa <https://myhiplifeblog.wordpress.com/2015/11/>)

8. POJAVA "ŠKLJOCANJA" KOD SPORTAŠA I REKREATIVACA

Kao što smo spomenuli i u uvodu, više je studija pokazalo (Howse, 1972 ; Micheli, 1983 ; William, Allen i Cope , 1995 ; Boyd, Peirce i Batt, 1997 ; Adkins i Figler, 2000) da se sindrom "škljocavog" kuka pojavljuje u sportovima poput baleta, borilačkih sportova, gimnastike, nogometa i ragbija. Ozljede kuka i zdjelice predstavljaju 5% do 6% sportskih ozljeda kod adolescenata i 10% do 24% u djece (Boyd, Peirce i Batt, 1997 ; Scopp i Moorman, 2001). Dijagnoze koje se povezuju s boli u kuku su mnogobrojne i trebaju biti praćene u skladu s dobi sportaša (Boyd, Peirce i Batt, 1997). Termin *coxa saltans* i "škljocavi" kuk uključuje veliku raznolikost patologija dok je nekolicina slučajeva definirala broj potencijalnih uzroka koji se manifestiraju kao osjećaj hvatanja ili opipljivog škljocanja u kuku (Wahl i dr., 2004). No, prije nego krenemo u prikazivanje rezultata kod rekreativaca i sportaša treba si postaviti pitanje, postoji li način putem kojim možemo predvidjeti ozljede u zglobu kuka, ili ozljede u nekoj drugoj regiji zbog nedovoljne jakosti mišića kuka? Odgovor je da, možemo. Primjerice, prema istraživanju Thorborga i dr. (2017), koje je u svome uzorku imalo čak 667 profesionalnih nogometaša u prosjeku godina od 24 ± 4 , cilj studije je bio istražiti valjanost, pouzdanost i brzi odgovor na "Copenhagen five-second squeeze" test (slika 24.).



Slika 24. Copenhagen five-second squeeze test (Thorborg i dr., 2017.)

Igrači su rangirali bol prema "Copenhagen Hip and Groing Outcome Score" (HAGOS) na ljestvici od 0-10. Rezultat od 6-10 (crveno svijetlo) označava da bi igrač trebao prestati s igranjem nogometa i potražiti kliničku dijagnozu i savjetovanje liječnika. Rezultat od 3-5 (žuto svijetlo) upozorava da bi igrač trebao biti ispitan od strane liječnika prije nego nastavi s igranjem dok zeleno svijetlo upućuje na nastavak aktivnosti i sudjelovanje u igri. Kao zaključak, navodi se kako je "Copenhagen five-second squeeze test" valjani pokazatelj sportsko povezanih ozljeda kuka i funkcije prepona u nogometaša. Iako bi se moglo očekivati da postoji veliki broj literatura u kojima su većinom osobe koje se rekreativno bave sportom, to i nije slučaj. Najčešće je riječ o osobama koje se profesionalno ili polu profesionalno bave sportom. Prijavljen je samo jedan slučaj koji u svome naslovu navodi da je riječ o rekreativcu, dok su u ostalim radovima većina ispitanih osoba profesionalni sportaši. Kada govorimo o rekreativcima uzet ćemo za primjer jednu studiju u kojoj se jasno navodi kako je riječ o osobi koja se povremeno bavi sportom. Cilj te studije (Keskula, Lott i Duncan, 1999) bio je da procjene, dijagnosticiraju i ponude tretman tridesetjednogodišnjoj ženskoj osobi koja se rekreativno bavi sportom, za medijalni sindrom u lijevome kuku. Kao predloženi tretman liječenja, primarni fokus bio je istezanje mišića pregibača u lijevome kuku. Kroz 4-tjedni program istezanja, osoba je smanjila bol i poboljšala funkciju kukova te je bila u potpunosti bez bolnih simptoma nakon 6 mjeseci. Prethodne su studije sugerirale da slabi abduktori kuka, dužina noge, napetost ITB-a, mehanika stopala, kinematika hoda i nestabilnost kuka mogu igrati veliku ulogu u razvitku lateralnog sindroma "škljocanja"

(Bellabarba, Sheinkop i Kuo, 1998 ; Spina, 2007 ; Yoon i dr., 2009 ; Bowman, Fox i Sekiya, 2010 ; Jacobsen i dr., 2012). Tijekom hoda abduktori kuka rade ekscentrično nakon inicijalnog kontakta stopala u otporu vanjskog adukcijskog momenta (Heinert i dr.,2008 ; Pandy, Andriacchi, 2010). Prema studiji Jacobsen i dr. (2012),u koju je bilo uključeno 13 ispitanika (6 muškaraca i 7 žena) s lateralnim sindromom "škljocanja" i 13 ispitanika sa "zdravim" kukovima pokušao se usporediti obrazac hoda i mišićnu aktivnost mišića kuka prilikom hoda između dviju grupa. U svrhu toga pratili su i različite kinematičke varijable koje utječu na obrazac hoda (Tablica 3.).

Tablica 3. Kinematičke varijable u obrascu hoda (Jacobsen i dr., 2012)

Kinematičke varijable	SESH n=13	Kontrolna grupa n =13	Razlika (95% CI)	P-vrijednost
Kut adukcije kuka ¹	4.5 ± 2.8	4.0 ± 2.8	-0.1 (-2.6,1.6)	0.600
Kut abdukcije kuka ²	-2.7 ± 3.0	-3.0 ± 2.3	-0.2 (-2.5,2.0)	0.821
Kut fleksije kuka ¹	30.0 ± 5.8	31.8 ± 4.5	1.7 (-3.6,7.0)	0.490
Kut ekstezije kuka ³	-13.5 ± 6.8	- 13.1 ± 6.9	0.4 (-5.1,5.8)	0.892
Kut unutrašnje rotacije kuka ⁴	9.4 ± 6.7	8.4 ± 8.2	-0.9 (-7.9,6.1)	0.777
Kut vanjske rotacije kuka ⁵	0.5 ± 6.9	0.2 ± 5.7	-0.3 (-7.1,6.6)	0.937
Kut vanjske rotacije kuka ⁶	1.7 ± 8.4	3.1 ± 6.4	1.4 (-5.9,8.8)	0.684
Kut fleksije koljena ⁷	14.8 ± 4.6	14.0 ± 4.8	-0.8 (-5.6,3.9)	0.708
Rotacija koljena (opseg pokreta) ⁹	12.0 ± 4.1	12.7 ± 4.1	0.7 (-3.5,4.8)	0.731
Statični valgus koljena ⁹	3.0 ± 2.6	3.7 ± 1.5	0.7 (-0.8,2.3)	0.410
Dinamčni valgus koljena (opseg pokreta) ⁹	6.4 ± 3.7	5.8 ± 3.2	-0.6 (-3.7,2.5)	0.667

Dinamični valgus koljena ²	2.9 ± 3.0	3.6 ± 1.7	0.7 (-0.8,2.3)	0.447
Kut plantarne fleksije ¹	12.8 ± 1.7	12.5 ± 2.8	-0.3 (-2.0,1.4)	0.695
Kut dorzalne fleksije ⁵	-5.8 ± 1.8	-6.2 ± 2.5	-0.4 (-2.1,1.2)	0.568
Kut dorzalne fleksije ⁶	-14.9 ± 5.8	-17.4 ± 3.9	-2.6 (-6.1,5.3)	0.138
Progresija stopala u vanjskoj rotaciji ⁵	-11.1 ± 9.3	-11.5 ± 4.4	-0.4 (-6.1,5.3)	0.884
Zdjelični lateralni nagib ¹	5.6 ± 1.6	5.7 ± 2.4	0.2 (-1,4,1.8)	0.834
Zdjelični medijalni nagib ¹	-5.7 ± 2.2	-5.1 ± 2.0	0.7 (-1.0,2.3)	0.414
Zdjelični prednji nagib ¹	10.5 ± 4.5	11.7 ± 4.7	1.2 (2.9,5.3)	0.529
Zdjelični stražnji nagib ¹	(+)7.7 ± 4.4	(+)9.5 ± 4.8	1.8 (-2.1,5.8)	0.336
Unutrašnja rotacija zdjelice ¹	5.9 ± 2.5	4.9 ± 2.0	-1.1 (-3.1,1.0)	0.280
Vanjska rotacija zdjelice ¹	-4.1 ± 3.1	-2.9 ± 2.9	1.1 (-1.2,3.4)	0.316
Kinematički podatci su prezentirani u kutevima kao sredina ± jedna standardna devijacija (SD). Razlika između pacijenata s vanjskim sindromom "škljocavog" kuka i zdravih subjekata (kontrolne grupe) su prikazani kao 95% CI (95%-tni interval pouzdanosti). 1: Maksimum tijekom stava 2: Dodir s tlom(0% stav) 3: Minimum tijekom stave 4: Maksimum u 50% stave 5: Minimum tijekom 0-10% stave 6: Minimum tijekom 50-100% stave 7: Maksimum u 50% stave 8: Opseg pokreta = razlika između maksimuma i minimum tijekom stave 9: Maksimum u statičnoj stojećoj poziciji (+) Pozitivan: nema stražnjeg nagiba u neutralnoj poziciji				

U usporedbi "zdravih" kukova i onih s lateralnim sindromom, nisu pronašli nikakvo povećanje kuta kod adukcije kuka niti povećanu prosječnu rotaciju opsega pokreta tijekom hodanja kao ni povećani statički valgus kuta u koljenu kod stajanja. No, primjetili su ne značajnih 10% smanjenja aktivacije *m. gluteus medius* i *m. rectus femoris* kod ispitanika s lateralnim sindromom u odnosu na kontrolnu grupu (Tablica 4.). Smatra se da je to zbog toga jer osobe s lateralnim sindromom promijene obrazac hodanja.

Tablica 4. EMG mišića promatranih u studiji (Jacobsen i dr., 2012)

	Preaktivacija		Faza dodira s podlogom		Srednji stav		Kasniji stav		Faza zamaha	
	Sredi na grupe	P vrijednost	Sredi na grupe	P vrijednost	Sredi na grupe	P vrijednost	Sredi na grupe	P vrijednost	Sredi na grupe	P vrijednost
Gluteus medius (S)	0.41 ± 0.23	0.312	0.58 ± 0.19	0.115	0.24 ± 0.11	0.818	0.16 ± 0.11	0.198	0.26 ± 0.14	0.262
Gluteus medius (H)	0.34 ± 0.12		0.68 ± 0.07		0.25 ± 0.10		0.11 ± 0.05		0.20 ± 0.09	
Gluteus maximus (S)	0.46 ± 0.18	0.593	0.62 ± 0.22	0.473	0.37 ± 0.17	0.288	0.34 ± 0.19	0.502	0.37 ± 0.13	0.433
Gluteus maximus (H)	0.49 ± 0.11		0.66 ± 0.12		0.32 ± 0.13		0.30 ± 0.12		0.33 ± 0.10	
Rectus femoris (S)	0.40 ± 0.17	0.092	0.64 ± 0.18	0.884	0.20 ±0.07	0.819	0.20 ±0.06	0.309	0.22 ± 0.05	0.204
Rectus femoris (H)	0.51 ± 0.19		0.65 ± 0.10		0.21 ± 0.06		0.25 ± 0.11		0.25 ± 0.08	
Biceps femoris (S)	0.51 ± 0.23	0.338	0.38 ± 0.18	0.494	0.20 ± 0.10	0.247	0.14 ± 0.13	0.209	0.33 ± 0.09	0.274
Biceps femoris (H)	0.59 ± 0.21		0.44 ± 0.16		0.15 ± 0.07		0.10 ± 0.04		0.30 ± 0.10	

Tenso r Facia latae (S)	0.32 ± 0.16	0.757	0.61 ± 0.15	0.154	0.34 ± 0.17	0.820	0.23 ± 0.16	0.674	0.33 ± 0.16	0.238
Tenso r Fasci a latae (H)	0.34 ± 0.12		0.68 ± 0.72		0.35 ± 0.12		0.21 ± 0.09		0.26 ± 0.09	
<p>sEMG podatci su prezentirani kao sredina±jedna standardna devijacija (SD) u 13 subjekata sa lateralnim sindromom "škljocavog" kuka (S) i 13 zdravih subjekata (H) u sljedećem vremenskom period: predaktivacija (50 ms prije udarca pete o pod),faza dodira s podlogom(prihvat opterećenja i inicijalna jednonožna potpora),srednji stav(ekstenzija koljena i kasnije jednonožna potpora),kasniji stav(kontakt suprotnom nogom o tlo) i faza zamaha (ipsilateralni zamah). sEMG signali su normalizirani iu aplitudi do maksimuma prilikom hoda i izraženi kao postotak-maksimalne amplitude</p>										

Kada govorimo o profesionalnim sportašima spomenut ćemo dvije studije. Winston i dr. (2006), promatrali su profesionalne plesače baleta. Cilj studije bio je otkriti rasprostranjenost,povezane faktore i mehanizme "škljocanja" kuka te otkriti koliko je osoba prijavilo "škljocanje" s vlastitim tijelom na pregledu kod liječnika ili je to kasnije otkriveno na ultrazvuku. Istraživanje su proveli preko anonimnog upitnika. Sveukupno su imali 87 plesača,od čega su 66% bile žene. Oni koji su "škljocnuli" najmanje 10 puta dnevno predstavljali su 14% uzorka. Mnogi plesači,njih čak 59% moglo je samostalno reproducirati "škljocanje" kuka. Dvije trećine plesača je namjerno "škljocnulo" svojim kukom kako bi "oslobodili" kuk,dok je jedna četvrtina "škljocanje" radila iz navike,te 10% zbog ublažavanja boli. Otkrili su da je njih čak 7% moralo uzeti odmora zbog tog sindroma dok je jedan ili više od 3 plesna pokreta izazvao "škljocanje".

Pokreti i postotak kod kojih je "škljocanje" bilo prisutno bili su: grande battement à la seconde (41.8%), grand plié (25.3%) i développé à la second (22.8%) (slika 25.).



Figure 2. A, grand battement à la seconde; B, grand plié; C, développé à la seconde.

Slika 25. Pokreti koji izazivaju "škljocanje" kod plesača baleta (Winston i dr., 2006)

Kao zaključak,naveli su da je sindrom "škljocavog" kuka veoma čest kod plesača baleta. U ovom istraživanju čak 59% ispitanika imalo je medijalni,dok samo 4% lateralni sindrom "škljocavog" kuka. Druga studija koju ćemo spomenuti jest ona Wahl i dr., 2004, koja je proučavala kroz tri slučaja nastanak medijalnog sindroma "škljocavog" kuka kao posljedicu pretreniranosti. Od ta 3 slučaja, dva su se odnosila na profesionalne NFL igrače dok jedan na profesionalnu igračicu nogometa koju ćemo uzeti za primjer. Dvadesetpetogodišnja danska igračica prijavila je timskom fizioterapeutu glasan,bezbolan zvuk u kuku popraćen u hiperfleksiji i rotaciji u zglobu kuka. U sedamnaestoj godini,imala je ozljedu kuka koju je zadobila prilikom izvedbe sprinterskih vježbi u kojima se većinom traži hiperfleksija kuka (kod sprinterskih vježbi najčešći glasovni znak je "koljena visoko"). Oporavila se tada upotrebljavajući krioterapiju te vježbe istezanja mišića. Nakon nekog vremena,priznala je da ponekad,nerijetko osjeća kao da se kuk "zaključao",te ponovno "otključao" koristeći cirkumdukciju. Prilikom liječničkog pregleda,ustanovljeno je da su pregibači kuka skraćeni te joj je tada ponuđen program istezanja kuka. Tijekom sezone,2 dana nakon promjene osoblja u klubu igračica je osjetila bol u prednjem dijelu prepone s riječima da joj je kuk "zapeo" što je bilo uzrokovano intenzivnim jednonožnim skokovima na povišenje koji su zahtjevali ponavljaju fleksiju kuka veću od 90° (slika 26.).



Slika 26. Jednonožni skokovi na povišenje (Preuzeto s <http://radelaide.me/step-up-jumps-on-bench/step-up-jumps-on-bench-tittle-14/>)

Nogometašica je nekoliko dana bila pošteđena treninga, a od tretmana liječenja koristila je krioterapiju, protuupalna sredstva i vježbe istezanja mišića. Nakon jednog tjedna, vratila se treninzima s prvom ekipom, a nakon 29 mjeseci ponovno se pojavio bezbolan zvuk "škljocanja".

9. MOGUĆE STRATEGIJE PREVENCIJE SINDROMA

U ovome poglavlju govorit ćemo o osnovna 3 oblika prevencije sindroma “škrljocavog” kuka dok će se u sljedećem poglavlju pridodati i posljednji, četvrti oblik prevencije. Obuhvatit će se svi oblici manualne terapije putem kojih svaka osoba može samostalno ublažiti i u konačnici spriječiti buduće nastajanje “škrljocanja” kuka.

9.1 RICE

Većina osoba, bile one rekreativac ili profesionalni sportaš u nekom trenutku svoga sportskoga staža doživi nekakav oblik ozljede, bilo da je riječ o uganuću ili iščašenju mišića ili ligamenata pojedinog dijela tijela. Kao jedno od brzih rješenja preporuča se upotreba RICE metode u prvih pola sata od ozljede, te do čak 72 sata nakon ozljede. RICE označava 4 jednostavna postupka, a to su:

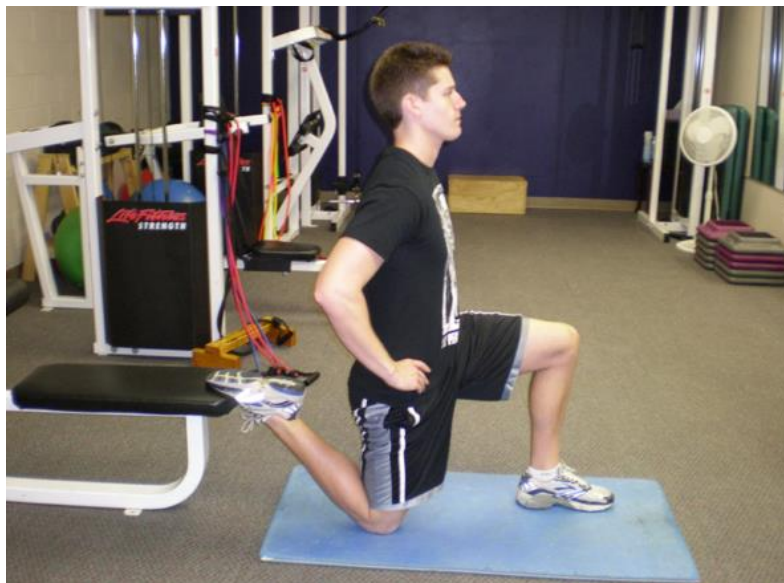- **R**(est) odnosno odmor – nakon ozljede vrlo je bitno odmah prestati sa određenom aktivnošću
- **I**(ce) odnosno led – primjena leda smanjiti će upalne procese u mekom tkivu te smanjiti moguće nastajanje otekline. Bitno je naglasiti da se led ne drži na ozlijeđenom mjestu više od 10-15 minuta zbog stvaranja ozeblina ili smrzotina te je potrebno izbjegavati primjenu direktno na kožu
- **C**(ompression) odnosno kompresija – upotreba steznika i elastičnih zavoja povećati će pritisak krvi u otoku, te tako smanjiti nastalu oteklinu
- **E**(levation) odnosno elevacija – držanje ozlijeđenog područja na povišenom omogućiti će protok krvi prema srcu te smanjiti oteklinu

Kod ozljeda u zglobu kuka moguće je primjeniti samo prva dva principa RICE metode. Uz to, kako je navedeno i u prijašnjim poglavljima preporučuje se uzimanje protupalnih sredstava. Ukoliko se bol ne smanji u roku od 72 sata nakon ozljede, potrebno je posavjetovati se s liječnikom opće prakse ili sportske medicine.

9.2 ISTEZANJE

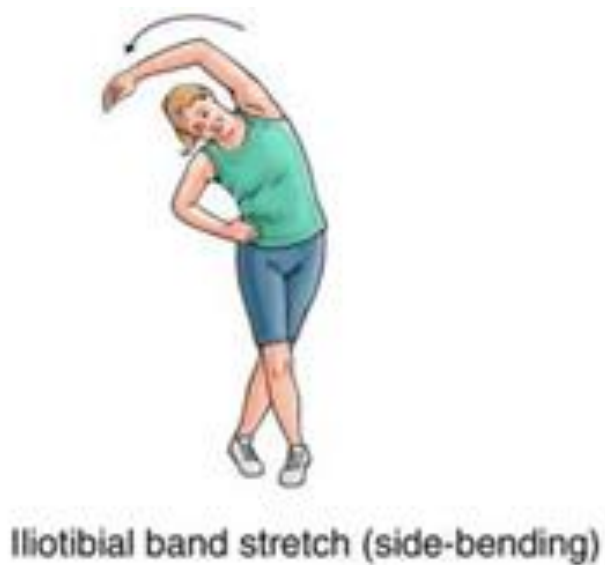U ovome poglavlju prikazat ćemo neke osnovne vježbe istezanja mišića kuka, no prvo ćemo definirati pojam istezanje i pojasniti njegovu osnovnu podjelu. Istezanje je sustav vježbanja u kojem se na pasivan ili aktivan način izvode pokreti ili zadržavaju određeni položaji tijela u svrhu trenutnog produljenja određenih mišića ili grupa mišića (Šimić, 2009). Istezanje možemo podijeliti na statičko i dinamičko. Statičko istezanje je definirano kao pokret uda do kraja njegovog opsega pokreta uz održavanje te istegnute pozicije na određeno vrijeme, dok se dinamičko istezanje definira se kao kontrolirani pokret kroz aktivni opseg pokreta zgloba koji se često izvodi na stacionarnom radnom mjestu (Kalerud i Gleeson, 2013). Još jedna od metoda koja se često koristi u sportu za rehabilitacijske svrhe (Alter, 1996) jest PNF metoda, odnosno proprioceptivna neuromuskularna facilitacija. Proprioceptivna neuromuskularna facilitacija jest metoda unapređivanja ili ubrzavanja neuromuskularnih mehanizama stimulacijom proprioceptora (Knott i Voss, 1968). Poželjno je napraviti dobro zagrijavanje od 5-10 minuta prije izvođenja ovih vježbi. Vježbe statičkog istezanja prikazane u nastavku preporučuje se raditi u 2-3 seta po 30-60 sekundi 1-2 puta u danu, te obratiti pozornost na duboko disanje. Primarni fokus treba biti na mišićima pregibača kukova, no ne smijemo zaboraviti i ostale regije tijela koje okružuju i podupiru kuk.

1. Istezanje mišića pregibača kukova (slika 27.)



Slika 27. (Preuzeto sa <http://www.stack.com/a/4-hip-flexor-stretches-to-relieve-tight-hips>)

2. Stojeće istežanje mišića ITB-a s odklonom u stranu (slika 28.)



Slika 28. (Preuzeto sa <http://www.rickysinghmd.com/iliotibial-it-band-syndrome/>)

3. ‘Pigeon stretch’ (slika 29.)



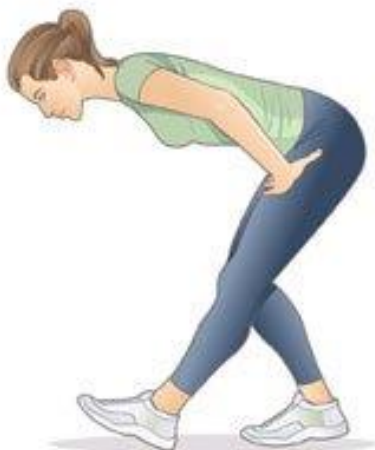Slika 29. (Preuzeto sa <http://healthymamainfo.com/2013/08/15-minutes-yoga-moms/>)

4. Stojeće istežanje mišića pregibača kukova uz otklon u stranu (slika 30.)



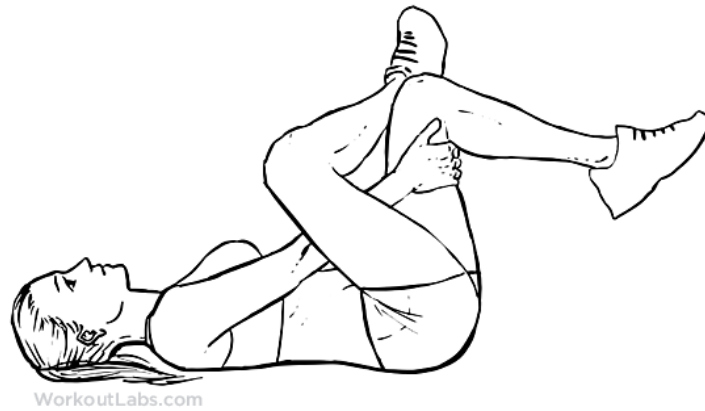
Slika 30. (Preuzeto sa <http://www.toptighipflexors.com/standing-hip-flexor-stretch/>)

5. Istežanje mišića stražnje strane natkoljenice (slika 31.)



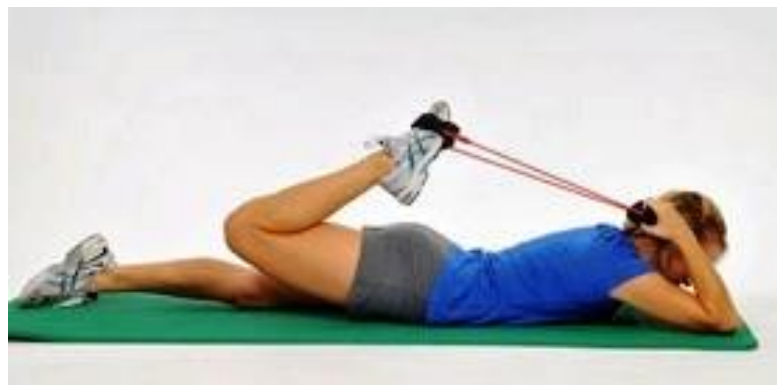Slika 31. (Preuzeto sa <http://www.besthealthmag.ca/best-you/stretching/hamstring-stretch/>)

6. Istezanje mišića stražnjice (slika 32.)



Slika 32. (Preuzeto sa <https://workoutlabs.com/exercise-guide/gluteus-glute-gluteal-stretch/>)

7. Istezanje mišića kvadricepsa koristeći gumu kao vanjski otpor (slika 33.)



Slika 33. (Preuzeto sa <http://www.performancehealthacademy.com/thera-band-tubing-with-cuffs-hip-flexor-stretch.html>)

Bitno je napomenuti da je svaka osoba posebna i da ne djeluju na sve jednako ovdje prikazane vježbe istezanja, te da je najbolje da svatko pronade onu poziciju odnosno vježbu u kojoj najbolje osjeća istezanje željene skupine mišića.

9.3 FOAM ROLLING

Jedna od stvari koja je u rekordnom vremenu doživjela veliku populaciju u svijetu fitnessa jest upotreba pjenastog valjka (engl. foam rolling). Postoji još jedan naziv koji se koristi kako u stranoj tako i u domaćoj literaturi, a to jest 'self-myofascial release' odnosno samostalno miofascijalno opuštanje uz primjenu valjka. Kao glavni cilj ističe se opuštanje fascije i mišića kroz razbijanje čvorova koji se stvaraju uslijed svakodnevnih aktivnosti i sportskog treninga (Grgić, 2016) uz primjenu različitih oblika valjaka (slika 34.).



Slika 34. Različite vrste pjenastih valjaka (Preuzeto sa <http://www.top.me/fitness/how-to-use-a-foam-roller-the-definite-guide-7625.html>)

Upotreba pjenastog valjka ima mnogih koristi, no oni nama posebno zanimljivi prema Healy i dr. (2013) i MacDonald i dr. (2013) pokazali su da može povećati opseg pokreta bez da ograniči produkciju mišićne sile, i da nema negativnih efekata na sportsku izvedbu prije samog takmičenja. Kathleen i dr. (2013) ustanovili su da su efekti na povećani opseg pokreta samo privremeni, i da foam rolling nema dugoročni efekt po pitanju dužine tkiva i fleksibilnosti. U nastavku, prikazati će se vježbe rolanja s pjenastim valjkom u cilju poboljšanja opsega

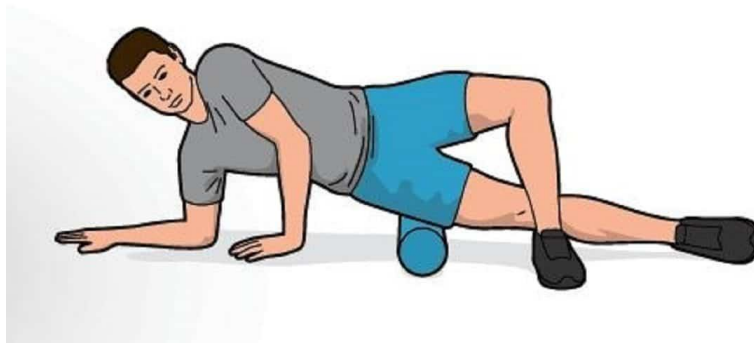
pokreta, smanjenja upalnih procesa nakon treninga, otklanjanja metaboličkog stresa i povećanja cirkulacije. Preporuča se da se prvo krene s najmekšim oblikom valjka te da se postepeno uvodi "grublji" tip valjka, to će najviše ovisiti o osjećaju boli.

1. Rolanje mišića prednje strane natkoljenice (slika 35.)



Slika 35. (Preuzeto sa <http://healthplace.com.au/2013/10/31/foam-rolling-quadriceps/>)

2. Rolanje mišića vanjske strane natkoljenice (slika 36.)



Slika 36. (Preuzeto sa <http://www.northcurlcurlphysio.com.au/2017/12/12/foam-rolling-itb-time-stop/>)

3. Rolanje mišića stražnjice (slika 37.)




Slika 37. (Preuzeto sa <http://www.holisticbodyworks.com.au/wp-content/uploads/2018/02/Foam-roller-glutes-and-hamstrings.jpg>)

4. Rolanje mišića stražnje strane natkoljenice (slika 38.)



Slika 38. (Preuzeto sa <https://getthehealthyu.com/exercise/foam-roller-hamstring-roll/>)

5. Rolanje mišića aduktora (slika 39.)

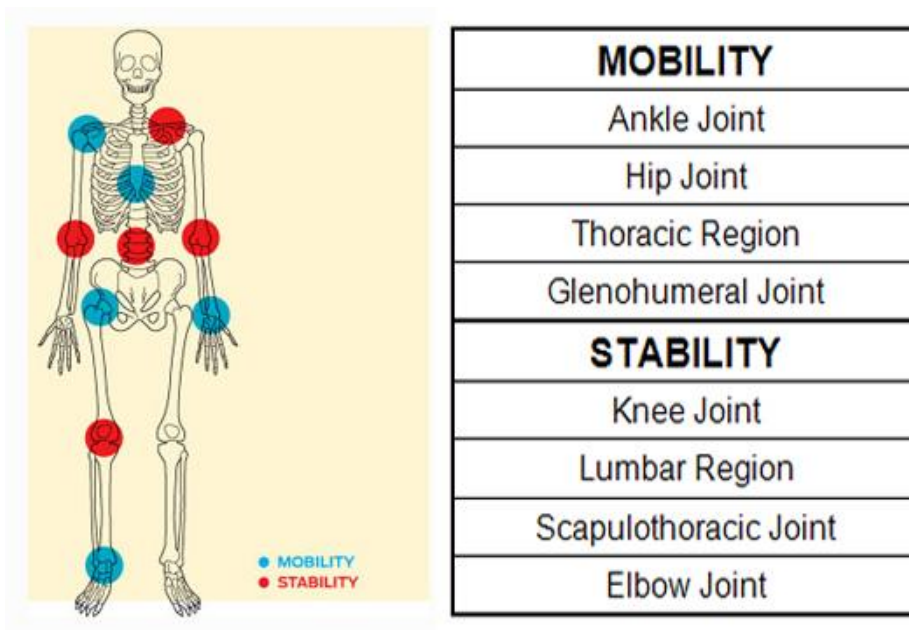


Slika 39. (Preuzeto sa <https://redefiningstrength.com/10-lower-body-foam-rolling-moves/>)

Prema dosadašnjim spoznajama, rolanje specifičnog mjesta ne bi trebalo prelaziti više od 30 sekundi. Pokrete treba izvoditi sporim tempom i dubokim disanjem, te postupnim pokretima rolanja doći do točke "najveće" boli, gdje se vrši blagi do umjeren pritisak, nikad grubi zbog dodatne mogućnosti iritacije toga mjesta.

9.4 MOBILNOST

Velik broj ljudi još dan danas smatra mobilnost i fleksibilnost istim pojmom, ili ne znaju točnu razliku između ta dva pojma. Jednu od definicija fleksibilnosti spomenuli smo već i prije u prošlom poglavlju, pa sad kada znamo što je fleksibilnost bilo bi primjereno znati i što je mobilnost. Mobilnost je definirana kao sposobnost struktura ili dijelova tijela da se kreću ili da ih se pokrene u funkcionalnom rasponu pokreta (ROM) te ovisi o ekstenzibilnosti mekih tkiva, strukturi zglobne čahure, neuromišićnoj izdržljivosti i jakosti (Stipičić, 2016). Gray Cook i Mike Boyle razvili su princip po kojem bi neka zglobna tijela trebala biti mobilna, a neka stabilna. Nazvali su taj princip "zglob po zglob" (engl. "joint by joint") (slika 40), što bi označavalo da svako zglobno tijelo ima svoju funkciju. Prema tome principu, zglob kuka treba biti mobilan.



Slika 40. Joint by joint'' princip (Preuzeto sa <http://treeningbeograd.rs/tag/mobilnost-zgloba/>)

U nastavku ćemo prikazati 5 jednostavnih vježbi mobilnosti kukova koje svaka osoba može provoditi, neovisno o trenažnom statusu, dobi i spolu. Vježbe treba izvoditi polaganim tempom, te treba obratiti pozornost na položaj zdjelice, posturu tijela i pravilno disanje. Preporuča se izvođenje ovakvog tipa vježbi nakon zagrijavanja i prije glavnog dijela treninga, u 2-3 seta po 15-20 ponavljanja.

1. Stojeće podizanje koljena (slika 41.)



Slika 41. (Preuzeto sa <https://www.healthline.com/health/fitness-exercise/hip-flexor-exercises>)

2. Sjedeći modificirani "pigeon stretch" (slika 42.)



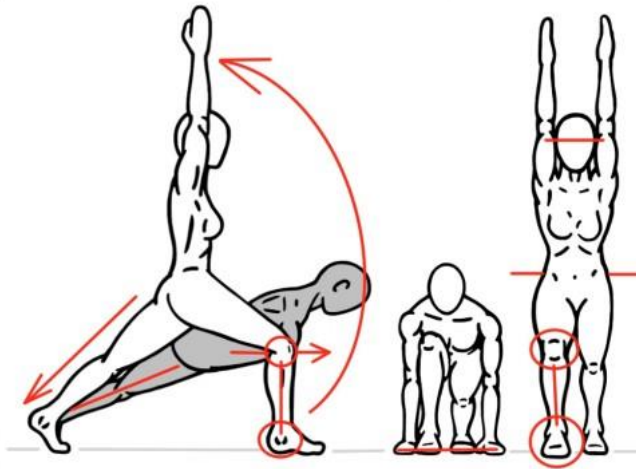
Slika 42. (Preuzeto sa <http://betterbodygroup.co.uk/improve-your-hip-mobility/>)

3. "Quadruped adductor rockbacks" (slika 43.)



Slika 43. (Preuzeto sa <https://prod-academy-wp-content-uploads.s3.amazonaws.com/2016/11/limber-11-the-only-lower-body-warm-up-youll-ever-need-6.jpg>)

4. Uzručenje iz pozicije niskog iskoraka (slika 44.)



Slika 44. (Preuzeto sa <https://www.prehabexercises.com/wp-content/uploads/2014/12/mobility-standing-low-to-high-lunge-3-e1426723980873.jpeg>)

5. Lateralni iskorak s stopalom u vanjskoj rotaciji (slika 45.)

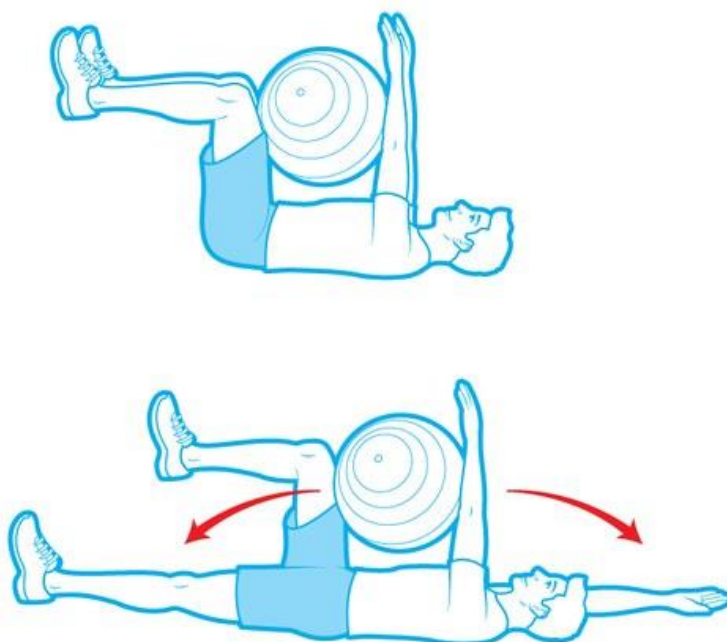


Slika 45. (Preuzeto sa <https://www.bodybuilding.com/fun/images/2015/limber-11-the-only-lower-body-warm-up-youll-ever-need-9.jpg>)

10. PRIKAZ PREVETIVNOG PROTOKOLA KROZ VJEŽBE SNAGE

U ovome poglavlju predstaviti ćemo protocol vježbi snage s vlastitim tijelom i s vanjskim opterećenjem, sa svrhom prevencije "škljocavog" kuka. Vježbe će se fokusirati na jačanje mišića stražnjice i trbuha, mišiće pregibača kukova te mišića stražnje i prednje strane natkoljenice. Bitno je napomenuti da se prije provođenja ovakvog tipa vježbi treba pravilno zagrijati kroz dinamičku aktivnost (vožnja bicikla ili lagano trčanje na pokretnoj traci 5-10 minuta) te provesti vježbe mobilnosti koje su navedene u prijašnjem poglavlju. Osim samog zagrijavanja i izvođenja vježbi, vrlo je bitno paziti na disanje. Udišemo prilikom izvođenja koncentrične faze (podizanje), dok izdišemo prilikom izvođenja ekscentrične faze (spuštanje). Pauza između serija neka iznosi 45 sekundi do 1 minutu, dok pauza između vježbi iznosi 2-3 minute. Vježbe izvodite prvo s vlastitim tijelom, a kada usvojite motorički obrazac pokreta možete dodati vanjsko opterećenje u obliku guma, bučica, girja i slično.

1. "Dead bug" s švicarskom loptom (slika 46.)



Slika 46. (Preuzeta sa

https://media.golfdigest.com/photos/58b73534e4c08826c64d275c/master/w_768/off-season-workout-dead-bug.jpg)

Kod izvođenja ove vježbe osoba se nalazi leđima na podu, tako da su koljena flektirana pod 90° te zajedno s opruženim rukama drže loptu par centimetara iznad područja trbuha. Prije nego što se ova vježba izvede, potrebno je podvući zdjelicu ispod sebe ("pupak o pod") i tek tada krenuti s izvođenjem vježbe. Vježba se izvodi na način da vrši pritisak o švicarsku loptu npr. desnom rukom i lijevom nogom, dok za to vrijeme lijeva ruka i desna noga dotiču pod (nalaze se u ekstenziji) i vraćaju se u početnu poziciju. Vježbu se izvodi u 4 serije po 10-12 ponavljanja tako da i koncentrična i ekscentrična faza traju 2-3 sekunde.

2. Bočni izdržaj (slika 47.)



Slika 47. (Preuzeto sa http://plankpose.com/wp-content/uploads/Side_plank.jpg)

Vježba se izvodi na način da se osoba nalazi u potpunoj ravnini ležeći na bočnoj strani tijela, postavljajući lakat ispod ramena te držeći gornju ruku na kuku. Noge se nalaze jedna na drugoj. Snažnim potiskivanjem ruke i donje noge o podlogu, podižemo kukove od tla pritom održavajući taj isti položaj koristeći bočne mišiće trbušnog zida i mišiće abduktora. Vježba se izvodi u 3 serije po 30 sekundi.


3. Odoženja u ležanju s elastičnom trakom (slika 48.)



Slika 48. (Preuzeto sa <http://fitmw.com/wp-content/uploads/2015/11/side-lying-hip.jpg>)

U početnoj poziciji tijelo se nalazi u ravnini, tako da se jedna ruka koristi za ravnotežu dok se druga koristi kao oslonac na glavu čime se osigurava neutralni položaj kralježnice. Prilikom izvođenja pokreta bitno je da se tijelo cijelo vrijeme nalazi u ravnini, bez kompenzacije u području kukova tako da ih guramo prema natrag. Kao najlakši test, postavite se uz zid, priljubite leđa, stražnjicu i noge te pokušajte izvesti pokret. Kada usvojite pravilni položaj tijela, odmaknite se od zida i nastavite s izvođenjem vježbe. Vježba se izvodi na način da su stopala flektirana te se gornja noga podiže prema gore koristeći elastičnu traku kao otpor. Vježba se izvodi u 3 serije po 12-15 ponavljanja tako da koncentrična i ekscentrična faza traju 2-3 sekunde, te zadržite nogu u odoženju 3-5 sekundi.


4. ‘Fire hydrant’ (slika 49.)



Slika 49. (Preuzeto sa <https://redefiningstrength.com/wp-content/uploads/2015/03/fire-hydrant-e1425624904938.jpg>)

Vježbu izvodite na način da se postavite u poziciju ‘na sve četiri’. Koljena se nalaze ispod kukova, dok su laktovi postavljeni ispod ramena. Odnosno, koljena i dlanovi postavljeni su u širini kukova i ramena. Kada smo zauzeli taj položaj, radimo abdukciju nogom do ravnine s ramenima, pazeći pritom na položaj tijela prilikom izvođenja ove vježbe. Jedan od savjeta jest da se na donji (lumbalni) dio leđa postavi mali ručnik ili nekakav predmet koji će vam davati povratnu informaciju o izvođenju vježbe. Izvodite pokret do trenutka kada mislite da će ručnik pasti na pod, pazeći pritom da se ne naginjete u stranu. Vježba se izvodi u 3 serije po 15-20 ponavljanja.

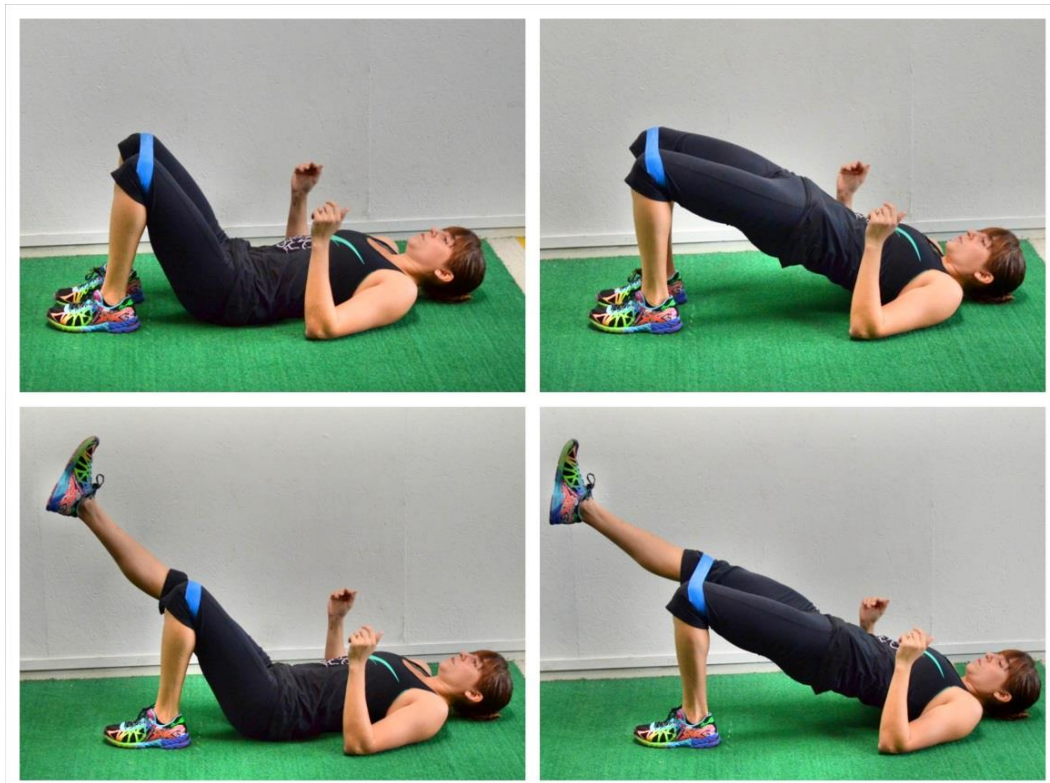
5. “Školjka” (slika 50.)



Slika 50. (Preuzeto sa <https://redefiningstrength.com/wp-content/uploads/2013/08/clams.png>)

Vježba se izvodi na način da se oslonite bočno o tlo, pritom postavljajući lakat točno ispod ramena te blago pogrči koljena. Ukoliko se vježba izvodi s elastičnom trakom, ona se postavlja iznad koljena. Cilj ove vježbe jest podignuti koljeno gornje noge što je više moguće u zrak, pazite pritom na položaj tijela, odnosno da se ne naginjemo u stranu. Vježba se može izvoditi i uz zid, tako da cijela leđa postavite na zid što će vam pomoći da gornji dio tijela ne “vodi” pokret odnosno da tijelo ne radi otklon u stranu. Vježba se izvodi u 3 serije po 15-20 ponavljanja.

6. Stražnji most (slika 51.)



Slika 51. (Preuzeto sa <https://redefiningstrength.com/wp-content/uploads/2013/08/glute-bridge-with-band.png>)

Vježba se izvodi na leđima rukama uz tijelo ili kao na slici, rukama pod 90°. Koljena su postavljena u ravnini s kukovima, dok su stopala blago okrenuta prema van. Prije podizanja zdjelice bitno je aktivirati mišiće trbuha tako da se zdjelica podvuče prema naprijed (“pupak o pod”). Nakon toga, podižemo zdjelicu tako da radimo snažni pritisak cijelim stopalom o pod. Vježbu možete izvoditi tako da radite pritisak s obje noge o pod (lakša varijanta) ili samo jednom nogom dok se druga nalazi u zraku odnosno u ravnini s cijelim tijelom. Prije svakog ponavljanja ponovite vježbu “pupak o pod” kako bi osjetili sve prednosti ove vježbe, te snažno stisnite stopalom o pod kako bi osjetili mišiće stražnje strane natkoljenice i stražnjice, te mišiće donjeg dijela leđa. Vježba se izvodi u 3 serije po 15-20 ponavljanja, te zadržite gornju poziciju 3-5 sekundi.

7. Potisak kukovima ('hip thrust') (slika 52.)



Slika 52. (Preuzeto sa https://www.mensfitness-magazine.fr/wp-content/uploads/2016/06/single_leg_hip_thrust_main.jpg)

Vježba se izvodi na sličan način kao i stražnji most. Oslanjamo se gornjim dijelom leđa o klupicu, točnije lopaticama dok se ruke nalaze u produžetku sa strane, držeći se za rubove klupice. Oslonac je samo na jednoj nozi dok su kukovi spušteni skoro do poda. Prilikom podizanja zdjelice, osoba vrši jaki pritisak stopalom o pod te dovodi ramena, zdjelicu i koljeno u istu ravninu. Glava prati pokret tijela odnosno gleda prema gore u završnoj poziciji održavajući tako neutralnu kralježnicu. Ukoliko osjećate bol u kukovima prilikom izvođenja ove vježbe s šipkom ili utegom, preporuča se postaviti strunjaču ili ručnik koji će ublažiti bol uzrokovanu vanjskim opterećenjem. Vježba se izvodi u 3 serije po 15-20 ponavljanja, te zadržite gornju poziciju 3-5 sekundi.

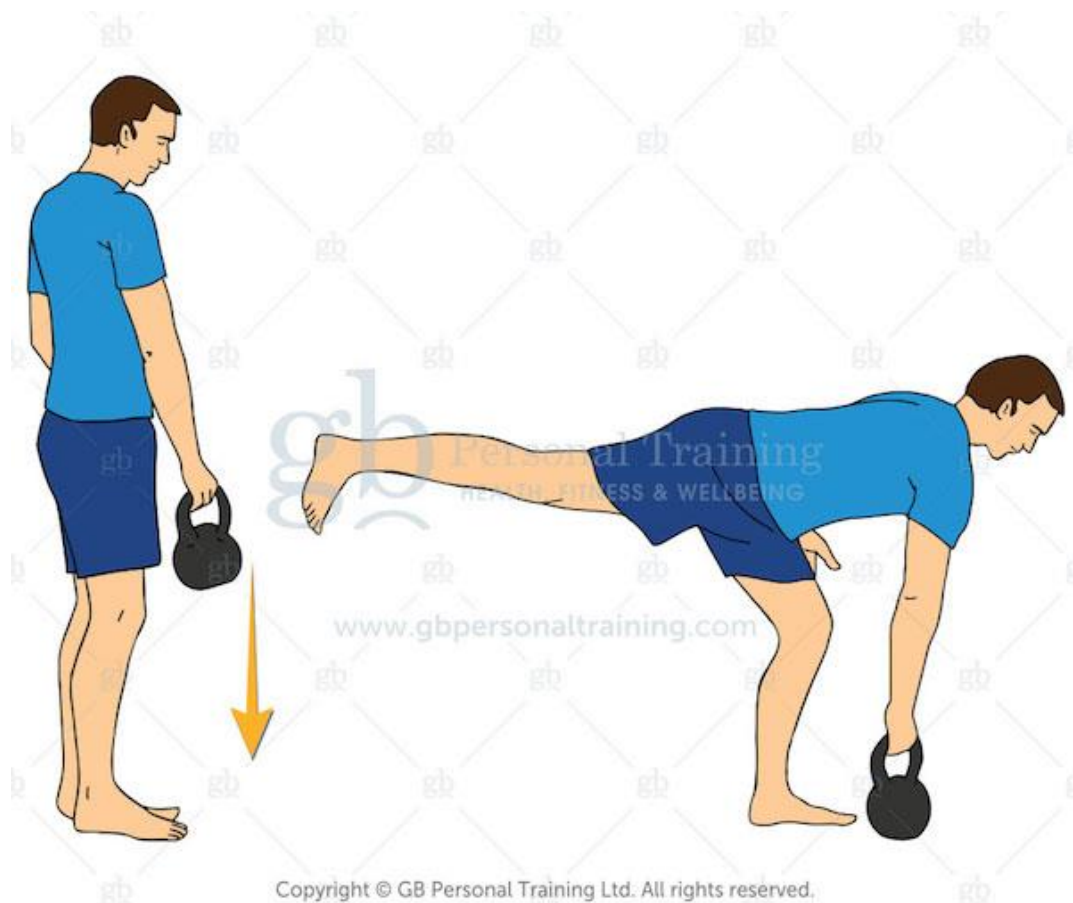
8. Jednonožno podizanje na povišenje (slika 53.)



Slika 53. (Preuzeto sa <https://redefiningstrength.com/wp-content/uploads/2015/04/step-up-e1428095439741.jpg>)

Vježba se izvodi na način da se nalazite ispred povišenja (u ovom primjeru sanduka, no može biti i obična step klupica). Tijelo je u uspravnom položaju dok se ruke nalaze opuštene uz tijelo. Snažnim pritiskom noge o povišenje te blagim naginjanjem prema naprijed, vršimo podizanje stajne noge te dovodimo stajnu nogu pod 90° uz podizanje suprotne ruke. Spuštanje se radi na isti način kao i podizanje. Postepeno treba povećavati veličinu povišenja ovisno o trenaznom statusu te dobi i prijašnjim ozljedama kuka, koljena i skočnog zgloba. Najbolje je započeti upotrebom step klupice, zatim step klupice s povišenjem na bočnim stranama i tek tada prijeći na primjerice švedske klupe. Ukoliko ste došli na neku visinu klupice koja vam je previsoka ili osjećate bol prilikom izvođenja vježbe, potrebno je napraviti onu verziju kod koje ne osjećate bol, te dodati opterećenje u obliku bučica ili girja. Vježbu treba izvoditi polaganim tempom tako da podizanje i spuštanje traju maksimalno 2-3 sekunde s zadržkom gornje pozicije od 3 sekunde. Vježba se izvodi u 3 serije po 12 ponavljanja.

9. Jednonožno mrtvo dizanje s ‘ruskim zvonom’ (ili tzv. girjom) (slika 54.)



Slika 54. (Preuzeto sa <https://kettlebellworkouts.com/wp-content/uploads/2018/01/kettlebell-single-leg-deadlift.jpg>)

Vježba se izvodi na način da se nalazite u uspravnom položaju držeći girju ispred tijela. Oslanjajući se na stopalo suprotne noge, podižete onu nogu na čijoj strani se nalazi girja stvarajući blagu fleksiju u stajnoj nozi. Noga se podiže prema natrag te se dovodi u ravninu sa zdjelicom, ramenom i glavom koja gleda u pod održavajući tako neutralnu kralježnicu. Girju spuštamo na pod u ravnini sa stajnom nogom. Vraćate se u početnu poziciju tako da aktivirate mišiće stražnjice i stražnje strane natkoljenice te napravite podvlačenje noge pod kukove. Kako bi izvježbali pokret, preporuča se krenuti vježbati ovaj pokret s vlastitim tijelom te postepeno dodavati vanjsko opterećenje. Vježba se izvodi u 3 serije po 12 ponavljanja, tako da i koncentrična i ekscentrična faza traju pod 2-3 sekunde.

10. Jednonožni bugarski čučanj (slika 55.)



Slika 55. (Preuzeto sa

http://cdn2.coachmag.co.uk/sites/coachmag/files/2016/05/bodyweight_workout_1-2_bulgarian_split_squat.jpg)

Vježba se izvodi na način da jednu nogu koristite kao stajnu, dok drugu nogu postavljate na povišenje. Oslanjajući se na stajnu nogu, osoba izvodi ekscentričnu fazu tako da gura kukove i koljeno prema podu održavajući pritom tijelo ravnim i ravnotežu na cijelom stopalu stajne noge. Noga koja se nalazi na povišenju je opuštena, blago flektirana te služi kao pomoć u ravnoteži i kod koncentrične faze. Kod koncentrične faze osoba snažnim pritiskom stopala o pod te snažnom aktivacijom mišića prednje i stražnje strane natkoljenice podiže kukove prema gore i tako dolazi u početnu poziciju. Preporuča se krenuti od vježbe s vlastitim tijelom te postepeno dodavati vanjsko opterećenje. Vježba se izvodi u 3 serije po 12 ponavljanja.

11. Iskorak (slika 56.)



Slika 56. (Preuzeto sa

[https://www.healthline.com/hlcmsresource/images/topic_centers/Fitness-Exercise/642x361-Strengthen and Stretch-Hip Flexor Exercises-Lunges.jpg](https://www.healthline.com/hlcmsresource/images/topic_centers/Fitness-Exercise/642x361-Strengthen%20and%20Stretch-Hip%20Flexor%20Exercises-Lunges.jpg))

U početnoj poziciji osoba se nalazi u uspravnom,stojećem stavu. Prije nego se krene u pokret,bitno je naglasiti da se izvrši podizanje koljena u ravninu pod 90° s kukovima,radi dodatne aktivacije mišića stražnjice. Nakon toga,radi se iskorak prema naprijed te se oslanja na stopalo prednje noge i prste stražnje noge. Tijelo je uspravno i ruke se nalaze na bokovima dok je pogled usmjeren prema naprijed. Snažnom aktivacijom i prednje i stražnje noge,osoba podiže stražnju nogu te dolazi ponovno u uspravnu,odnosno početnu poziciju tijela. Vježba se izvodi u 3 serije po 12-15 ponavljanja. Ovoj vježbi se može pridodati i vanjsko opterećenje u obliku bučica,girja ili šipke koju tada postavljamo na gornji dio leđa,kao kod stražnjeg čučnja.


12. Visoko podizanje koljena uza zid koristeći elastičnu traku (slika 57.)



Slika 57. (Preuzeta sa https://i.ytimg.com/vi/hS_7mkq0pdw/maxresdefault.jpg)

Prilikom izvođenja ove vježbe osoba se nalazi opruženim rukama oslonjena uza zid, te u blagom pretklonu, odnosno u poziciji ‘guranja zida’. Elastična traka se nalazi omotana oko oba stopala, koja se nalaze u ravnini s kukovima. Vježbu se izvodi na način da se jedna noga odvoji od poda, te da se koljeno te noge podigne što je više moguće do razine kukova. Nakon toga, vrši se lagano spuštanje noge u početnu poziciju. Bitno je obratiti pozornost da nema otklona tijela u jednu ili drugu stranu, da su noge opružene i da se vrši pritisak rukama o zid. Vježbu je najbolje izvoditi u 3 serije po 10-12 ponavljanja tako da koncentrična faza i ekscentrična faza traju 1 sekundu, a da se pozicija u kojoj je koljeno u najvišoj poziciji zadrži 3 sekunde. Može se izvoditi i na način da se naprave 3 brze promjene nogu (kao da trčimo u mjestu), zadrži pozicija i zatim opet ponoviti pokret.

13. ‘‘Mountain climbers’’ s klizačima (slika 58.)



Slika 58. (Preuzeto sa

https://www.healthline.com/hlcmsresource/images/topic_centers/Fitness-Exercise/642x361-Strengthen_and_Stretch-Hip_Flexor_Exercises-Floor_Slide_Mountain_Climbers.jpg)

Vježbu možete izvoditi bez ili sa pomagala (klizači kao na slici, ili kuhinjska krpa). Početna pozicija ove vježbe jednaka je početnoj poziciji skleka. Ruke se nalaze ispod ramena, tijelo je opruženo te se noge nalaze u ravnini s kukovima. Izvodi se na način tako da se koljeno jedne noge privlači prema prsima, te se tada vraća natrag. Tijelo prilikom izvođenja ove vježbe mora ostati u neutralnoj poziciji tako da nema otklona u stranu i podizanja ili spuštanja kukova. Vježba se izvodi u 3 serije po 15 ponavljanja tako da faza privlačenja koljena i povratak u početnu poziciju traje 3-5 sekundi. Ukoliko ovu vježbu izvodite bez pomagala držite prste noge koja približava koljeno prema prsima od poda. Kako napredujete u ovoj vježbi, možete ubaciti i brže izvođenje vježbe na način da faza privlačenja i povratka u početnu poziciju traje 1 sekundu, no nemojte zaboraviti na formu izvođenja vježbe.

14. Zamah s girjom (slika 59.)



YURIELKAIM

Slika 59. (Preuzeto sa <https://yurielkaim.com/wp-content/uploads/2015/03/kb-swing-comob-768x512.jpg>)

Ova vježba smatra se jednom od najkorisnijih vježbi, u kojoj su uključeni gotovo svi mišići tijela no isto tako predstavlja jednu od vježbi koju velika većina vježbača izvodi s lošom formom. Izvodi se na način da se osoba postavi 1 korak od girje, izvede ‘hip hinge’ (guranje kukova prema natrag), blago pogrči koljena, otvori blago stopala prema van te se uhvati za ručku girje objema rukama. Nakon toga vrši se snažna aktivacija mišića ruku i leđa (kao da želimo ‘sломiti’ ručku) te se girja polaže na stražnju stranu tako da ručka gleda prema nama odnosno našim stopalima. Radi se udah te podizanje girje skroz do stražnjice. Snažnim ispućavanjem kukova prema naprijed, opružanjem nogu, izdahom i aktivacijom gluteusa girja se podiže do malo ispod razine ramena, te se kontrolirano vraća natrag između nogu držeći pritom tenziju u leđima i rukama, do stražnjice i potom na pod. Vježba se može izvoditi s povišenja ukoliko nije dovoljno razvijena mobilnost u području kuka. Kod početnika preporučio bih izvođenje ove vježbe prvo s elastičnom trakom vezanom uz švedske ljestve u 3 serije po 12 ponavljanja kod kojih koncentrična faza traje 1 sekundu, a ekscentrična 3 sekunde. Kada je forma izvedbe zamaha s girjom na visokom nivou, vježbu izvodite u 3 serije zamaha s 12-15 ponavljanja u eksplozivnom tempu gdje svaka faza (koncentrična i ekscentrična) traje 1 sekundu.

11. ZAKLJUČAK

Sindrom "škljocavog" kuka predstavlja samo jedan od sindroma nastalih u zglobu kuka. Kao najčešći uzrok treba se uzeti u obzir način i stil života pojedine osobe, njezine prehrambene navike, je li se osoba ikad bavila nekakvim oblikom tjelesne aktivnosti i još mnogo informacija. Jedan od najčešćih sindroma jest upravo onaj lateralni koji je usko povezan s napetosti tetive ITB-a, dok se prema raznim istraživanjima utvrdilo da su najčešće žene te koje su prijavile slučaj "škljocanja". Što se tiče područja sporta i tjelesne aktivnosti te znanstvenih istraživanja na tu temu, može se reći da postoji nedovoljan i nekvalitetan broj studija koje nisu prikazale nikakav specifični protokol putem kojih je takav sindrom saniran. Sve studije su bile dugoročne, dužine do otprilike 6 mjeseci (osim onih koje su u obzir uzele kirurški zahvat). Isto tako, postoji još načina poput dubinske masaže ili žarišnih točaka (eng. "trigger point") te utjecaja vježbi mobilnosti koji nisu istraženi, a zasigurno bi njihova primjena bila od velikog značaja. Vježbe istezanja, mobilnosti i snage te valjanje s valjkom prikazane u prošlim poglavljima predstavljaju alat u prevenciji sindroma, no i u jačanju mišića zdjelice. Ono što je besmisleno jest da se kod takvog sindroma, primjerice profesionalnom sportašu savjetuje da odmara i da ne izvodi kretnje koje mu izazivaju "škljocanje". Kada bi uzeli u obzir trkača pred kojim se nalazi najbitniji maraton u godini, nogometaša koji je postigao savršenu formu pred Svjetsko Prvenstvo ili biciklista koji se natječe na Tour de Franceu, takav bi savjet bez imalo sumnje, odbacili. Bitno je napomenuti da je svaki čovjek fiziološki, anatomski, psihički i fizički različit od drugog. Prema tome, može se zaključiti da neće na svakoga ove vježbe djelovati na isti način odnosno neki će možda osjećati olakšanje jednom vježbom, dok drugi upotrebom sasvim druge vježbe. Bitno je pronaći one vježbe u kojima se osoba osjeća ugodno i bezbolno. Kada govorimo o vježbama snage, smatram da će protokol naveden u prijašnjem poglavljju znatno doprinjeti funkciji zgloba kuka i da će osobe kroz svakodnevnu primjenu i svakodnevne radnje uvidjeti sve lakše izvođenje određenih pokreta. Iako se ozljede kuka nalaze na trećem mjestu kod sportaša (prvo je koljeno, a drugo skočni zglob), smatram da bi se trebala pridodati veća važnost njegovoj ulozi zbog njegove česte i rijetko "nesvjesne" aktivacije kako u svakodnevnom životu, tako i u životu rekreativaca i profesionalnih sportaša.

12. LITERATURA

1. Adkins, S.B.I., Figler, R.A. (2000). Hip pain in athletes. *American Family Physician Journal*, 61:2109.
2. Altenberg, A.R. (1997). Acetabular labrum tears: A cause of hip pain and degenerative arthritis. *Southern Medical Journal*, 70:174–5.
3. Alter, M. J. (1996). *Science of Flexibility*. Champaign, IL: Human Kinetics.
4. Anderson, S.A., Keene, J.S. (2008). Results of arthroscopic iliopsoas tendon release in competitive and recreational athletes. *American Journal of Sports Medicine*, 36(12):2363-2371.
5. Bellabarba, C., Sheinkop, M.B., Kuo, K.N. (1998). Idiopathic hip instability. An unrecognized cause of coxa saltans in the adult. *Clinical Orthopaedics And Related Research*, 10(0009–921; 0009–921; 355):261–271
6. Binnie, J.F. (1913). V. Snapping Hip (Hanche a Ressort; Schnellende Huft). *Annals of Surgery*, 58: 59-66.
7. Boyd, K.T., Peirce, N.S., Batt, M.E. (1997). Common hip injuries in sport. *Sports Medicine*, 24:273.
8. Bowman, K.F. Jr, Fox, J., Sekiya, J.K. (2010). A clinically relevant review of hip biomechanics. *Arthroscopy* 26(8):1118–1129.
9. Byrd, J.W. (2005). Evaluation and management of the snapping iliopsoas tendon. *Techniques in Orthopaedics*, 20:45-51.
10. Byrd, J.W. (2005). Snapping hip. *Operative Techniques in Sports Medicine*, 13:46-54.
11. Byrd, J.W.T, Jones, K. (2004). Diagnostic accuracy of clinical assessment, magnetic resonance imaging, magnetic resonance arthrography, and intra-articular injection in hip arthroscopy patients. *American Journal of Sports Medicine*, 32(7):1668–74.
12. Crawford, A.J., Hamblen, L.D. (2001). *Outline of orthopaedics*, Churchill Livingstone, 13th edition
13. Crnjaković, M. (2015). Prevencija ozljede i biomehanika kuka. /on line/. S mreže preuzeto 09. ožujka 2018. <http://run.hr/prevencija-ozljede-i-biomehanika-kuka/>
14. Dameron, T.B.(1959). Bucket handle tear of acetabular labrum accompanying posterior dislocation of the hip. *Journal of Bone and Joint Surgery*, 41A:131–4.
15. Deslandes, M., Guillin, R., Cardinal, E., Hobden, R., Bureau, N.J. (2008). The snapping iliopsoas tendon: new mechanisms using dynamic sonography. *AJR American Journal of Roentgenology*, 190(3):576-581.

16. Dobbs, M.B., Gordon, J.E., Luhmann, S.J., Szymanski, D.A., Schoenecker, P.L. (2002). Surgical correction of the snapping iliopsoas tendon in adolescents. *Journal of Bone and Joint Surgery*, 84(3):420-424.
17. Dutton, M. (2008). *Orthopaedic: Examination, evaluation, and intervention*. 2nd ed. New York: The McGraw-Hill Companies, Inc.
18. Fioruzzi, A., Randelli, F. (2017) Diagnosis and Management of Snapping Hip Syndrome: A Comprehensive Review of Literature. *Rheumatology*, 7: 228. doi:10.4172/2161-1149.1000228
19. Flanum, M.E., Keene, J.S., Blankenbaker, D.G., Desmet, A.A. (2007). Arthroscopic treatment of the painful “internal” snapping hip: results of a new endoscopic technique and imaging protocol. *American Journal of Sports Medicine*, 35(5):770-779.
20. Flynn, T., Cleland, J., Whitman, J. (2008). *User's guide to the musculoskeletal examination: Fundamentals for the evidence-based clinician*. Buckner, Kentucky: Evidence in Motion
21. Gabbea, J. B., Bennellb, L.K., Wajswelnerc, H., Fincha, F.C. (2004). Reliability of common lower extremity musculoskeletal screening tests; *Physical Therapy in Sport*, Volume 5, Issue 2, Pages 90-97
22. Grgić, J. (2016). 5 stvari o foam rollingu koje želite znati. /on line/. S mreže preuzeto 15. ožujka 2018. <https://fitnes-uciliste.hr/5-stvari-o-foam-rolingu-koje-zelite-znati/>
23. Harvey, D. (1998). Assessment of the flexibility of elite athletes using the modified Thomas test. *British Journal of Sports Medicine*, 32:68-70.
24. Healey, K.C., Hatfield, D.L., Blanpied, P., Dorfman, L.R., Riebe, D. (2013). The Effects of Myofascial Release with Foam Rolling on Performance. *Journal of Strength & Conditioning Research*, 27(3):812-21.
25. Heinert, B.L., Kernozek, T.W., Greany, J.F., Fater, D.C. (2008). Hip abductor weakness and lower extremity kinematics during running. *Journal of Sport Rehabilitation*, 17(3):243–256.
26. Hoskins, J.S., Burd, T.A., Allen, W.C. (2004). Surgical correction of internal coxa saltans: a 20-year consecutive study. *American Journal of Sports Medicine*. 32(4):998-1001.
27. Howse, A. (1972). Orthopaedists and ballet. *Clinical Orthopaedics and Related Research*, 89:52-63.
28. Hunt, D., Clohisy, J., Prather, H. (2007). Acetabular tears of the hip in women. *Physical Medicine and Rehabilitation Clinics of North America*, 18(3):497–520.

29. Ilizaliturri, V.M., Camacho-Galindo, J. (2010). Endoscopic Treatment of Snapping Hips, Iliotibial Band, and Iliopsoas Tendon. *Sports Medicine and Arthroscopy Review*, 18: 120-127.
30. Ivković, A., Smoljanović, T., Bojanić, I., Pećina, M. (2005). Sindromi prenaprezanja u području kuka. *Hrvatski športskomedicinski vjesnik.*, br.89-97
31. Jacobsen, J.S., Kersting, U.G., Rathleff, M.S., Simonsen, O., Søballe, K., Ulrich, M. (2013). The gait pattern is not impaired in subjects with external snapping hip: a comparative cross-sectional study. *BMC Musculoskeletal Disorders*, 19;14:212. doi: 10.1186/1471-2474-14-212
32. Jacobsen, J.S., Thorborg, K., Søballe, K., Ulrich-Vinther, M. (2012). Eccentric hip abductor weakness in patients with symptomatic external snapping hip. *Scandinavian Journal of Medicine & Science in Sports*, 22(6):e140–e146.
33. Johnson, E. (1969). *Buttock, Hip Joint and Thigh*. In: Hollinshead WH, editors. *Anatomy for Surgeons: The Back and Limbs*. Pennsylvania, Lippincott Williams & Wilkins, United States; p. 695.
34. Jones, F.W. (1920). The anatomy of snapping hip. *Journal of Bone and Joint Surgery*, 2:1-3
35. Kallerud, H., Gleeson, I.N. (2013). Effects of stretching on performances involving stretchshortening cycles. *Sports Medicine*, 43(8):733-750
36. Sullivan, K.M, Silvey D.B., Button, D.C., Behm, D.G. (2013). Roller massage application to the hamstrings increases sit-and-reach range of motion within five to ten seconds without performance impairments. *International Journal of Sports Physical Therapy*, 8(3): 228–236.
37. Kelly, B.T., Weiland, D.E., Schenker, M.L., Philippon, M.J. (2005). Arthroscopic labral repair in the hip: surgical technique and review of the literature. *Arthroscopy*, 21:1496–504.
38. Keskula, R. D., Lott, J., Duncan, B.J. (1999). Snapping Iliopsoas Tendon in a Recreational Athlete: A Case Report. *Journal of Athletic Training*, 34(4):382-385
39. Knott, M., Voss, D.E. (1968). *Proprioceptive neuromuscular facilitation: patterns and techniques*. New York: Harper & Row.
40. Konin, G.J., Brader, H. (2006). *Lumbar Spine Special tests for orthopedic examination*. Third edition. USA. Slack Incorporated. p170

41. Kunac, N., Tršek, D., Medančić, N., Starčević, D., Hašpl, M. (2012). Endoscopic treatment of the external snapping hip syndrome: surgical technique and report of two cases. *Acta clinica Croatica*, 51:661-666
42. Larsen, E., Johansen, J. (1986). Snapping hip. *Acta Orthopaedica Scandinavia*, 57: 168-170.
43. Lewis, C.L. (2010). Extra-articular Snapping Hip: A Literature Review. *Sports Health*, 2: 186-190.
44. MacDonald, G.Z., Penney, M.D., Mullaley, M.E., Cuconato, A.L, Drake, C.D., Behm, D.G., Button, D.C. (2013). An acute bout of self-myofascial release increases range of motion without a subsequent decrease in muscle activation or force. *Journal of Strength and Conditioning Research*, 27(3):812-21. doi: 10.1519/JSC.0b013e31825c2bc1.
45. Marrè-Brunenghi, G., Camoriano, R., Valle M., Boero, S. (2008). The psoas muscle as cause of low back pain in infantile cerebral palsy; *Journal of Orthopaedics and Traumatology*, 9(1):43–47.
46. Martin, R.L., Sekiya, J.K. (2008). The interrater reliability of 4 clinical tests used to assess individuals with musculoskeletal hip pain. *Journal of Sports Physical Therapy*, 38(2):71-7.
47. McKean, M. (2014). *Postural Screening using the Thomas Test – Part 1*. Pistol Australia. P11-13
48. Micheli, L.J. (1983). Overuse injuries in children's sports. *Orthopedic Clinics of North America*, 14:337-360.
49. Nunziata, A., Blumenfeld, I. (1951). Snapping hip; note on a variety. *Prensa Med Argent*, 38: 1997-2001.
50. Ober, F.R. (1936). The role of the iliotibial band and fascia lata as a factor in the causation of low-back disabilities and disabilities and sciatica. *Journal of Bone and Joint Surgery*, 18:105–110.
51. Pandy, M.G., Andriacchi, T.P. (2010). Muscle and joint function in human locomotion. *Annu Review Biomedical Engineering*, 12:401–433.
52. Pelsser, V., Cardinal, E., Hobden, R., Aubin, B., Lafortune, M. (2001). Extraarticular snapping hip: sonographic findings. *AJR American Journal of Roentgenology*, 176(1):67-73.
53. Schaberg, J.E., Harper, M.C., Allen, W.C. (1984). The snapping hip syndrome. *American Journal of Sports Medicine*, 12:361-365.5.

54. Schmerl, M., Pollard, H., Hoskins, W. (2005). Labral injuries of the hip: a review of diagnosis and management. *Journal of Manipulative Physiological Therapeutics*, 28(8):632.
55. Scopp, J.M., Moorman, C.T. (2001). The assessment of athletic hip injury. *Clinics in Sports Medicine*, 20:647-659.
56. Smoljanović, T., Prutki, M., Stražar, K., Ćurić, S., Mahnik, A., Bojanić, I. (2013). Artroskopija kuka. *Liječnički Vjesnik*, 135:246–256
57. Spina, A.A. (2007). External coxasaltans (snapping hip) treated with active release techniques (R): a case report. *Journal of Canadian Chiropractic Association*, 51(1):238–29.
58. Stipičić, M. (2016). / on line/. S mreže preuzeto 16. ožujka 2018. <https://fitnessuciliste.hr/mobilnost-fleksibilnost-ima-li-razlike/>
59. Suzuki, S., Awaya, G., Okada, Y., et al. (1986). Arthroscopic diagnosis of ruptured acetabular labrum. *Acta Orthopaedica Scandinavia*, 57:513-515
60. Šimić, L. (2009). Akutni efekti statičkog istežanja na visinu vertikalnog skoka: meta analiza. (Diplomski rad). Zagreb: Kineziološki fakultet sveučilišta u Zagrebu
61. Taylor, G.R., Clarke, N.M. (1995). Surgical release of the “snapping iliopsoas tendon. *Journal of Bone and Joint Surgery*, 77(6):881-883.
62. Teitz, C.C., Garrett, W.E., Miniaci, A., et al. (1997). Tendon problems in athletic individuals. *Journal of Bone and Joint Surgery*, 79:138-152.
63. Thorborg, K., Branci, S., Nielsen, M.P., Langelund, M.T., Hölmich, P. (2017). Copenhagen five-second squeeze: a valid indicator of sports-related hip and groin function. *British Journal of Sports Medicine*, 51:594-599.
64. Troelsen, A., Mechlenburg, I., Gelineck, J., Bolvig, L., Jacobsen, S., Søballe, K. (2009). What is the role of clinical tests and ultrasound in acetabular labral tear diagnostics? *Acta Orthopaedics*, 80(3):314-8.
65. Tucker, J. (2007). The Psoas and Iliacus: Functional Testing. *Dynamic Chiropractic*. September 24, Vol. 25, Issue 20.
66. Tyler, T.F., Nicholas, S.J., Mullaney, M.J., McHugh, M.P. (2006). The role of hip muscle function in the treatment of patellofemoral pain syndrome. *American Journal of Sports Medicine*, 34(4):630-6.

67. Zoltan, D.J., Clancy, W.G. Jr, Keene, J.S. (1986). A new operative approach to snapping hip and refractory trochanteric bursitis in athletes. *American Journal of Sports Medicine*, 14:201-204.
68. Wahl, C.J., Warren, R.F., Adler, R.S., Hannafin, J.A., Hansen, B. (2004). Internal coxa saltans (snapping hip) as a result of overtraining: a report of 3 cases in professional athletes with a review of causes and the role of ultrasound in early diagnosis and management. *American Journal of Sports Medicine*, 32(5):1302-9.
69. Willett, G.M., Keim, S.A., Shostrom, V.K., Lomneth, C.S. (2016). An Anatomic Investigation of the Ober Test". *American Journal of Sports Medicine*. 44 (3): 696–701. doi:10.1177/0363546515621762
70. William, C., Allen, W.C., Cope, R. (1995). Coxa saltans: the snapping hip revisited. *Journal of American Academy Orthopaedics Surgeons*, 3:303-308.
71. Winston, P., Awan, R., Cassidy, D. J., Bleakney, K. R. (2006) Clinical Examination and Ultrasound of Self-Reported Snapping Hip Syndrome in Elite Ballet Dancers. *American Journal of Sports Medicine* 35: 118-126. DOI: 10.1177/0363546506293703
72. Yen, Y.M., Lewis, C.L., Kim, Y.J. (2015). Understanding and Treating the Snapping Hip. *Sports Medicine and Arthroscopy Review*, 23: 194-199.
73. Yoon, T.R., Park, K.S., Diwanji, S.R., Seo, C.Y., Seon, J.K. (2009). Clinical results of multiple fibrous band release for the external snapping hip. *Journal of Orthopaedic Science*, 14(4):405–409.