

# OZLJEDE STERNOKLAVIKULARNOG ZGLOBA KOD SPORTAŠA

---

Šeremet, Josipa

Master's thesis / Diplomski rad

2020

Degree Grantor / Ustanova koja je dodijelila akademski / stručni stupanj: **University of Zagreb, Faculty of Kinesiology / Sveučilište u Zagrebu, Kineziološki fakultet**

Permanent link / Trajna poveznica: <https://um.nsk.hr/um:nbn:hr:117:539860>

Rights / Prava: [Attribution-NoDerivatives 4.0 International](#)/[Imenovanje-Bez prerada 4.0 međunarodna](#)

Download date / Datum preuzimanja: **2024-07-22**



Repository / Repozitorij:

[Repository of Faculty of Kinesiology, University of Zagreb - KIFoREP](#)



**SVEUČILIŠTE U ZAGREBU**

**KINEZIOLOŠKI FAKULTET**

(studij za stjecanje visoke stručne spreme

i stručnog naziva: magistar kineziologije)

**Josipa Šeremet**

**OZLJEDE STERNOKLAVIKULARNOG  
ZGLOBA KOD SPORTAŠA**

diplomski rad

**Mentor:**

**izv.prof.dr.sc. Marija Rakovac**

Zagreb, rujan 2020.

**SVEUČILIŠTE U ZAGREBU**

**KINEZIOLOŠKI FAKULTET**

(studij za stjecanje visoke stručne spreme

i stručnog naziva: magistar kineziologije)

**Josipa Šeremet**

**OZLJEDE STERNOKLAVIKULARNOG  
ZGLOBA KOD SPORTAŠA**

diplomski rad

**Mentor:**

**izv.prof.dr.sc. Marija Rakovac**

Zagreb, rujan 2020.

Ovim potpisima se potvrđuje da je ovo završena verzija diplomskog rada koja je obranjena pred Povjerenstvom, s unesenim korekcijama koje je povjerenstvo zahtijevalo na obrani te da je ova tiskana verzija istovjetna električnoj verziji predanoj u Knjižnici.

Mentor:

---

izv.prof.dr.sc. Marija Rakovac

Student:

---

Josipa Šeremet

## OZLJEDE STERNOKLAVIKULARNOG ZGLOBA KOD SPORTAŠA

### **Sažetak**

Ozljede sternoklavikularnog zgloba kod sportaša nisu toliko česte, ali bi trebale biti na vrijeme prepoznate, a ponekad ih je teško dijagnosticirati. Klasificiraju se na temelju stupnja i smjera pomaka zgloba. Smjer pomaka je važan zbog rizika od ozljede intratorakalnih struktura, što može dovesti i do smrtnih ishoda. U dijagnostici ozljeda koriste se ultrazvuk i radiografske metode. Kirurško liječenje se primjenjuje u slučajevima konstantne boli i kod značajne kompresije na intratorakalne strukture. Kod akutnih traumatskih dislokacija primjenjuje se i otvorena repozicija kada se radi o slučaju stražnje dislokacije. Kod manjih uganuća i subluksacija koriste se protuupalni lijekovi, imobilizacija i hlađenje. U većini slučajeva sportaši se mogu vratiti sportu bez funkcionalnih ograničenja, što bi značilo da su dugoročni rezultati povoljni. Uz prikaz karakteristika sternoklavikularnog zgloba, cilj ovog rada je pregled i sistematičan prikaz dostupnih objavljenih radova koji prikazuju slučajeve ozljeda sternoklavikularnog zgloba kod sportaša.

**Ključne riječi:** sternoklavikularni zglob, rameni obruč, klasifikacija ozljeda, sport, prikazi slučajeva

## STERNOCLAVICULAR JOINT INJURIES IN ATHLETES

### **Summary**

Sternoclavicular joint injuries in athletes are not so common, but should be recognized in a timely manner, and can sometimes be difficult to diagnose. They are classified according to the degree and direction of displacement of the joint. The direction of displacement is important because of the risk of injury to intrathoracic structures, which can lead even to fatal outcomes. Ultrasound and specific radiographic methods are used as diagnostic tools. Surgical treatment is performed in cases of constant pain and in cases of significant compression on intrathoracic structures. In cases of acute traumatic dislocation open reposition may be needed

in the case of posterior dislocation. Anti-inflammatory drugs, immobilization, and topical ice are used for minor sprains and subluxations. In most cases, athletes can return to the sport without functional limitations, meaning that long-term results are favorable. In addition to describing the characteristics of the sternoclavicular joint, the aim of this paper is to review and provide systematic overview of the available published papers presenting cases of sternoclavicular joint injuries in athletes.

**Key words:** sternoclavicular joint, shoulder girdle, injury classification, sport, case reports

## SADRŽAJ

1. UVOD.....	6
2. GRAĐA I FUNKCIJA STERNOKLAVIKULARNOG ZGLOBA .....	7
3. OZLJEDE STERNOKLAVIKULARNOG ZGLOBA KOD SPORTAŠA.....	11
3.1. Učestalost ozljeda sternoklavikularnog zgloba kod sportaša.....	11
3.2. Vrste ozljeda i mehanizam nastanka ozljeda sternoklavikularnog zgloba.....	11
3.3. Dijagnostički postupci u utvrđivanju ozljeda sternoklavikularnog zgloba.....	13
3.3.1. Klinički postupci.....	13
3.3.2 Radiološke pretrage .....	13
3.4. Terapijski postupci u tretmanu ozljeda sternoklavikularnog zgloba.....	14
4. CILJ RADA .....	14
5. METODE.....	15
6. PREGLED OBJAVLJENIH PRIKAZA SLUČAJA OZLJEDA STERNOKLAVIKULARNOG ZGLOBA KOD SPORTAŠA.....	16
7. ZAKLJUČAK.....	25
8. LITERATURA .....	26

## 1. UVOD

Kompleks ramenog obruča i ramenog zgloba i održavanje njegove normalne funkcije predstavlja velik zadatak i izazov u sportskoj medicini. U ovoj se anatomskej regiji nalaze četiri zgloba i mnoštvo ligamenata i mišića te neometano izvođenje pokreta zahtijeva znatnu sinergiju i koordinaciju. Veliku mobilnost zajednički omogućuju rameni (glenohumeralni) zglob i tri zgloba ramenog obruča: sternoklavikularni, akromioklavikularni i skapulotorakalni (uvjetno nazvan zglobom). Varijacije sile, snage, pokretljivosti, fleksibilnosti i stabilnosti unutar kompleksa ramena utjecat će na njegovu funkciju, potencijalno izazvati mikrotraumatske promjene, što će na kraju dovesti do značajnijih ozljeda i poremećene funkcije (Hudson, 2010).

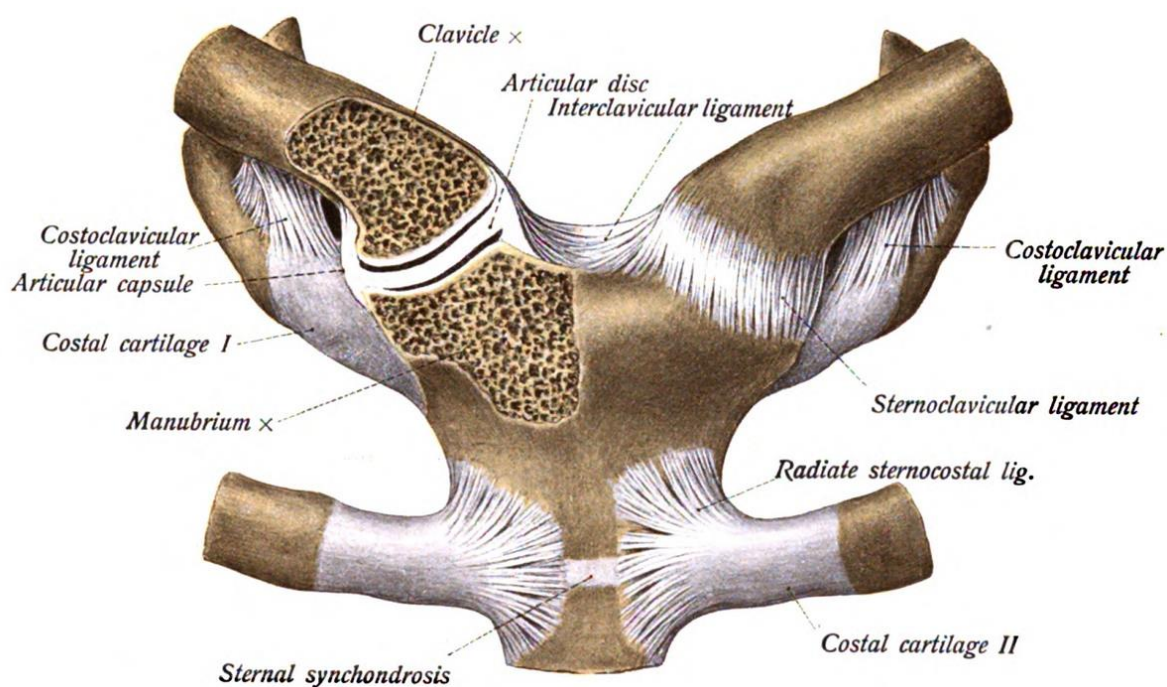
Sternoklavikularni zglob je važna veza gornjeg ekstremiteta s kosturom prsnog koša, odnosno jedini pravi sinovijalni zglob kostura gornjeg ekstremiteta i aksijalnog kostura. To je modificirani kuglasti zglob koji spaja medijalni kraj ključnih kosti s prsnom kosti. Učvršćuje ga nekoliko ligamenata, pri čemu se posebno može izdvojiti kostoklavikularni ligament, te je sternoklavikularni zglob po prirodi vrlo stabilan (Wilk, Reinold i Andrews, 2009).

Iako se sternoklavikularni zglob ozljeđuje rjeđe od ostalih zglobova ove regije (ozljede čine samo 3 % svih prijeloma ili dislokacija ramenog pojasa) (Ong, Sekiya i Rodosky, 2002), ozljede je potrebno na vrijeme prepoznati i tretirati. U sportu su ozljede sternoklavikularnog zgloba posljedica djelovanja velike sile na ključnu kost, odnosno rameni obruč, npr. prilikom pada ili udarca u sportovima poput hokeja na ledu, ragbija i nogometa (Rodosky i Jari, 2001).



## 2. GRAĐA I FUNKCIJA STERNOKLAVIKULARNOG ZGLOBA

Sternoklavikularni zglob izgrađuju prsna kost i ključne kosti (Slika 1). Konkavno zglobno tijelo (*lat. incisura clavicularis sterni*) nalazi se na prsnoj kosti, na dršku (*manubrium sterni*), lateralno od jugularnog ureza. Konveksno zglobno tijelo je medijalni kraj ključne kosti, s blago izbočenom zglobnom plohom (*facies articularis sternalis claviculae*), usmjerenom medijalno, dolje i naprijed. Tanka zglobna hrskavica pokriva zglobne plohe oba zglobna tijela (Krpmotić-Nemanić i Marušić, 2007). Između zglobnih ploha je smješten zglobni kolut (*discus articularis*), vezivno-hrskavični disk debljine 3-5 mm koji povećava sukladnost zglobnih tijela, odnosno umanjuje nepravilnosti zglobnih ploha (Keros i Pećina, 2006). Zglobni koluti mogu biti različitog oblika, a najčešći je puni disk koji zglobnu šupljinu dijeli u dva dijela, a rubom se veže na zglobnu ovojniju i sveže, s gornje strane u području zglobne plohe ključne kosti, a sa donje strane u području hrskavice prvog rebra (Krpmotić-Nemanić i Marušić, 2007). Vezivna opna zglobne čahure veže se uz rubove zglobnih ploha, a iznutra je obložena sinovijalnom opnom.

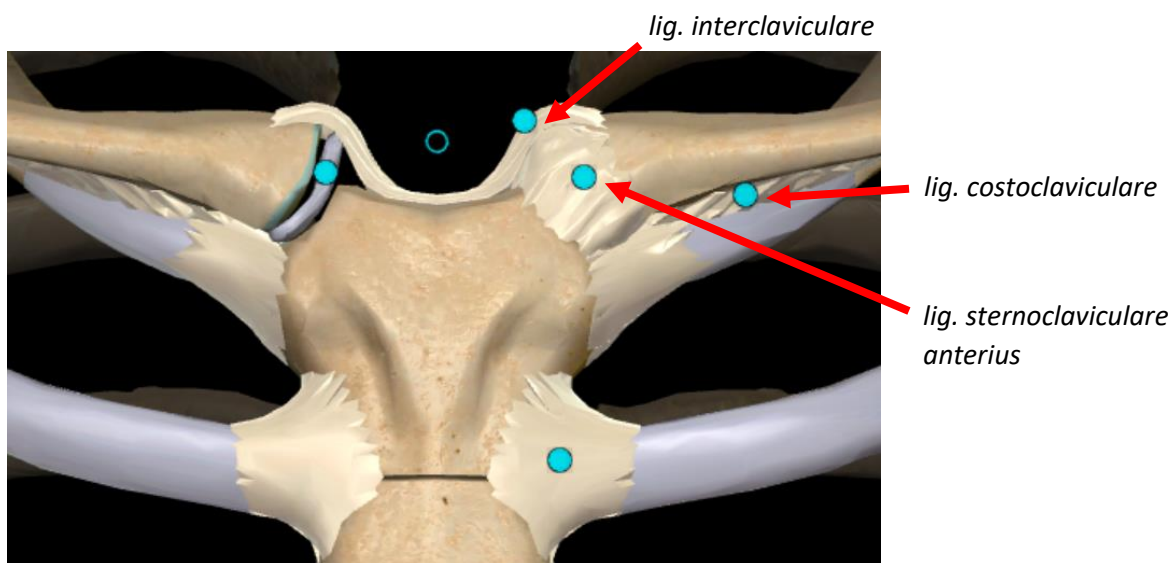


Slika 1. Sternoklavikularni zglob (*lat. articulatio sternoclavicularis*)

(Izvor: [https://commons.wikimedia.org/wiki/File:Sobo\\_1909\\_192.png](https://commons.wikimedia.org/wiki/File:Sobo_1909_192.png), 21.8.2020.)

Zglobni disk dijeli sinovijalni prostor u dva dijela, a ako je nepotpun moguća je komunikacija između ta dva dijela (Krpmotić-Nemanić i Marušić, 2007).

Kada je riječ o zglobnim svezama, razlikujemo ligamente: *lat. sternoclaviculare anterius, sternoclaviculare posterius, interclaviculare i costoclaviculare* (Slika 2).

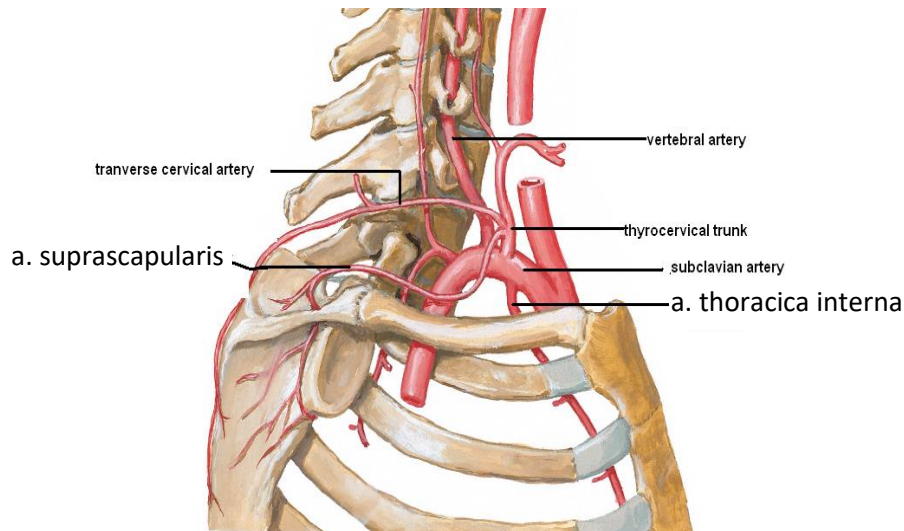


Slika 2. Sternoklavikularni zglob sa svezama

(Izvor: <http://anatomylearning.com/webgl2020/browser.php>, 21.8.2020.)

Između prednjeg ruba ureza, *lat. incisura clavicularis* i prednjeg dijela medijalnog kraja ključne kosti nalazi se prednji sternoklavikularni ligament, dok se stražnji sternoklavikularni ligament nalazi na stražnjoj strani zgloba te se veže slično prednjoj svezi. Između medijalnih krajeva ključnih kosti nalazi se interklavikularni ligament kao neparni vezivni snop koji pojačava gornje strane sternoklavikularnog zgloba. Kostoklavikularni ligament je čvrsta i kratka sveza koja pojačava donju stranu zgloba, a proteže se između lateralnog dijela prve rebrene hrskavice i ključne kosti, na kojoj se hvata u području udubine (*impressio ligamenti costoclavicularis*) (Krpmotić-Nemanić i Marušić, 2007).

Krvne žile zgloba su grane supraskapularne i unutarnje torakalne arterije (Slika 3), a zglob je inerviran granama medijalnog supraskapularnog živca i živaca potključnog mišića (Krpmotić-Nemanić i Marušić, 2007).



*Slika 3. Prikaz supraskapularne arterije i unutarnje torakalne arterije (lat. a. suprascapularis et thoracica interna)*

(Izvor: <https://dentistry.org/vascular-applied-anatomy-of-upper-limb-learning-objectives.html>, 21.8.2020)

### **Pokreti u zglobu:**

S obzirom da je sternoklavikularni zglob kuglasti zglob, u njemu su mogući svi pokreti, ali je njihov opseg ograničen. Sternoklavikularni zglob ima važnu ulogu kod svih pokreta ramenog obruča i ruke, upotpunjujući pokrete u ramenom zglobu. Pokrete je moguće izvoditi oko sagitalne, okomite i poprečne osi koje prolaze kroz medijalni kraj ključne kosti (Krpmotić-Nemanić i Marušić, 2007; Keros i Pećina, 2006).

Elevacija i depresija, odnosno podizanje i spuštanje ramena odvijaju se oko sagitalne osi. Prekomjerno podizanje ograničuje *lig. costoclaviculare*, a *lig. interclaviculare* ograničuje prekomjerno spuštanje. U navedenim pokretima sudjeluje ključna kost, a nepomičan ostaje zglobni kolot (Krpmotić-Nemanić i Marušić, 2007).

Rame i ključna kost se pomiču prema naprijed (protrakcija) i natrag (retrakcija) oko okomite ili vertikalne osi. Stražnji dio sveze *lig. sternoclaviculare* ograničava pokret prema naprijed,

dok prednji dio sternoklavikularne sveze ograničava pokret prema natrag. Ključna kost i zglobni kolut se u pokretima oko okomite osi pomiču u odnosu prema prsnoj kosti (Krmpotić-Nemanić i Marušić, 2007). Rotacijski pokreti se izvode oko uzdužne osi kroz ključnu kost (Krmpotić-Nemanić i Marušić, 2007). Kada se kombiniraju svi opisani pokreti u navedenom zglobu nastaje pokret kruženja, odnosno cirkumdukcija (Keros i Pećina, 2006; Terry i Chopp, 2000).

### 3. OZLJEDE STERNOKLAVIKULARNOG ZGLOBA KOD SPORTAŠA

#### 3.1. Učestalost ozljeda sternoklavikularnog zgloba kod sportaša

Općenito, ozljede sternoklavikularnog zgloba nisu uobičajene, te prema podacima iz literature čine samo 3 % svih prijeloma ili dislokacija ramenog pojasa (Ong, Sekiya i Rodosky, 2002). Rijetka pojava iščašenja sternoklavikularnog zgloba govori o njegovoj stabilnosti i čvrstoći (Krmpotić-Nemanić i Marušić, 2007). Ozljede sternoklavikularnog zgloba koje se događaju u sportu najčešće se opisuju u nogometu, ragbiju, košarci, skateboardingu, hrvanju, hokeju na ledu, judu te skijaškom trčanju, gdje ozljede sternoklavikularnog zgloba čine 0,5 % svih ozljeda ramena (Hellwinkel, McCarty i Khodae, 2019; Rodosky i Jari, 2001). Kao što je spomenuto u uvodu, nastaju kao posljedica velike sile koja djeluje na ključnu kost i rameni obruč, npr. prilikom pada ili udarca u rame (Rodosky i Jari, 2001). Nakon ozljede se javlja neposredna bol i oticanje u području sternoklavikularnog zgloba. Pacijenti često za vrijeme udarca čuju zvuk “pucanja”, te je ponekad nakon ozljede teško izolirati mjesto boli zbog ograničenog raspona pokreta (Hellwinkel, McCarty i Khodae, 2019).

#### 3.2. Vrste ozljeda i mehanizam nastanka ozljeda sternoklavikularnog zgloba

Prema mehanizmu nastanka ozljede, ozljede sternoklavikularnog zgloba mogu se razvrstati u dvije kategorije: traumatske i atraumatske ozljede.

Kod **traumatskih ozljeda** sternoklavikularnog zgloba, težina ozljede se kreće od subluksacije lakšeg stupnja do potpune dislokacije do koje ne dolazi često zbog toga što je potrebna značajna veličina sile i specifičan vektor djelovanja sile za pomicanje zgloba (Robinson, Jenkins, Markham i Beggs, 2008).

Klasifikacija *akutnih uganuća* sternoklavikularnog zgloba opisuje tip I ozljedu kao slučaj u kojem dolazi do djelomičnog oštećenja ligamenata pri čemu klavikula ostaje u anatomskom položaju. Kod ozljede tipa II, dolazi do subluksacije zgloba i djelomičnog puknuća ligamenata, dok je kod ozljeda tipa III karakteristična ozljeda uzrokovana većom silom koja uzrokuje potpuno puknuće nosivih ligamentnih struktura (Ong, Sekiya i Rodosky, 2002).

Kod traumatskih *dislokacija* sternoklavikularnog zgloba, razlikujemo prednje i stražnje dislokacije. Prednje su dislokacije češće, dok su stražnje ozbiljnije zbog mogućeg pritiska i oštećenja okolnih živaca i žila (Robinson, Jenkins, Markham i Beggs, 2008).

Kao što je spomenuto, većina traumatskih dislokacija sternoklavikularnog zgloba su prednjeg smjera, te nastaju kao posljedica sile usmjerene na anterolateralni dio ramena (Ong, Sekiya i Rodosky, 2002). Kod prednje dislokacije neki od simptoma su bol nad sternoklavikularnim zglobovom te osjetljivost pri palpaciji (Hellwinkel, McCarty i Khodae, 2019).

Stražnje dislokacije mogu biti popraćene oštećenjima intratorakalnih struktura, koja se mogu manifestirati dispnejom, promuklošću, disfagijom, stridorom, parestezijom, slabošću i venskom kongestijom (Hellwinkel, McCarty i Khodae, 2019; Perron, 2003). Kod dislokacije sternoklavikularnog zgloba u sportaša mogu se javiti pneumotoraks, bronhospazam, ozljeda stijenke prsnog koša, fraktura klavikularne kosti, septični sternoklavikularni zglob i ozljede prve rebrene sinhondroze (Hellwinkel, McCarty i Khodae, 2019). Ako postoji sumnja na bilo koju od ovih ozljeda, pacijent treba odmah potražiti liječničku pomoć.

Ako se tijekom sportskog događaja dogodi izvanredan slučaj atraumatske dislokacije ili subluksacije, u obzir treba uzeti i uzroke kao što su prirođeni laksitet ili kronična nestabilnost zglobova (Hellwinkel, McCarty i Khodae, 2019). Iako su dislokacije sternoklavikularnog zgloba gotovo uvijek jednostrane, u literaturi su zabilježena dva slučaja obostranih traumatskih iščašenja, jedan pri ozljedi na skijanju, a drugi zbog sudara motornog vozila (Hellwinkel, McCarty i Khodae, 2019).

Chaudhry (2015) navodi da se sve češće dijagnosticiraju stražnje ozljede sternoklavikularnog zgloba kod djece i mladih. U većini slučajeva ozljede su posljedica neizravnog mehanizma, obično bočne kompresije, pri kojima je pri sportskoj aktivnosti sila na rame usmjerena straga prema naprijed, dok su ozljede koje su posljedica direktnog mehanizma uzrokovane izravnim djelovanjem sile na medijalni dio ključne kosti, što je češće u prometnim nezgodama kod prevrtanja vozila (Chaudhry, 2015). U nekim slučajevima može postojati i atraumatska nestabilnost (Chaudhry, 2015).

**Atraumatske ozljede** mogu nastati kao posljedica djelovanja različitih bolesti na sternoklavikularni zglob, što uključuje reumatoidni artritis, degenerativni artritis, infekcije i spontane subluksacije (Higginbotham i Kuhn, 2005). Primjerice, kod dizača utega, zbog velikih aksijalnih opterećenja koja se prenose kroz sternoklavikularni zglob koji je male površine, može doći do rane pojave osteolize ili osteoartritisa (Terry i Chopp, 2000).

### 3.3. Dijagnostički postupci u utvrđivanju ozljeda sternoklavikularnog zgloba

#### 3.3.1. Klinički postupci

Simptomi i znakovi povezani s ozljedom sternoklavikularnog zgloba koje je moguće utvrditi pri pregledu ozlijeđene osobe su otekline, pojava boli te opipljiv deformitet na mjestu ozljede (Alent, Narducci, Moran i Coris, 2018). Bol se može pojaviti u prsima, kao i u istostranom gornjem ekstremitetu, može doći do ograničene pokretljivosti istostranog gornjeg ekstremiteta i njegovog oticanja (Alent, Narducci, Moran i Coris, 2018). Što se tiče stražnje dislokacije, u tom slučaju mogu biti prisutni već spomenuti kompresijski simptomi poput dispneje, disfagije, pneumotoraksa ili vaskularni problemi, koji mogu zahtijevati hitnu intervenciju (Alent, Narducci, Moran i Coris, 2018).

#### 3.3.2 Radiološke pretrage

Kako bi se utvrdila dijagnoza kod sumnje na akutnu ozljedu sternoklavikularnog zgloba, najčešće se započinje standardnim rendgenskim snimanjem, iako se ta vrsta snimanja smatra manje osjetljivom (Alent, Narducci, Moran i Coris, 2018). Naime, antero-posteriorni rendgenski snimak zbog preklapanja anatomskih struktura nije optimalan za prikaz stanja sternoklavikularnog zgloba, ali se koristi kako bi se isključili ostali uzroci žarišne boli, procijenila torakalna struktura i otkrila pridružena hitnih stanja poput pneumomedijastinuma, pneumotoraksa ili hemotoraksa (Alent, Narducci, Moran i Coris, 2018; Hellwinkel, McCarty i Khodae, 2019).

Rjeđe korištena specijalizirana radiografska projekcija (*serendipity*) koristi se pri postavljanju dijagnoza kod sumnjivih dislokacija sternoklavikularnog zgloba, te ponekad u postoperativnom snimanju (Hellwinkel, McCarty i Khodae, 2019). Način snimanja kod projekcije "serendipity" je pod cefaličnim kutem od 40° na nivou sternoklavikularnog zgloba (Deng i Murphy, 2020). Takvim pristupom mogu se odrediti superiorni ili inferiorni pomaci klavikule, ali ni ova metoda ne nudi idealan pregled zgloba pa se može dogoditi da se previde subluksacije (Hellwinkel, McCarty i Khodae, 2019). Najboljom metodom za procjenu položaja sternoklavikularnog zgloba i eventualne kompresije medijastinalnih struktura smatra se aksijalna kompjuterizirana tomografija (CT). Uporabom intravenskih kontrasta mogu se odrediti vaskularne ozljede ili smetnje. Uz sve navedeno CT može utvrditi prijelome medijalne trećine ključne kosti koji mogu sličiti dislokacijama sternoklavikularnog zgloba (Hellwinkel, McCarty i Khodae, 2019). Kod sumnje na kompresiju i oštećenje intratorakalnih struktura primjenjuju se arteriografija, ezofagografija i bronhoskopija (Hellwinkel, McCarty i Khodae,

2019). U ambulantnim i hitnim situacijama s nestabilnim pacijentom korisna je primjena dijagnostičkog ultrazvuka za brzo prepoznavanje dislokacije. Ultrazvuk se može koristiti za dijagnosticiranje dislokacije zgloba na sportskom terenu, što ga čini vrlo efikasnom metodom u sportskoj medicini. Bez obzira na to što se CT smatra zlatnim standardom, dijagnostički ultrazvuk ima mogućnost brže dijagnoze i može identificirati više ozljeda koje ne mogu biti prikazane RTG-om, te je relativno jeftin i dostupan i ne uključuje zračenje (Hellwinkel, McCarty i Khodae, 2019). Što se tiče magnetske rezonancije (MRI), može se koristiti u procjeni ozljeda mekog tkiva, ali joj je dijagnostička vrijednost ograničena kada je u pitanju otkrivanje pomaka sternoklavikularnog zgloba (Alent, Narducci, Moran i Coris, 2018).

### **3.4. Terapijski postupci u tretmanu ozljeda sternoklavikularnog zgloba**

Kod povreda I. i II. stupnja, odnosno manjih uganuća i subluksacija dovoljne su mjere poput oralne primjene lijekova protiv bolova, lokalne primjene leda i kratkog razdoblja imobilizacije. Uključivanje u sport ili druge rizične aktivnosti treba izbjegavati dok nema jasnih kliničkih dokaza oporavka (Robinson, Jenkins, Markham i Beggs, 2008). Stražnja dislokacija sternoklavikularnog zgloba koja potencijalno može izazvati opstrukciju dišnih puteva i respiratorne tegobe zahtijeva repoziciju te se često koristi metoda stražnje trakcije zgloba. Dvije učinkovite metode posteriorne trakcije su varijanta u kojoj pacijent sjedi i varijanta u kojoj pacijent leži na leđima (Erickson i Rich, 1995). Definitivno liječenje nakon redukcije obično se sastoji od imobilizacije ključne kosti u osmici u trajanju od 4 do 6 tjedana (Erickson i Rich, 1995). Kirurško liječenje se primjenjuje u slučajevima konstantne boli i kod značajne kompresije na intratorakalne strukture (Hellwinkel, McCarty i Khodae, 2019).

## **4. CILJ RADA**

Uz opis građe i funkcije sternoklavikularnog zgloba, učestalosti, vrste ozljeda i mehanizma nastanka ozljeda sternoklavikularnog zgloba, dijagnostičkih i terapijskih postupaka kod tretiranja ozljeda sternoklavikularnog zgloba, cilj rada je i sistematično opisati prikaze



slučajeva ozljeda sternoklavikularnog zgloba kod sportaša, objavljene u publikacijama indeksiranim u bibliografskim bazama Medline, Scopus i Web of Science Core Collection.

## **5. METODE**

U travnju 2020. učinjena je pretraga bibliografskih baza Medline, Scopus i Web of Science Core Collection pomoću ključnih riječi „sternoclavicular joint and athlete“. Pretragom baze Medline pronađen je 21 članak. Pretragom baze Scopus pronađena su 43 članka, dok je pretragom baze Web of Science Core Collection pronađeno 18 članaka. Daljnjim pretraživanjem naslova i sažetaka, te izdvajanjem članaka koji su se ponavljali u više baza

izdvojeno je 37 članaka na engleskom jeziku, s dostupnim cjelovitim tekstom, od kojih je deset članaka prikazivalo slučajeve ozljeda sternoklavikularnog zgloba kod sportaša.

## **6. PREGLED OBJAVLJENIH PRIKAZA SLUČAJA OZLJEDA STERNOKLAVIKULARNOG ZGLOBA KOD SPORTAŠA**

U tablici 1 su prikazani slučajeve ozljede sternoklavikularnog zgloba kod sportaša, opisani u člancima objavljenima u publikacijama indeksiranim u bibliografskim bazama Medline, Scopus i Web of Science Core Collection. Prikazane su karakteristike pacijenata (spol, dob, sport), simptomi, metode koje su korištene u dijagnosticiranju ozljeda sternoklavikularnog zgloba, terapijski zahvati i rezultat terapije.

*Tablica 1. Prikaz slučajeva ozljede sternoklavikularnog zgloba kod sportaša, opisanih u bibliografskim bazama Medline, Scopus i Web of Science Core Collection*

Članak (autor, godina izdanja)	Pacijent (spol M/Ž, dob, sport)	Simptomi/klinička slika	Dijagnostička obrada	Liječenje/zahvat	Rezultat
1.) Khan et al. (2019)	Dizač utega, 33 g.	Tri dana prije javljanja liječniku nastupila postupna slabost desne ruke i stiska šake. Bezbolno oticanje desne strane prsne stijenke koje je polako raslo u prethodna 3 mjeseca, popraćeno slabošću, znojenjem noću,	Rendgensko snimanje (RTG), kompjuterizirana tomografija (CT), magnetska rezonancija (MRI), patohistološki pregled (PHD)	Intravenozno klindamicin i nafticilin. Pacijentu je savjetovano da se suzdrži od uzimanja rhGH i dizanja teških tereta do potpunog oporavka. Nakon 6 tjedana praćenja, zbog neodgovarajućeg odgovora	Nakon 6 mjeseci praćenja pacijent je pokazao potpuni oporavak.

		te gubitkom 7 kilograma u istom periodu. Pacijent nije imao temperaturu niti zimicu. Navodi svakodnevno korištenje hormona rasta (rhGH) u posljednjih 10 godina. Pacijent nije čuo bilo kakvu traumu na lijevom ramenu ili prsnoj stijenci, osim što je čuo zvuk "pucanja" u desnom ramenu tijekom dizanja utega prije četiri mjeseca. Naknadnim pretragama uočen septički artritis desnog sternoklavikularnog zgloba.		na antibiotike, nakon incizije i zahvata na zglobu, pacijentu je preporučeno prošireno parenteralno liječenje antibioticima.	
2.) Hellwinkel et al. (2019)	Skijašica, 50 g.	Oštra bol u predjelu lijevog medijalnog dijela prsa. Pomicanjem lijevog ramena doživljava značajnu bol. Tijekom fizikalnog pregleda, lijevi sternoklavikularni zglob osjetljiv na dodir. Bila je vidljiva deformacija u području zgloba. Pasivni test prekrštenih ruku izazvao je bol, ali ne i subluksaciju.	Kompjuterizirana tomografija (CT). Pacijentici je dijagnosticirana prednja subluksacija sternoklavikularnog zgloba.	Pacijentica je puštena kući s imobilizatorom te joj je savjetovano da radi razne vježbe za poboljšanje opsega pokreta i jačanje.	Šest tjedana nakon ozljede pacijentici su ostale samo male izbočine nad sternoklavikularnim zglobom te se uspješno oporavila.
3.) Iwai et al. (2018)	Judaš, 18 g.	Pacijent je bio bačen od strane protivnika za vrijeme judo vježbe. Nakon pada smanjen opseg pokreta u lijevom ramenu, očigledni deformitet s manje izraženim sternoklaviku-	Rendgensko snimanje (RTG) pokazalo je asimetriju sternoklavikularnog zgloba između lijeve i desne strane. Kompjuterizirana tomografija	Izvedena je zatvorena repozicija 72 sata nakon početne ozljede. Redukcija je na kraju postignuta stezanjem proksimalnog kraja klavikule i povlačenjem prema gore	Pacijent se bez problema vratio u sport tri mjeseca nakon ozljede. Četrnaest mjeseci nakon ozljede

		larnim zglobovima na lijevoj nego na desnoj strani.	(CT) otkriva posteriornu sternoklavikularnu dislokaciju.	rotacijom, nakon čega je pacijent imobiliziran. Dva tjedna nakon repozicije dopušteno mu je raditi unutarnju i vanjsku rotaciju ruke.	ponovljeno je rendgensko snimanje i kompjuterizirana tomografija te je utvrđeno da nema nikakve nestabilnosti i deformiteta ramena.
4.) Eubank et al. (2018)	Hokejaš, 16 g.	Oštri bolovi u gornjem desnom dijelu prsa, bol se nije smanjivala odmorom, već se povećavala kretanjem. Pacijent nije imao disfagiju, dispneju, paresteziju ili promuklost. Fizikalni pregled je pokazao osjetljivost na desnom sternoklavikularnom zglobovima bez oteklina ili deformiteta.	Rendgensko snimanje (RTG), kompjuterizirana tomografija s kontrastom (CT) prsnog koša pokazala je stražnju i gornju dislokaciju desne klavikule. Unatoč neposrednoj blizini brahiocefalne arterije, nije doslo do vaskularne ozljede.	Pacijent je podvrgnut operaciji već idućeg jutra uz konzultacije s vaskularnim i kardiotorakalnim kirurzima. Intraoperativno je identificiran Salter Harrisov prijelom medijalne klavikule tipa 2, te je izvršena unutarnja fiksacija.	Pacijent nakon oporavka nastavlja s uobičajenim aktivnostima, uključujući igranje hokeja.
5.) Baker et al. (2016)	Igrač golfa, 45 g.	Nije došlo do izravnog udarca ili pada. Kod pojačanog treniranja javlja se krutost i bol koja se proteže od lijeve strane vrata pa do lijeve klavikule, javljaju se poteškoće pri oblačenju košulja i kaputa, te pri spavanju na lijevoj strani. Pri fizikalnom pregledu uočeno blago oticanje na lijevom sternoklavikularnom zglobovima.	Magnetska rezonancija (MRI) vratne kralježnice pokazala blage degenerativne promjene, a MRI ramena blagi glenohumeralni i akromioklavikularni osteoartritis. MRI prsne stijenke pokazala sagitalno orijentirani stresni prijelom lateralnog manubrija uz	Liječenje započeto mirovanjem i uzimanjem nesteroidnih protuupalnih lijekova (NSAID). Tijekom jednomjesečnog praćenja pacijent je bio bez bolova, na pregledu nisu uočene oteklina ili napetost.	Pacijent je uspio izliječiti stres frakturu te se vratio redovnim aktivnostima uključujući i golfu.

			sinhondrozu prvog rebra.		
	Dizač utega, 31 g.	Pojava bolova u prednjem dijelu prsnog koša iznad sternuma pri dizanju utega nakon što je povećao učestalost treninga u tjednu. Bol se prvi puta pojavila kod izvođenja <i>bench pressa</i> sa 90 kilograma opterećenja. Pacijentu je ranije dijagnosticiran ankilozantni spondilitis te je bio podvrgnut dugotrajnom liječenju i uzimao je protuupalne lijekove i sulfasalazin.	Magnetska rezonancija (MRI) prikazuje vrlo sličan nalaz kao i u prvom slučaju.	Liječenje nesteroidnim protuupalnim lijekovima (NSAID), ledom te lidokain gelom. Preporučeni privremeni prekid dizanja utega.	Bol u potpunosti nestala nakon 8 tjedana odmora.
6.) Yang et al. (2015)	Igrač američkog nogometa, 26 g.	Nakon pada za vrijeme utakmice, na pregledu mu je uočena blaga otekline na proksimalnom dijelu ključnog zgloba s desne strane, ali nije uočena nikakva deformacija na sternoklavikularnom zglobu. Nije imao dispneju ili disfagiju.	Magnetska rezonancija (MRI), rendgensko snimanje (RTG). Kompjuterizirana tomografija (CT) je pokazala stražnju dislokaciju sternoklavikularnog zgloba s malim medijastinalnim hematomom. Angiografija, intraoperativni ultrazvuk je pokazao redukciju desne medijalne klavikule.	Zatvorena repozicija, imobilizacija.	Pet tjedana nakon ozljede pacijent se vraća treniranju bez određenih poteškoća.
7.) Cruz et al. (2015)	Igrač američkog nogometa, 20 g.	Nakon što je skočio kako bi presreo loptu, igrač je pao na lijevo rame uslijed čega se javlja	Rendgensko snimanje (RTG), kompjuterizirana tomografija (CT) je	Zatvorena repozicija pod općom anestezijom, pacijent je zadržan u	Pet mjeseci nakon ozljede sportaš se počeo polagano

		značajna bol u lijevom klavikularnom dijelu prsnog mišića i prednjem dijelu vrata. Pojava otežanog gutanja (disfagija) i otežanog disanja (dispneja). Vidljiv defekt i smanjen opseg pokreta u lijevom ramenu.	potvrdila stražnju sternoklavikularnu dislokaciju. Angiografija, trodimenzionalna rekonstrukcija aksijalnog CT pregleda je na kraju potvrdila da nema vaskularnih ni plućnih oštećenja.	bolnici na promatranju 23 sata nakon zahvata, a potom je otpušten kući s imobilizacijom ramena. Tri dana nakon ozljede sportaš započinje rehabilitaciju, tek 12 tjedana nakon ozljede sportašu je bilo dopušteno izvoditi složene aktivnosti te pliometrijski trening gornjih ekstremiteta, dizanje utega i izvođenje beskontaktnih nogometnih vještina.	vraćati nogometnim aktivnostima, uspješno je završio proljetne pripreme ali uz ograničenje kontakta, a 18 mjeseci nakon ozljede sportaš se izjašnjava kako nema više bolova te da nema nekih znakova nestabilnosti i da sudjeluje u svim nogometnim aktivnostima.
8.) Pimenta et al. (2013)	Judaš, 17 g	Bolovi u gornjoj desnoj polovici prsnog koša i nemogućnost korištenja desne ruke nakon što je tijekom borbe bačen na pod. Osjeća bol pri palpaciji medijalnog dijela desne klavikule. Bez vidljivog deformiteta, s produženom disfagijom i bez neurovaskularnog deficita.	Rendgensko snimanje (RTG), kompjuterizirana tomografija (CT) na kojoj je uočena inkongruencija desnog sternoklavikularnog zgloba, sa stražnjim pomicanjem klavikule.	Pacijent je bio podvrgnut zatvorenoj repoziciji nakon koje se zadržala stražnja nestabilnost te je nakon toga izvršena operacija pod općom anestezijom uz rekonstrukciju ligamenta.	Šest tjedana imobiliziran, pendularni pokreti započeli u četvrtom tjednu, a fizioterapija intenzivnom funkcionalnom rehabilitacijom u šestom tjednu. Potpuna pokretljivost desne ruke postignuta nakon 8 tjedana, a pacijent se vratio svojoj sportskoj aktivnosti na razini prije ozljede

					nakon 4 mjeseca.
9.) Echlin et al. (2006)	Plivačica, 14 g.	Jednogodišnja povijest bolova u ramenima i osjećaj "iskakanja" u ramenskim zglobovima. U početku je osjećala nelagodu u lijevom ramenu povezanu s pokretom podizanja ruke iznad glave.	Kompjuterizirana tomografija (CT) oba ramena, rendgensko snimanje (RTG) pokazalo je bilateralnu prednju subluksaciju sternoklavikularnog zgloba.	Pacijentici ponuđena kirurška stabilizacija koju je ona odbila. Prihvatila je propisanu kućnu fizioterapiju za stabilizaciju i jačanje ramenog pojasa.	Pacijentica se odlučila baviti drugim sportskim aktivnostima koje su manje stresne za njena ramena.
10.) Zaslav et al. (1989)	Nogometaš, 13 g.	Trenutna bol i oticanje u području desnog sternoklavikularnog zgloba. Roditelji su naknadno primijetili da ne mogu vizualizirati medijalni rub desne klavikule. Dječaku je rečeno da ima uganuće te mu je 3 tjedna nakon ozljede dozvoljeno ponovno bavljenje sportom uslijed čega dolazi do nove ozljede istog područja. Uvidom u 6 mjeseci staru pacijentovu dokumentaciju i slike koje je radio zbog bronhitisa, a prije početne ozljede, upućuju na pomak desne klavikule.	Kompjuterizirana tomografija (CT) je prikazala blagi medijalni i inferiorni položaj desne klavikule.	Nakon druge ozljede neuspješno pokušana zatvorena repozicija. Pacijentu je bilo ograničeno bavljenje kontaktnim sportovima, te su bile primijenjene imobilizacijske tehnike i preporučeno mu je mirovanje.	Nakon 6 mjeseci pacijent se oporavio te mu je omogućeno bavljenje sportom u punom opsegu.

Prikazani slučajevi uključivali su sportaše u dobi od 13 do 50 godina. Prikazani pacijenti su dolazili iz raznih sportova poput dizanja utega (Khan i sur., 2019), skijanja (Hellwinkel i sur., 2019), juda (Iwai, Tanaka i Okubo, 2018; Pimenta i sur., 2013), hokeja (Eubank, Wood i Strout, 2018), golfa (Baker i Demertzis, 2016), američkog nogometa (Yang i sur., 2015; Cruz i sur., 2015), plivanja (Echlin i Michaelson, 2006) te nogometa (Zaslav, Ray i Neer, 1989).



Pacijenti su se žalili na oštru bol u predjelu gornjeg dijela prsa i ramena te su neki imali smanjen opseg pokreta u ramenu. Kod prikazanog slučaja sa dizačem utega (Khan i sur., 2019), koji posljednjih 10 godina svakodnevno koristi hormon rasta, moglo se uočiti i postupno slabljenje desne ruke i stiska šake praćeno bezbolnim oticanjem desne strane prsnog zida i gubitkom kilograma kroz period od posljednja tri mjeseca prije javljanja liječniku. Pri fizikalnom pregledu kod nekih sportaša je bila vidljiva otekline (Baker i Demertzis, 2016; Yang i sur., 2015; Zaslav i sur., 1989), te u nekim slučajevima i deformacija sternoklavikularnog zgloba (Hellwinkel i sur., 2019; Iwai i sur., 2018; Cruz i sur., 2015).

Postavljene dijagnoze uključivale su prednju subluksaciju sternoklavikularnog zgloba kod skijašice (Hellwinkel i sur., 2019), asimetriju sternoklavikularnog zgloba između desne i lijeve strane uočene rendgenskim snimanjem te posteriornu sternoklavikularnu dislokaciju otkrivenu kompjuteriziranom tomografijom kod judaša (Iwai i sur., 2018). RTG i CT prsnog koša s kontrastom kod hokejaša pokazao je stražnju i gornju dislokaciju desne klavikule, gdje unatoč blizini brahiocefalne arterije nije došlo do vaskularne ozljede (Eubank i sur., 2018). Kod igrača golfa (Baker i Demertzis, 2016) nakon magnetske rezonancije uočena je blaga degenerativna promjena na kralježnici, dok je u području ramena uočen blagi glenohumeralni i akromioklavikularni osteoartritis te se kod prsne stijenke pojavio sagitalno orijentirani stresni prijelom lateralnog manubrija uz sinhondrozu prvog rebra. Kod prikaza slučaja s igračem američkog nogometa (Yang i sur., 2015), nakon MRI-a, RTG-a i CT-a uočena je stražnja dislokacija sternoklavikularnog zgloba s malim medijastinalnim hematomom. Drugom igraču američkog nogometa (Cruz i sur., 2015) potvrđena je stražnja sternoklavikularna dislokacija, ali bez prisutnosti vaskularnih i plućnih oštećenja. U slučaju judaša (Pimenta i sur., 2013) uočena je inkongruencija desnog sternoklavikularnog zgloba, sa stražnjim pomicanjem klavikule dok je kod plivačice (Echlin i Michaelson, 2006) na temelju CT-a i RTG-a uočena bilateralna prednja subluksacija sternoklavikularnog zgloba. Kao primjer u kojem je uočen blagi medijalni i inferiorni položaj desne klavikule spominje se slučaj nogometaša (Zaslav i sur., 1989).

U slučaju u kojem se zbog pojačanog treniranja javlja krutost i bol koja se proteže od lijeve strane vrata pa do lijeve klavikule što pacijentu ograničava normalne dnevne aktivnosti poput oblačenja, te spavanja na desnoj strani, može se sumnjati na degenerativne promjene (Baker i Demertzis, 2016). S obzirom da u opisanom slučaju (igrač golfa, 45 g.) nije došlo do izravnog udarca ili pada, pomoću MRI-a su uočene atraumatske promjene: osteoartritis, te prijelom zamora lateralnog manubrija uz sinhondrozu prvog rebra što se u ovom slučaju uspješno

riješilo mirovanjem i uzimanjem nesteroidnih protuupalnih lijekova (NSAID) (Baker i Demertzis, 2016).

Dijagnostički testovi i metode koji su korišteni kod većine ispitanika bili su kompjutorizirana tomografija, rendgensko snimanje i magnetska rezonancija. Uz navedene metode, koristio se još i patohistološki pregled i to u slučaju gdje je sportaš koristio hormon rasta dugi niz godina (Khan i sur., 2019).

Kod većine pacijenata liječenje se odvijalo metodom zatvorene repozicije pod općom anestezijom, nakon čega je slijedio period imobilizacije te mirovanja i uzimanja protuupalnih lijekova. Kod zatvorene repozicije nakon koje se zadržala stražnja nestabilnost izvršena je operacija pod općom anestezijom uz rekonstrukciju ligamenata (Pimenta i sur., 2013). U pravilu je oporavak pacijenata bio uspješan i omogućen im je povratak u sportske aktivnosti.

Kod nekih je sportaša oporavak trajao pet tjedana (Yang i sur., 2015), dok je kod drugih do šest i više mjeseci (Zaslav i sur., 1989), ovisno o težini ozljede i zahtijevnosti sporta kojim se bave. Neki su od pacijenata pak odlučili promijeniti sportsku aktivnost u slučaju kada im je zbog bilateralne prednje subluksacije sternoklavikularnog zgloba ponuđena kirurška stabilizacija te kada na nju nisu pristali, već su započeli kućnu fizioterapiju jačanja i stabilizacije ramenog pojasa (Echlin i Michaelson, 2006).

## 7. ZAKLJUČAK

Ozljede sternoklavikularnih zglobova kod sportaša su rijetke. Još uvijek postoje kontroverze u vezi sa postupanjem u slučajevima tih ozljeda. U većini slučajeva ozljeda sternoklavikularnog zgloba preporučuje se neoperativno liječenje, izuzev stražnje dislokacije kada je, ovisno o težini ozljede i pritisku na okolne strukture, nekad potrebna operativna intervencija, te je ove ozljede važno prepoznati na vrijeme. Pravovremena dijagnoza ozljede sternoklavikularnog zgloba u tim je slučajevima izuzetno važna za ishod liječenja. Općenito, ukoliko su sportaši bili pod pravilnim tretmanom liječenja i rehabilitacije, oporavak je obično potpun i mogu se vratiti sportu s nikakvim ili malim funkcionalnim deficitom.

## 8. LITERATURA

- Alent, J., Narducci, D.M., Moran, B. i Coris, E. (2018). Sternal Injuries in Sport: A Review of the Literature. *Sports Medicine*, 48(12), 2715-2724. doi: 10.1007/s40279-018-0990-5
- Baker, J.C., i Demertzis, J.L. (2016). Manubrial stress fractures diagnosed on MRI: report of two cases and review of the literature. *Skeletal Radiology*, 45(6), 833-837. doi: 10.1007/s00256-016-2357-z
- Chaudhry, S. (2015). Pediatric Posterior Sternoclavicular Joint Injuries. *The Journal of the American Academy of Orthopaedic Surgeons*, 23(8), 468-475. doi: 10.5435/JAAOS-D-14-00235
- Cruz, M.F., Erdeljac, J., Williams, R., Brown, M. i Bolgla, L. (2015). Posterior sternoclavicular joint dislocation in a division i football player: a case report. *International Journal of Sports Physical Therapy*, 10(5):700-711. Dostupno na: <https://www.ncbi.nlm.nih.gov/pmc/articles/PMC4595923/pdf/ijsp-10-700.pdf>
- Deng, F. i Murphy, A. (2020). *Sternoclavicular joint (serendipity view)*. Dostupno na: <https://radiopaedia.org/articles/sternoclavicular-joint-serendipity-view>
- Echlin, P.S. i Michaelson, J.E. (2006). Adolescent butterfly swimmer with bilateral subluxing sternoclavicular joints. *British journal of sports medicine*, 40(4), e12. doi: 10.1136/bjism.2005.020115.
- Erickson, S.M. i Rich, B.S.E. (1995). Pulmonary and chest wall emergencies: On-site treatment of potentially fatal conditions. *The Physician and Sportsmedicine*, 23(11), 95-104. doi: 10.1080/00913847.1995.11947872
- Eubank, L., Wood, S. i Strout, T. (2018). Severe right upper chest pain - Tender right sternoclavicular joint – Dx? *The Journal of Family Practice*, 67(4), 231-233. Dostupno na: [https://www.mdedge.com/node/161949/path\\_term/51948](https://www.mdedge.com/node/161949/path_term/51948)
- Hellwinkel, J.E., McCarty, E.C. i Khodae, M. (2019). Sports-related sternoclavicular joint injuries. *The Physician and Sportsmedicine*, 47(3), 253-261. doi: 10.1080/00913847.2019.1568771

- Higginbotham, T.O. i Kuhn, J.E. (2005). Atraumatic disorders of the sternoclavicular joint. *The Journal of the American Academy of Orthopaedic Surgeons*, 13(2), 138-145. doi: 10.5435/00124635-200503000-00007
- Hudson, V.J. (2010). Evaluation, diagnosis, and treatment of shoulder injuries in athletes. *Clinics in sports medicine*, 29(1), 19-32. doi: 10.1016/j.csm.2009.09.003
- Iwai, T., Tanaka, K. i Okubo, M. (2018). Closed reduction of a posterior sternoclavicular joint dislocation: A case report. *Trauma case reports*, 17, 1-4. doi: 10.1016/j.tcr.2018.09.001
- Keros, P. i Pećina, M. (2006). Funkcijska anatomija lokomotornog sustava. Zagreb: Naklada Ljevak.
- Khan, T.M.A., Siddiqui, A.H., Ansari Y., Ansari, S.A. i Siddiqui, F. (2019). Sternoclavicular joint septic arthritis and anterior mediastinal mass in a young athlete: possible immunomodulatory effect of growth hormone. *Open Access Case Report. Cureus*, 11(11), e6155. doi: 10.7759/cureus.6155
- Krmpotić-Nemanić, J. i Marušić, A. (2007). Anatomija čovjeka. Zagreb: Medicinska naklada.
- Ong, B.C., Sekiya, J.K. i Rodosky, M.W. (2002). Shoulder injuries in the athlete. *Current Opinion in Rheumatology*, 14(2), 150-159. doi: 10.1097/00002281-200203000-00012
- Perron, A.D. (2003). Chest pain in athletes. *Clinics in Sports Medicine*, 22(1), 37-50. doi: 10.1016/s0278-5919(02)00023-6
- Pimenta, R., Alegrete, N., Vidinha, V., Lima, S. i Pinto, I. (2013). Medial epiphyseal fracture-detachment of the sternoclavicular joint with Posterior displacement in a judo athlete - Equivalent of posterior sternoclavicular dislocation. *Revista Brasileira de Ortopedia*, 48(2), 196-199. doi: 10.1016/j.rboe.2012.05.007
- Robinson, C., Jenkins, P., Markham, P.E. i Beggs, I. (2008). Disorders of the sternoclavicular joint. *The Journal of Bone and Joint Surgery*, 90(6), 685-696. doi: 10.1302/0301-620X.90B6.20391
- Rodosky, M. i Jari, R. (2001). Acromioclavicular and sternoclavicular injuries in athletes. *Current Opinion in Orthopaedics*, 12(4), 325-330. Dostupno na: [https://journals.lww.com/co-ortho/Abstract/2001/08000/Acromioclavicular\\_and\\_sternoclavicular\\_injuries\\_in.11.aspx](https://journals.lww.com/co-ortho/Abstract/2001/08000/Acromioclavicular_and_sternoclavicular_injuries_in.11.aspx)

Terry, G.C. i Chopp, T.M. (2000). Functional Anatomy of the Shoulder. *Journal of Athletic Training*, 35(3), 248-255. Dostupno na: <https://www.ncbi.nlm.nih.gov/pmc/articles/PMC1323385/pdf/jathtrain00003-0018.pdf>

Wilk, K., Reinold, M. i Andrews, J. (2009). *The athlete's shoulder*, 2<sup>nd</sup> edition. Churchill Livingstone, Philadelphia.

Yang, J.S., Bogunovic, L., Brophy, R.H., Wright, R.W., Scott, R. i Matava, M. (2015). A Case of Posterior Sternoclavicular Dislocation in a Professional American Football Player. *Sports Health*, 7(4), 318-325. doi: 10.1177/1941738113502153

Zaslav, K.R., Ray, S. i Neer, C.S. (1989). Conservative management of a displaced medial clavicular physeal injury in an adolescent athlete: A case report and literature review. *The American Journal of Sports Medicine*, 17(6), 833-836. doi: 10.1177/036354658901700619