

VAŽNOST KEGELOVIH VJEŽBI ZA PREVENCIJU POSTPOROĐAJNE INKONTINENCIJE

Cetinjanin, Marta

Master's thesis / Diplomski rad

2023

Degree Grantor / Ustanova koja je dodijelila akademski / stručni stupanj: **University of Zagreb, Faculty of Kinesiology / Sveučilište u Zagrebu, Kineziološki fakultet**

Permanent link / Trajna poveznica: <https://um.nsk.hr/um:nbn:hr:117:465271>

Rights / Prava: [Attribution 4.0 International](#)/[Imenovanje 4.0 međunarodna](#)

Download date / Datum preuzimanja: **2024-07-23**



Repository / Repozitorij:

[Repository of Faculty of Kinesiology, University of Zagreb - KIFoREP](#)



SVEUČILIŠTE U ZAGREBU
KINEZIOLOŠKI FAKULTET

Marta Cetinjanin

VAŽNOST KEGELOVIH VJEŽBI ZA
PREVENCIJU POSTPOROĐAJNE
INKONTINENCIJE

diplomski rad

Zagreb, rujan 2023.

TEMELJNA DOKUMENTACIJSKA KARTICA

DIPLOMSKI RAD

Sveučilište u Zagrebu

Kineziološki fakultet

Horvaćanski zavoj 15, 10000 Zagreb, Hrvatska

Naziv studija: Kineziologija (integrirani preddiplomski i diplomski sveučilišni studij);
Kineziologija u edukaciji i kineziterapiji

Vrsta studija: sveučilišni studij

Razina kvalifikacije: integrirani preddiplomski i diplomski studij

Studij za stjecanje akademskog

naziva: sveučilišna magistra kineziologije u edukaciji i kineziterapiji

Znanstveno područje: Društvene znanosti

Znanstveno polje: Kineziologija

Vrsta rada: Stručni rad

Naziv diplomskog rada: Važnost Kegellovih vježbi za prevenciju postporođajne
inkontinencije

Mentor: izv. prof. dr. sc. Tatjana Trošt Bobić

Važnost Kegellovih vježbi za prevenciju postporođajne inkontinencije

Marta Cetinjanin, 0034059055

Sastav Povjerenstva za ocjenu i obranu diplomskog rada i diplomskog ispita:

- | | |
|---|----------------------|
| 1. izv. prof. dr. sc. Tatjana Trošt Bobić | Predsjednik – mentor |
| 2. izv. prof. dr. sc. Lidija Petrinović | Član |
| 3. izv. prof. dr. sc. Maja Horvatin | Član |

Rad je u tiskanom i elektroničkom (pdf format) obliku pohranjen u Knjižnici Kineziološkog fakulteta,

Horvaćanski zavoj 15, Zagreb

BASIC DOCUMENTATION CARD

DIPLOMA THESIS

University of Zagreb

Faculty of Kinesiology

Horvaćanski zavoj 15, 10000 Zagreb, Croatia

Title of study program Kinesiology (Integrated undergraduate and graduate university study
Kinesiology); Kinesiology in Education and Kinesitherapy

Type of program: University

Level of qualification: Integrated undergraduate and graduate

Acquired title: University Master of Kinesiology in Education and Kinesitherapy

Scientific area: Social sciences

Scientific field: Kinesiology

Type of thesis: Professional work

Master thesis: The importance of Kegel exercises for preventing postpartum
incontinence

Mentor: izv. prof. dr. sc. Tatjana Trošt Bobić

The importance of Kegel exercises for preventing postpartum incontinence

Marta Cetinjanin, 0034059055

Thesis defence committee:

- | | |
|---|--------------------------|
| 1. izv. prof. dr. sc. Tatjana Trošt Bobić | chairperson – supervisor |
| 2. izv. prof. dr. sc. Lidija Petrinović | Member |
| 3. izv. prof. dr. sc. Maja Horvatin | Member |

Printed and electronic (pdf format) version of thesis is deposited in Library of the Faculty of Kinesiology,

Horvaćanski zavoj 15, Zagreb

Ovim potpisima se potvrđuje da je ovo završna verzija diplomskog rada koja je obranjena pred Povjerenstvom, s unesenim korekcijama koje je Povjerenstvo zahtijevalo na obrani te da je ova tiskana verzija istovjetna elektroničkoj verziji predanoj u Knjižnici.

Mentorica:

izv. prof. dr. sc. Tatjana Trošt Bobić

Studentica:

Marta Cetinjanin

VAŽNOST KEGELOVIH VJEŽBI ZA PREVENCIJU POSTPOROĐAJNE INKONTINENCIJE

Sažetak

Postporođajna inkontinencija je stanje u kojem žene iskuse nekontrolirani gubitak mokraće nakon što su rodile. Predstavlja relativno čestu pojavu uzrokovanu oslabljenim mišićima dna zdjelice i mokraćnog mjehura tijekom trudnoće i porođaja.

Kegelove vježbe su ključan i učinkovit način prevencije postporođajne inkontinencije kod žena. Nakon porođaja, mnoge žene suočavaju se s problemom inkontinencije, što može značajno utjecati na njihovu kvalitetu života. Kegelove vježbe se sastoje od ciljanog jačanja mišića zdjelice, posebno mišića koji podržavaju mokraćni mjehur i rektum. Ove vježbe pomažu u poboljšanju tonusa mišića zdjelice, čime se smanjuje rizik od nekontroliranog mokrenja i inkontinencije.

Tijekom trudnoće i porođaja, mišići zdjelice podvrgavaju se stresu i opterećenju, što može oslabiti njihovu funkciju. Međutim, redovito izvođenje Kegelovih vježbi, prije i nakon porođaja, pomaže u jačanju tih mišića i vraćanju njihove funkcije. Preporučuje se da žene započnu s Kegelovim vježbama tijekom trudnoće te ih nastave redovito izvoditi i nakon porođaja.

Jedna od ključnih prednosti Kegelovih vježbi je njihova jednostavnost i diskretnost jer se mogu obavljati gotovo bilo gdje i bilo kada. Važno je da se pravilno izvode kako bi bile učinkovite. Žene koje redovito prakticiraju Kegelove vježbe mogu ojačati mišiće zdjelice, poboljšati kontrolu mokrenja i smanjiti rizik od postporođajne inkontinencije.

U većini slučajeva, postporođajna inkontinencija je privremena i može se poboljšati s vremenom i redovitim vježbanjem Kegelovih vježbi. Uz redovitu praksu, one mogu biti izuzetno korisne u održavanju zdravlja zdjeličnih mišića te prevenciji postporođajne inkontinencije.

Ključne riječi: zdjelica, mišići dna zdjelice, porod, kontrola mokrenja

THE IMPORTANCE OF KEGEL EXERCISES FOR PREVENTING POSTPARTUM INCONTINENCE

Abstract

Postpartum incontinence is a condition in which women experience involuntary loss of urine after giving birth. It is a relatively common occurrence caused by weakened pelvic floor muscles and bladder during pregnancy and childbirth.

Kegel exercises are a key and effective way to prevent postpartum incontinence in women. After childbirth, many women face the issue of incontinence, which can significantly impact their quality of life. Kegel exercises involve targeted strengthening of the pelvic muscles, especially those that support the bladder and rectum. These exercises help improve the tone of the pelvic muscles, thereby reducing the risk of uncontrolled urination and incontinence.

During pregnancy and childbirth, the pelvic muscles undergo stress and strain, which can weaken their function. However, regular practice of Kegel exercises before and after childbirth helps strengthen these muscles and restore their function. It is recommended that women start doing Kegel exercises during pregnancy and continue them regularly after childbirth.

One of the key advantages of Kegel exercises is their simplicity and discreteness, as they can be performed almost anywhere and anytime. It is important to perform them correctly to make them effective. Women who regularly practice Kegel exercises can strengthen their pelvic muscles, improve urinary control, and reduce the risk of postpartum incontinence.

In most cases, postpartum incontinence is temporary and can improve over time with regular practice of Kegel exercises. With consistent practice, they can be extremely beneficial in maintaining pelvic muscle health and preventing postpartum incontinence.

Keywords: pelvic, pelvic floor muscles, childbirth, urinary control

SADRŽAJ

1. UVOD	1
2. PROMJENE U ORGANIZMU TIJEKOM TRUDNOĆE	2
2.1. Anatomske promjene u trudnoći	2
2.2. Fiziološke promjene u trudnoći	3
2.3. Psihičke promjene u trudnoći	4
3. ZDJELICA	6
3.1. Anatomija zdjelice	6
Dno zdjelice	8
3.2. Mišići dna zdjelice	8
4. MEHANIZMI NASTANKA OZLJEDE DNA ZDJELICE PRI PORODU	11
5. POREMEĆAJI DNA ZDJELICE	12
5.1. Prolaps zdjelice	12
5.2. Urinarna retencija	14
5.3. Urinarna inkontinencija	14
5.4. Fekalna inkontinencija	15
5.5. Seksualna disfunkcija	16
6. REHABILITACIJA ZDJELICE I DNA ZDJELICE	17
6.1. Kegelove vježbe	17
6.2. Vježbe za mišiće dna zdjelice	20
6.3. Primjer primjene vježbi za mišiće dna zdjelice	21
7. ZAKLJUČAK	28
8. LITERATURA	29
9. PRILOZI	33
9.1. POPIS TABLICA	33
9.2. POPIS SLIKA	33

1. UVOD

Trudnoća se definira kao životno razdoblje žene u kojem oplodena jajna stanica raste i razvija se kroz 40 tjedana, odnosno 9 kalendarskih mjeseci, a završava rođenjem djeteta (Pecigoš-Kljuković, 2005). U razdoblju trudnoće organizam prolazi kroz razne anatomske i funkcionalne promjene. Najočitije su u području maternice, rodnice, vanjskog spolnog organa te grudima (Kuvačić i suradnici, 2003). Prethodno navedene promjene normalna su pojava i omogućavaju da se organizam prilagodi trudnoći te da se pripremi za porod i razdoblje puerperija.

Puerperij, postnatalno razdoblje ili babinje započinje dva sata nakon poroda, rođenja djeteta i poroda posteljice. Nastupa neposredno nakon poroda i traje 40 dana. U tom periodu cilj je uspostava i održavanje laktacije, zacjeljivanje rana, početak povratka maternice u stanje prije trudnoće te dolazak ponovne uspostave ovarijske funkcije (Habek, 2013). Iako većina promjena ima svoju svrhu i funkciju, postoje promjene koje uzrokuju brojne probleme i ženama izazivaju neugodne situacije. Kao jedno od najčešćih takvih stanja navodi se poremećaj dna zdjelice (engl. PFD – *pelvic floor disorder*). Poremećaj dna zdjelice opisuje se kroz nekoliko stanja, a ona se mogu pojavljivati posebno ili nekoliko njih istovremeno. Tu se podrazumijeva inkontinencija stolice ili urina, spuštanja organa male zdjelice, te brojni drugi kronični bolni sindromi koji negativno utječu na kvalitetu života roditelje (Bošnjak, 2020). Iako se o uzrocima nastanka i patofiziologiji poremećaja dna zdjelice još uvijek ne zna dovoljno, u novije vrijeme sve se češće navodi kako je jedan od značajnih čimbenika za nastanak upravo vaginalni porođaj (Memon, Handa, 2013).

Obzirom da žene rađaju u sve kasnijoj dobi, ne samo u Hrvatskoj već i u cijelom svijetu, a da se učestalost poremećaja dna zdjelice povećava s godinama života, procjene su da će u bliskoj budućnosti sve veći broj žena imati problema s poremećajima dna zdjelice (Bošnjak, 2020). U novije vrijeme sve se više i češće spominju vježbe za aktivaciju i/ili opuštanje, kojima se može napraviti prevencija i zaustaviti i/ili smanjiti disfunkcija dna zdjelice. Takvim treningom moguće je ostvariti pozitivne učinke kroz njihovo jačanje, povećanje jakosti, snage i izdržljivosti, kako bi pružali odgovarajuću potporu (Paleka, 2019).

Kako bi se spriječio negativan trend rasta žena s problemom disfunkcije dna zdjelice, vrlo je važno, već od prvih dana trudnoće, svaku trudnicu educirati o važnosti mišića dna zdjelice (Matejčić, 2021).

2. PROMJENE U ORGANIZMU TIJEKOM TRUDNOĆE

Tijekom trudnoće žena prolazi kroz brojne anatomske, fiziološke, ali i psihološke promjene. Sve one omogućuju organizmu privikavanje na novo stanje, odnosno osiguravaju normalan rast i razvoj ploda te kasnije prirodan porod i dojenje.

Najznačajnije promjene događaju se neposredno nakon začeća, kada dolazi do promjena u aktivnosti endokrinog sustava. One se očituju kroz fizički izgled, a kod nekih trudnica mijenjaju se normalni nalazi fizikalnih pretraga organa (Lain i Catalano, 2007).

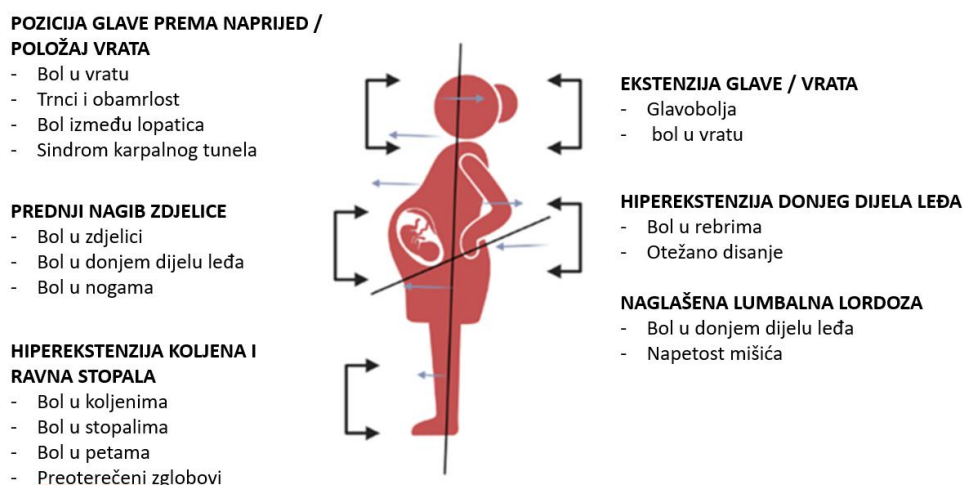
2.1. Anatomske promjene u trudnoći

Anatomske promjene i prilagodbe (Slika 1) tijekom trudnoće, najznačajnije se očituju kroz posturalne promjene (Tan i Tan, 2013).

Narušava se pravilna povezanost segmenata tijela, a samim time dolazi i do fizioloških zakrivljenosti kralježnice. Na takav način povećava se cervikalna lordoza i dolazi do protrakcije glave prema naprijed. Osim navedenog, dolazi do protrakcije lopatica, a samim time i do povećanja torakalne kifoze (Eickmeyer, 2017). Promjene su vidljive u torakalnom dijelu kralježnice jer je muskulatura u tom području atrofirana i izdužena. Povećanje torakalne kifoze posljedica je povećanja težine i veličine prsnog tkiva. Dolazi do prednje rotacije ramenog obruča uslijed skraćivanja prsnih mišića i to samo gornjih vlakana *m. trapezius*, *m. levator scapulae* i prednji dio *m. deltoideus* (Eickmeyer, 2017). *M. rhomboideus maior et minor* predstavljaju aduktore lopatica te ukoliko dolazi do povećanja torakalne kifoze, uz popratnu protrakciju ramena i adukciju lopatica *m. rhomboideus*, srednja i donja vlakna *m. trapezius*, *m. latissimus dorsi* pa čak i *m. serratus anterior*, bit će izduženi i deficitarni u odnosu na mišiće s prednje strane (Eickmeyer, 2017).

Povećanjem veličine maternice dolazi do lumbalne lordoze, a vezano uz navedeno dolazi do hormonalnih promjena koje imaju utjecaj na povećanje laksiteta. Lumbalna lordoza utječe i na prednji nagib zdjelice kako bi bilo omogućeno održavanje ravnoteže (Miljanović, 2019). Zbog rasta maternice, abdominalni mišići rastežu se i izdužuju. Rast i razvoj fetusa dovodi do povećanja opterećenja na mišiće dna zdjelice te ih slabi (Eickmeyer, 2017).

Novonastale posturalne promjene dovode do raznih tegoba poput bolova u donjem dijelu leđa, glavobolje, dijastaze *m. rectus abdominis*, bolova u stopalima, urogenitalne disfunkcije i sl. (Tan i Tan, 2013).



Slika 1. Promjene posture u trudnoći, Researchgate, 2023. (https://www.researchgate.net/figure/Postural-changes-in-pregnant-women_fig2_362775027)

2.2. Fiziološke promjene u trudnoći

Najveća promjena u trudnoći događa se s hormonalne strane. Dolazi do povećanja estrogena i relaksina što dovodi do omekšavanja hrskavica, povećanja količine sinovijalne tekućine i laktiteta (Škrablin, 2009). Sve navedeno utječe na povećanje mobilnosti, a samim time i nestabilnosti u posturi trudnica. Za pripremu maternice za kontrakcije zaslužan je estrogen, čija je uloga vazodilacijska, odnosno zaslužan je za povećanje protoka krvi, utječe na rast maternice te dovodi do zadržavanja vode u tijelu (Škrablin, 2009). S druge strane, relaksin predstavlja hormon koji ima ulogu u relaksaciji mišića dna zdjelice za vrijeme poroda (Škrablin, 2009).

Hormon koji je najvažniji za održavanje trudnoće je progesteron. Njegova uloga je utjecaj na opuštanje glatkih mišića unutarnjih organa, a sudjeluje i u razvoju mliječnih žlijezda te dovodi do povećanja količine masnog tkiva (Škrablin, 2009) Osim navedenog, dolazi i do promjena u kardiovaskularnom sustavu, koje podrazumijevaju promjene krvnog, minutnog i udarnog volumena, krvnog tlaka i sistemskog vaskularnog otpora (Škrablin, 2009). Najveće promjene vidljive su u trećem tromjesečju, kada se ukupan krvni volumen povećava za 40%, udarni za 35% i minutni za 40% (Škrablin, 2009).

Važno je spomenuti i dijastolički i sistolički tlak, čije se vrijednosti smanjuju do polovice drugog tromjesečja 5 do 10 mmHg, a kasnije ponovno počinju postupno rasti (Medved,

2019). Posljedica vazodilatacijskog učinka progesterona je i smanjenje sistemskog vaskularnog otpora za 20% (Medved, 2019). Kardiovaskularne promjene mogu imati određene negativne utjecaje, odnosno dovesti do određenih tegoba kao što su vrtoglavice, pojava palpitacija, nemogućnost vježbanja zbog slabosti i sl. (Medved, 2019).

Respiratorni sustav također se mijenja, a to se očituje kroz pomicanje dijafragme za 4 cm kranijalno te dolazi do širenja prsnog koša za od dva do sedam cm (Medved, 2019). Trudnice dišu brže i pliće što je posljedica povećane frekvencije disanja, a paralelno s navedenim dolazi do promjena respiratornih kapaciteta, ali i volumena. Treba naglasiti da se, bez obzira na sve navedeno, za vrijeme trudnoće ne mijenja totalni plućni kapacitet (Škrablin, 2009).

Metabolički gledano, promjene se očituju kroz povećanje tjelesne težine i težine reproduktivnih organa. U prvom tromjesečju govori se o anaboličkom stanju, odnosno stanju u kojem dolazi do porasta masnih zaliha te povećanja inzulinske osjetljivosti. Kako se približava porod, metabolizam postaje kataboličan, odnosno dolazi do smanjenja inzulinske osjetljivosti, dolazi do povećanja rezistencije na inzulin, pa započinje iskorištavanje rezervnih masti (Škrablin, 2009).

2.3. Psihičke promjene u trudnoći

Psihičke promjene vrlo su česte tijekom trudnoće. Hormonalne i fizičke promjene, priprema za roditeljstvo te emocionalni stres mogu imati značajan utjecaj na raspoloženje i na emocionalno stanje trudnice. Hormonalne promjene podrazumijevaju povećanje razine hormona kao što su estrogen i progesteron (Pereira i suradnici, 2007). Sve ove promjene mogu utjecati na neurotransmitere u mozgu i imati utjecaj na raspoloženje i emocionalno stanje trudnice. Promjene raspoloženja posljedica su hormonalnih promjena i normalna su pojava kod trudnica. Manifestiraju se kroz izmjenu različitih osjećaja kao što su sreća, tuga, anksioznost, razdražljivost i sl. (Pereira i suradnici, 2007). Obzirom da u današnje vrijeme žene rađaju u kasnijoj dobi te da se pomakla granica, vrlo se često kod trudnica javlja i anksioznost zbog brige oko zdravlja djeteta, porođaja, majčinstva i promjena životnog stila. Također, nove obveze, odgovornost i nesigurnost mogu pridonijeti osjećaju tjeskobe kod nekih trudnica.

Depresija tijekom trudnoće, poznata je pod nazivom antenatalna depresija. To podrazumijeva intenzivne osjećaje tuge, beznada, gubitka interesa za aktivnosti, promjena apetita ili sna.

Zbog značajnih fizičkih promjena može doći do pada samopouzdanja, a samim time i emocionalnih stanja (Zadravec, 2020).

Važno je napomenuti da psihičke promjene u trudnoći mogu varirati od žene do žene. Neke trudnice mogu se osjećati sretno i uzbuđeno zbog trudnoće, dok druge mogu iskusiti značajne emocionalne izazove.

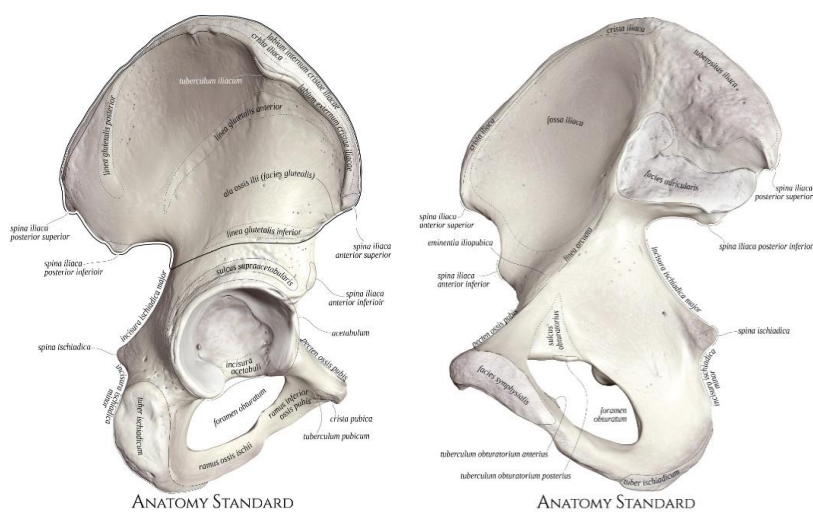
3. ZDJELICA

Anatomski gledano, zdjelica se može definirati kao čvrst koštani bočni obruč kojeg zajednički oblikuju obje zdjeljene kosti, križna i trtična kost (Slika 2). Ima brojne funkcije, a najvažnije su prijenos težine tijela s kralježnice na kostur nogu, zaštita zdjeljenih organa, a služi i kao hvatište zdjeljenim mišićima (Hrvatska enciklopedija, 2023).

3.1. Anatomija zdjelice

Zdjelica se sastoji od križne kosti (lat. *os sacrum*), trtične kosti (lat. *os coccygis*) te bočne (lat. *os ilium*), sjedne (lat. *os ischii*) i preponske kosti (lat. *os pubis*) koje na kraju razvoja srastaju i čine zdjeljenu kost (lat. *os coxae*) (Eickmeyer, 2017). Na njihovoj spojnici nastaje zdjeljena čašica (lat. *acetabulum*) koja se uzglobljuje s glavom bedrene kosti (lat. *caput femoris*) i na tom je mjestu kost zdjelice najdeblja pa i najčvršća (Eickmeyer, 2017).

Bočne kosti s križnom kosti spojene su sa stražnje strane, a na mjesto njihovog spajanja naziva se sakroilijakalni zglob (lat. *articulatio sacroiliaca*) koji je učvršćen križno-bočnim svezama (lat. *ligg. Sacro-iliaca*), križnokvržnom svezom (lat. *lig. Sacrotuberale*) te križnotrnskom svezom (lat. *lig. Sacrospinale*) (Platzer, 2011). Sa stražnje strane nalazi se zglob u kojem se spajaju križna i trtična kost (lat. *articulatio sacrococcygea*) (Platzer, 2011). Dvije preponske kosti s prednje strane spojene su slojem tankog veziva i hrskavice u publičnusimfizu (lat. *symphysis pubica*) (Platzer, 2011). Ligamenti koji povezuju zdjeljene kosti su: zaptivna membrana (lat. *membrana obturatoria*), preponska sveza (lat. *lig. inguinale*), propusna sveza (lat. *lig. lacunare*) te grebenska sveza (lat. *lig. pectinale*) (Platzer, 2011).

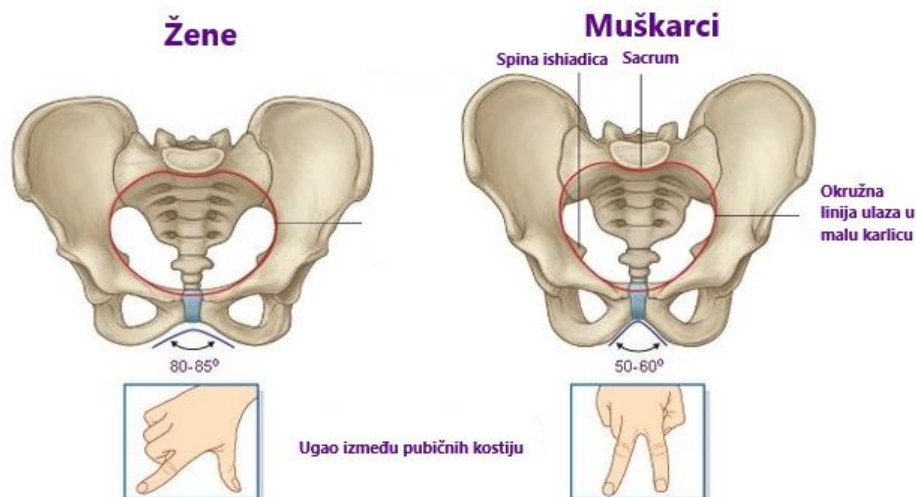


Slika 2. Anteriorni i posteriorni prikaz zdjeljene kosti, Anatomy Standard, 2021—
2023. (https://www.anatomystandard.com/Pelvis/Hip_bone.html)

Zdjelicu čine dva dijela; velika (lat. *pelvis major*) i mala zdjelica (lat. *pelvis minor*) koje su podijeljene graničnom prugom (lat. *linea terminalis*) (Platzer, 2011). Velika zdjelica naziva se još i lažna zdjelica, budući da nakon uklanjanja crijeva izgleda prazno. Gornju stranu velike zdjelice čine križne kosti i krila bočne kosti (lat. *ala ossis ilii*) (Platzer, 2011). S druge strane, malu zdjelicu sa stražnje strane čine križna kost, dok se postrano nalaze sjedne kosti i grane preponskih kostiju (lat. *ramii inferior*). Ona ima oblik lijevka i čini porođajni kanal. (Platzer, 2011).

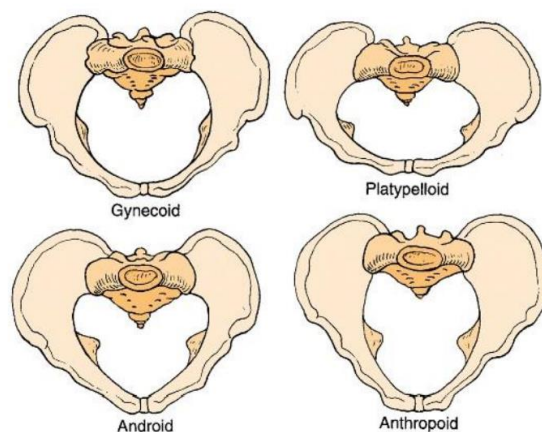
Zdjeličnu šupljinu čini i dio debelog (lat. *intestinum crassum*) i ravnog crijeva (lat. *rectum*), mokraćni mjehur (lat. *vesica urinaria*) te unutarnji reproduktivni organi te mišići, arterije, vene, živci i zdjelično vezivno tkivo (Keros i suradnici, 1999).

Postoje razlike u obliku i građi muške i ženske zdjelice (Slika 3). Kod muške zdjelice promontorij, odnosno spoj petog lumbalnog kralješka i križne kosti, prodire duboko u zdjelicu, a otvor zdjelice srcolikog je oblika (Ashton-Miller i Delancey, 2007). Prostor zdjelice kod muškarca je manji zbog duže i uže križne kosti te donjeg kraja koji je savijen prema naprijed. S druge strane, kod ženske zdjelice promontorij manje strši u zdjelicu, dok je ulaz ovalnog oblika. Zbog šire i kraće križne kosti, koja je uz to i blago konkavna, prostor male zdjelice čini se većim zbog čega je ženska zdjelica šira od zdjelice muškaraca (Ashton-Miller i Delancey, 2007).



Slika 3. Razlika u građi muške i ženske zdjelice, Petrović 2020. (<https://www.vumklub.com/wp-content/uploads/2020/06/KARLICE.png>)

Također je potrebno naglasiti da žene mogu imati različite oblike zdjelice (Slika 3): ginekoidni oblik ima gotovo 50% žena, a osim njega navode se još i androidni, antropoidni i platipeloidni oblik (Physiopedia, 2023).



Slika 4. Oblici zdjelice kod žena, Physiopedia (https://www.physio-pedia.com/Anatomy_of_the_Pelvic_Girdle)

Dno zdjelice

Dno zdjelice naziv je za dio koji razdvaja šupljinu zdjelice od međice (lat. *perineum*), a smješten je pridnu otvora male zdjelice (Paulsen, 2013). Dno zdjelice ne obuhvaća samo mišiće, nego i sve organe zdjelice zajedno s ligamentima, endopelvičnom fascijom, krvnim i limfnim žilama i živcima (Paulsen, 2013).

3.2. Mišići dna zdjelice

Mišiće dna zdjelice čine mišići *levator ani* i *coccygeus* koji su važni za potporu zdjeličnih organa. *Levator ani* mišić je kojeg čine tri dijela (Kroesen, 2013):

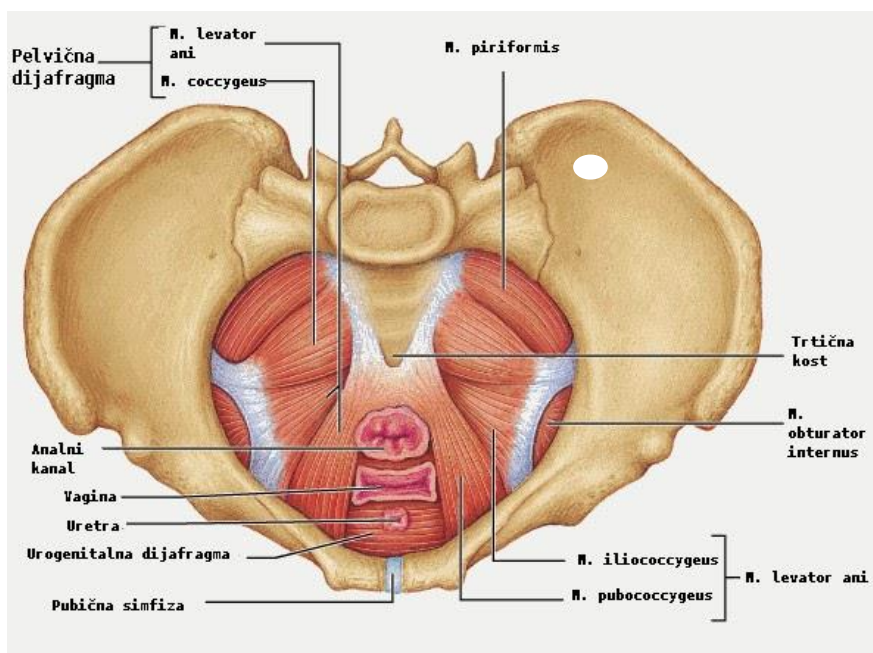
- *puborectalis* koji oblikuje remen oko anorektalnog spoja, a kontrakcijom puborektalnog mišića omogućeno je zatvaranje urogenitalnog hiatusa tijekom tjelesnih aktivnosti (Kroesen, 2013)
- *pubococcygeus* predstavlja mišić koji se proteže od pubisa do kokciksa (Kroesen, 2013)
- *iliococcygeus* predstavlja krajnji lateralni dio mišića *levatorani* (Kroesen, 2013).

Svi ti dijelovi izrazito su važni za stabilizaciju zdjeličnog organa jer tvore ravnu ploču koja se naziva ploča levatora.

Mišići dna zdjelice (Slika 4) mogu se podijeliti u četiri sloja:

- urogenitalni trokut čine vanjski spolni organi i mokraćna cijev. Ovdje se nalaze mišići: *m. bulbospongiosus*, *m. ischiocavernosus*, *m. transversus perinei superficialis* te *m. sphincter ani externus* (Kirschenheuter, 2022).

- urogenitalna dijafragma čini donji fascijalni sloj koji se naziva perinealna membrana te mišići: *m. transversus perinei profundus*, *m. sphincter urethrae*, *m. sphincter urethrovaginalis*, *m. compressor urethrae* (Kirschenheuter, 2022).
- pelvična dijafragma treći je sloj kojeg čine mišići: *m. ischiococcygeus* i *m. levator ani* sastavljen od *m. pubococcygeus*, *m. iliococcygeus* te *m. puborectalis* (Kirschenheuter, 2022).
- perinealno tijelo definira se kao fibromuskularna struktura između vagine i analnog otvora, a poznatija je kao centralna tetiva zdjelice iz razloga što se na tom mjestu strukture dna zdjelice isprepliću s međicom u tom području (Kirschenheuter, 2022).



Slika 5. Mišići dna zdjelice, Rumpfmuskulatur (<https://quizlet.com/at/240507003/rumpfmuskulatur-flash-cards/>)

Mišići dna zdjelice sastoje se i od sporoaktivirajućih i brzoaktivirajućih vlakana. Velika većina (njih 70%) su sporoaktivirajuća (Guyton, 2012). Na takav način omogućeno je održavanje određenog stupnja aktivacije u mirovanju, što je izuzetno važno za kontinenciju. S druge strane, brzoaktivirajuća vlakna omogućavaju da mišići dna zdjelice kontrahiraju u slučaju potrebe (Guyton, 2012).

Mišići dna zdjelice zajedno sa zdjelicom imaju brojne važne funkcije kao što su (Filipec, 2017):

- potpora organima zdjelice prilikom odmora i/ili aktivnosti
- mogućnost fekalne i urinarne kontinencije
- seksualna funkcija kod žena i muškaraca

- rasterećenje kralježnice, stabilnost kralježnice i dna zdjelice
- sinergija s dijafragmom, mišićima trupa i organima ima pozitivan utjecaj na disanje
- aktivacija mišića dna zdjelice važna je pri refleksnim i spontanim radnjama poput kašljanja, kihanja i smijanja
- potpora djetetu za vrijeme trudnoće i olakšavanje procesa poroda

Odgovarajuća jakost i snaga mišića dna zdjelice te pravovremena kontrakcija i relaksacija, jedan su od uvjeta za normalnu funkciju mišića dna zdjelice (Filipec, 2017).

4. MEHANIZMI NASTANKA OZLJEDE DNA ZDJELICE PRI PORODU

Stanje trudnoće, a kasnije i proces poroda, imaju značajan utjecaj na dno zdjelice koji se očituje kroz sabijanje i rastezanje struktura, kidanje živčanih vlakana, mišića i veziva. Kako bi se održavala prirodna statika i normalna funkcija organa dna zdjelice, nužna je optimalna neuromišićna funkcija, koja se odnosi i na potporne mehanizme dna zdjelice (Dijaković, 2009).

Nastanak i razvoj poremećaja kod žena, koje su porod izvršile vaginalnim putem, nastaje zbog četiri različita mehanizma (Dijaković, 2009):

1. Mehanički pritisak uzrokuje ozljedu potpornog vezivnog tkiva za vrijeme vaginalnog porođaja
2. Kompresija vodeće česti fetusa utječe na vaskularnu ozljedu strukture zdjelice tijekom poroda
3. Ozljede živaca zdjelice i mišića tijekom porođaja
4. Izravna ozljeda donjeg urinarnog trakta tijekom poroda

Svaki dio zdjelice, za vrijeme trudnoće i za vrijeme porođaja, izložen je akutnim fiziološkim pritiscima (Dijaković, 2009).

Vaginalni porod smatra se rizičnim čimbenikom koji je najodgovorniji za nastanak ozljeda *m. levator ani*. Provedene su brojne studije kojima se utvrđivao postotak žena kod kojih je došlo do ozljeda *m. levator ani*, ali i njegovih funkcija nakon porođaja. Peschers i suradnici (1997) u svojoj su studiji radili procjenu jakosti mišića dna zdjelice prije i poslije poroda, a zaključak studije je da je tri do osam dana nakon poroda mišićna snaga značajno oslabljena. Lien i suradnici (2009) su uz pomoć biomehaničkog modelinga dokazali da se tijekom drugog porođajnog doba rastežu mišići *levator ani* za gotovo 200% iznad početnog stanja. Vaginalni porođaj, osim navedenog, dovodi i do djelomičnog prekida inervacije mišića dna zdjelice. Allen i suradnici (1990) radili su istraživanje na uzorku od 96 žena, a rezultati koje su dobili uz pomoć elektromiografije pokazali su da je 80% ispitanica pokazalo znakove denervacije mišića dna zdjelice. Upravo taj prekid živčanog podražaja pokazale su žene koje sudulje rađale i rodile težu djecu.

Važno je naglasiti kako je većina denervacijskih ozljeda dna zdjelice reverzibilno, što znači da s vremenom dolazi do ponovnog ostvarivanja živčano mišićne veze dna zdjelice (Lin, 2010). Međutim, kada dolazi do presijecanja živca ili težih ozljeda nastalih kompresijom živca, rijetko dolazi do potpune regeneracije, a posljedično dolazi do razvoja simptoma inkontinencije mokraće (Memon, 2013).

5. POREMEĆAJI DNA ZDJELICE

Poremećaji dna zdjelice su česti problemi koji se javljaju kod žena nakon vaginalnog poroda. Povezani su s oslabljenim mišićima zdjelice i oštećenjem vezivnog tkiva koje podržava zdjelične organe.

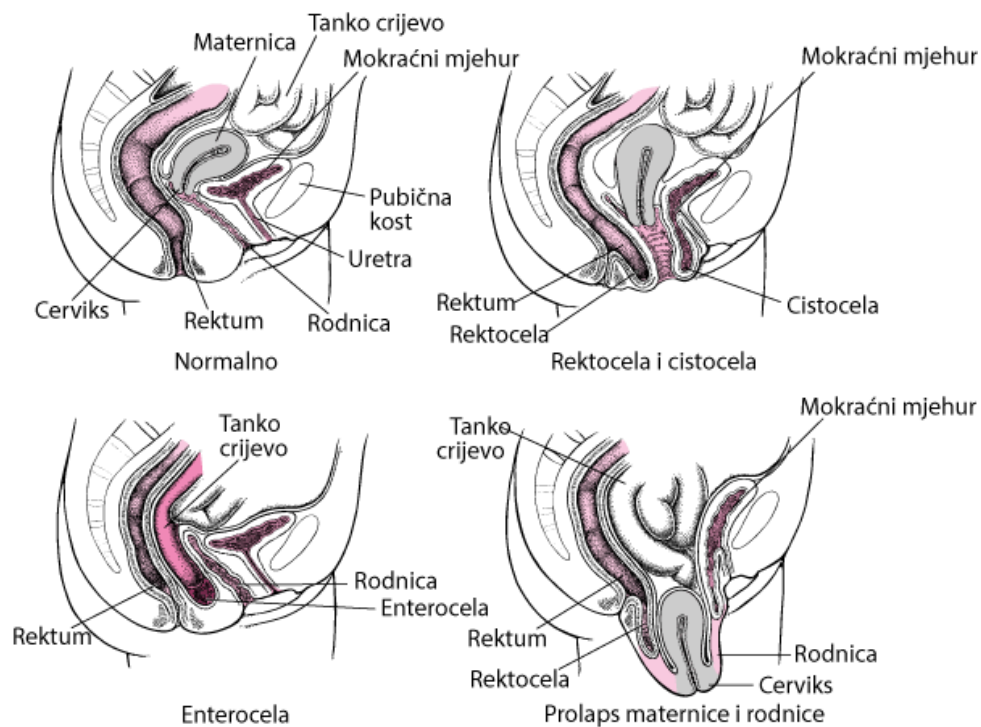
Važno je napomenuti da se poremećaji dna zdjelice mogu razlikovati u ozbiljnosti i simptomima. U slučajevima kada su simptomi teži i posljedice poroda veće, pristupa se kirurškom zahvatu kojim se popravljaju oštećeno tkivo ili pruža potpora organima zdjelice, dok se kod blažih oblika pristupa konzervativnim metodama liječenja kao što su promjene u načinu življenja, fizikalna terapija (biofeedback, vježbe jačanja mišića dna zdjelice, električna stimulacija i sl.), bihevioralna terapija (trening mokraćnog mjehura, neurostimulacija), mehanička sredstva, farmakoterapija i sl. (Luber i suradnici, 2001).

5.1. Prolaps zdjelice

Prolaps zdjelice relativno je čest problem koji može utjecati na žene nakon porođaja. Tijekom trudnoće i porođaja, zdjelični organi, poput maternice, mogu biti podvrgnuti značajnom stresu i naprezanju. Ovo može uzrokovati oštećenje mišića zdjelice i slabljenje vezivnog tkiva koje ih podržava, što rezultira prolapsom zdjelice (Luber i suradnici, 2001).

Prolaps se može podijeliti u nekoliko kategorija (Slika 6), s obzirom na to koja se struktura spustila/prolabirala. Prema tome, razlikuju se (Kranjčec, 2011):

- Anteriorni vaginalni prolaps (cistokela) podrazumijeva ispadanje prednje vaginalne stijenke i baze mjehura
- Apikalni ili uterini prolaps podrazumijeva spuštanje maternice i vrata maternice. Spuštanje maternice može biti decenzusno ako dođe do spuštavanja maternice do himenalnog otvora ili totalni prolaps ukoliko dođe do spuštavanja kroz himenalni otvor
- Posteriorni vaginalni prolaps dijeli se na enterokelu odnosno ispadanje gornjeg dijela stražnje vaginalne stijenke s tankim crijevom i rektokela odnosno ispadanje donjeg dijela vaginalne stijenke s rektumom
- Spuštanje perineuma



Slika 6. Različite kategorije prolapsa, HeMED (<https://www.hemed.hr/Default.aspx?sid=18681>)

Stadij prolapsa može se odrediti uz pomoć nekoliko sistema, međutim ICS (engl. *International Classification for Standards*) prihvatio je POP-Q sistem (engl. *Pelvic Organ Prolapse Quantification System*) (Tablica 1.).

Tablica 1. Pet stupnjeva prolapsa organa zdjelice (izvor: vlastita izrada prema [https://www.physio-pedia.com/Pelvic_Organ_Prolapse_Quantification_\(POP-Q\)_System](https://www.physio-pedia.com/Pelvic_Organ_Prolapse_Quantification_(POP-Q)_System))

STUPANJ	OPIS
1. stupanj	bez prolapsa
2. stupanj	najudaljenija točka prolapsa je više od 1 cm iznad razine himena
3. stupanj	najudaljenija točka prolapsa je manje od 1 cm proksimalno ili distalno od himena
4. stupanj	najudaljenija točka prolapsa je više od 1 cm ispod razine himena, ali ne dalje od 2 cm od ukupne duljine rodnice
5. stupanj	potpuna everzija rodnice

Simptomi prolapsa zdjelice mogu se pojaviti odmah nakon porođaja ili čak nekoliko godina kasnije. Neki od uobičajenih simptoma uključuju (Nađ Škegro, 2015):

- osjećaj pritiska ili nelagode u zdjelici
- osjećaj spuštanja ili ispadanja organa iz vagine

- problemi s mokrenjem, poput čestog mokrenja, nemogućnosti potpunog pražnjenja mjehura ili inkontinencije
- problemi s crijevima, poput zatvora, nadutosti ili nemogućnosti potpunog pražnjenja crijeva
- bol tijekom spolnog odnosa

5.2. Urinarna retencija

Nemogućnost potpunog pražnjenja mokraćnog mjehura naziva se urinarna retencija. Može se javiti iznenada i trajati kraće vrijeme, odnosno biti akutna ili trajati dulje odnosno biti kronična (Filipec, 2017). Klinički simptomi koji mogu ukazivati na urinarnu retenciju uključuju bol u području pubične simfize, jače znojenje, mučninu, bolove u lumbalnom dijelu kralježnice (Filipec, 2017). Urinarna retencija može se javiti i nakon porođaja, a često se javlja kod roditelja čiji je porod dovršen instrumentalno. Međutim, postoje slučajevi urednog poroda gdje se također može javiti (Filipec, 2017).

5.3. Urinarna inkontinencija

Međunarodno društvo za inkontinenciju (engl. ICS *International Classification for Standards*) definira urinarnu inkontinenciju (u daljnjem tekstu UI) kao neželjeno ispuštanje urina kod pacijenata, koje se može objektivno dokumentirati i predstavlja veliki socijalni i zdravstveni problem za bolesnika. UI, koja uključuje smetnje u rasponu od povremenog "bježanja" do potpune nemogućnosti zadržavanja mokraće, česta je pojava posljedicama koje negativno utječu, ne samo na kvalitetu života bolesnika, već i cijele obitelji.

Najvažniji faktori rizika koji uzrokuju urinarnu inkontinenciju su trudnoća i vaginalni porod, koji mogu dovesti do oštećenja pudendalnog živca i traume dna zdjelice. Rizik od urinarne inkontinencije povećavaju: visoki paritet, operativni vaginalni porod, epiziotomija i porođajna težina djece veća od 4.000 grama (Irion, 2010).

Ostali čimbenici rizika su: pretilost, kirurški zahvati na zdjelici, ozljede dna zdjelice i leđne moždine, neurološki poremećaji, teški fizički napori, kronične plućne bolesti i zatvor.

Inkontinencija mokraće učestalija je s godinama i javlja se kod vrhunskih sportašica koje nikada nisu radale, posebice onih koje se redovito bave skakačkim sportovima. Vrste urinarne inkontinencije su (Cvetković, 2020):

- Statička (stresna) inkontinencija je ona kod koje male količine urina cure u slučaju povećanja intraabdominalnog tlaka (kihanje, smijanje). Najčešće pogađa žensku populaciju bez obzira na dobne skupine, a ovo je stanje uobičajeno za sportašice koje trpe velika tjelesna opterećenja.
- Urgentnu inkontinenciju karakterizira jak i hitan nagon za mokrenjem, učestalo mokrenje (osam ili više puta u 24 sata), nokturija (često buđenje iz sna radi mokrenja). U slučajevima nagle promjene položaja moguće je pogoršavanje simptoma.
- Preljevna inkontinencija podrazumijeva gotovo neprekidan protok urina te povećanu učestalost mokrenja, međutim mokraćni mjehur ne može se u potpunosti isprazniti. Iz navedenog razloga u mjehuru cijelo vrijeme ostaje mala količina urina što predstavlja plodno tlo za razvoj i rast bakterija te samim time povećan rizik od upale mokraćnog sustava.
- Mješovita inkontinencija predstavlja kombinaciju stresne inkontinencije i urgentne inkontinencije, pri čemu može doći do nekontroliranog gubitka mokraće povezanog sa stresom, a počinje iznenadnim i jakim nagonom za mokrenjem. Čest je gubitak velike količine urina.

5.4. Fekalna inkontinencija

Fekalna inkontinencija definirana je kao nekontrolirano pražnjenje crijeva kao i nemogućnost kontroliranja plinova. Kompleksnost fekalne inkontinencije varira od blage forme, u kojoj osoba ne može kontrolirati jedino plinove, do izrazito teške forme, u kojoj osoba ne može kontrolirati izlazak stolice u tvrdom ili tekućem obliku. (Bakula, 2021).

Prema Parksscoring sustavu, razlikuju se četiri stupnja fekalne inkontinencije (Filipec, 2020):

- prvi stupanj podrazumijeva potpunu kontinenciju
- drugi stupanj blagu inkontinenciju s minimalnom nemogućnošću kontrole stolice i plinova
- treći stupanj umjerenu inkontinenciju s nemogućnošću kontrole plinova i tekuće stolice
- četvrti stupanj označava tešku i potpunu inkontinenciju plinova, tekuće i krute stolice

Fekalna inkontinencija se također može podijeliti na pasivnu, koja je posljedica oštećenja unutarnjeg analnog sfinktera, i urgentnu, koja je posljedica oštećenja vanjskog analnog

sfinktera (Bakula, 2021). Čimbenici rizika razvoja fekalne inkontinencije uključuju ozljede analnog sfinktera (javljaju se u 0,5 - 2,5% vaginalnih poroda), ozljede pudendalnog živca, veliku porođajnu težinu djeteta, korištenje vakuuma ili forcepsa prilikom poroda, kao i prvoročke (Filipec, 2020).

5.5. Seksualna disfunkcija

Seksualna disfunkcija odnosi se na smanjenu želju, ali i potrebu za seksualnim odnosom, poremećaj osjeta ugone i uzbuđenja, poteškoće s postizanjem orgazma te bolove prilikom spolnog odnosa (Menjak, 2018).

Nakon poroda, seksualna disfunkcija žena pojavljuje se u obliku dispareunije, suhoće vaginalnog područja, poteškoća s postizanjem orgazma, vaginalnog krvarenja ili iritacije pri završetku spolnog odnosa te gubitka seksualne želje. Faktori koji doprinose razvoju seksualne disfunkcije u poslijeporođajnom razdoblju uključuju smanjenje samopouzdanja zbog tjelesnih promjena, stres ili nedostatak sna koji su povezani s brigom o djetetu, bol u području perineuma te poremećaji određenih funkcija koje se mogu javiti nakon porođaja, poput urinarne inkontinencije. Hormonalne promjene također mogu utjecati na pojavu simptoma seksualne disfunkcije, kao što je primjerice dispareunija (Menjak, 2018). Razina estrogena je niža kod žena koje doje, što može uzrokovati suhoću vagine, a posljedično i bol prilikom penetracije, iritaciju ili krvarenje nakon spolnog odnosa (Menjak, 2018). Perinealna trauma (puknuće međice) i epiziotomija također mogu doprinijeti razvoju seksualne disfunkcije u postpartalnom periodu (Gutzeit, 2020).

6. REHABILITACIJA ZDJELICE I DNA ZDJELICE

Mišići dna zdjelice, kao i svaki drugi mišići, mogu oslabiti, a najčešći razlozi tome su starenje, trudnoća, vaginalni porod, operacije i sl. Posljedice toga su urinarna inkontinencija i prolaps zdjelčnih organa koji imaju razne negativne učinke.

Obzirom na navedeno, potrebno je raditi na prevenciji te u slučaju pojave takvih posljedica provoditi rehabilitaciju. Danas postoje brojni tretmani za kontrolu slabosti dna zdjelice koji uključuju raznorazne terapije, vježbe, lijekove pa i operacije.

6.1. Kegelove vježbe

Kegelove vježbe smatraju se najčešćim fizikalnim metodama liječenja te najpopularnijim vježbama zbog svoje jednostavnosti i mogućnosti provedbe u bilo koje vrijeme na bilo kojem mjestu u sklopu dnevne rutine.

Prvi su put opisane 1948. godine, a ime su dobile po Arnoldu Kegelu, američkom ginekologu koji je kroz godine istraživanja otkrio da su mnoge njegove pacijentice nakon poroda imale izrazito slabe mišiće dna zdjelice. Kako bi pomogao ženama koje su imale različite probleme kao što su inkontinencija, prolaps, seksualna disfunkcija i sl. izumio je uređaj koji se naziva perineometar (Cavkaytar i suradnici, 2015).

Perineometar ili vaginalni manometar uređaj je koji je osmišljen s ciljem ispitivanja jakosti kontrakcije mišića dna zdjelice, a najčešće se koristi s ciljem usmjeravanja pacijentica prema pravilnom izvođenju vježbi. U svojoj je studiji dr. Kegel naveo da vježbe mogu imati značajan utjecaj kod sprječavanja cistokele, rektokele i urinarne stresne inkontinencije (Physiopedia, 2023). Kegelove vježbe trebale bi se izraditi prema stanju jer broj kontrakcija, vrijeme provođenja i serija razlikuju se ovisno o težini stanja. Prije svega, trebalo bi provesti test kako bi se utvrdilo jesu li Kegelove vježbe adekvatne za liječenje stanja pacijentice (D'Alessandro i sur., 2022). Test se provodi na način da se vateni štapić obloži anestetskim gelom i postavlja se kroz vanjski dio uretre do vrata mokraćnog mjehura. Nakon postavljanja potrebno je izmjeriti kut između štapića u fazi mirovanja, tijekom naprezanja i vodoravne osi. Ukoliko je izmjereni kut veći od 30°, u odnosu na vodoravnu os, može se reći da postoji hipermobilnost vrata mokraćnog mjehura i uretre. Tijekom provođenja testa sa štapićem poželjno je provesti i palpacijski pregled s ciljem utvrđivanja jakosti mišića dna zdjelice (D'Alessandro i sur., 2022).

Iako se Kegelove vježbe prilagođavaju svakoj pacijentici i nema fiksnog protokola, postoje temeljna pravila koja uključuju:

- identifikaciju određenih mišića koji usporavaju ili zaustavljaju mokrenje
- kontrahiranje mišića na pravilan način
- ponavljanje ciklusa u više navrata

Potrebno je paziti na izvedbu jer mnoge žene umjesto mišića dna zdjelice aktiviraju mišiće auktora kuka, trbušne i glutealne mišiće.

Biološki gledano, primjena Kegelovih vježbi podrazumijeva snažnu i brzu kontrakciju mišića dna zdjelice kako bi komprimirali uretru te povećali tlak te kako bi se na taj način spriječilo otjecanje urina u situacijama naglog porasta intraabdominalnog tlaka tijekom kašljanja, smijanja, kihanja i sl. (Nguyen i sur., 2019). Kod brzih kontrakcija, mišići zdjelice se brzo stežu i opuštaju, a sporije kontrakcije omogućavaju dulje zadržavanje zgrčenih mišića, koji se potom opuštaju (Nguyen i sur., 2019). Na taj način jačaju se mišići. Kada su mišići normalno inervirani te snažno povezani za endopelvičnu fasciju, uz kontinuirano vježbanje i pravilnu izvedbu vježbi, moguće je postići značajna poboljšanja (Nguyen i sur., 2019).

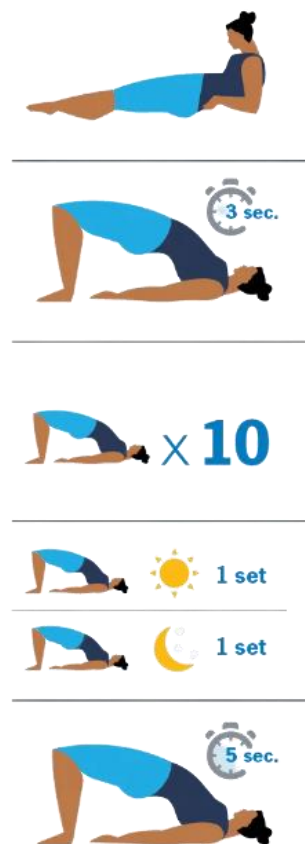Kako bi Kegelove vježbe pokazale željene rezultate potrebno ih je izvoditi kontinuirano i pravilno na način da se pri izvedbi vježbe stežu mišići dna zdjelice. Obzirom da veliki broj žena nema dovoljno znanja o prenatalnom i postnatalnom stanju potrebno je raditi na osvještavanju od strane brojnih stručnjaka kao što su ginekolozi, urolozi, fizijatri, kineziterapeuti, fizioterapeuti i sl. Stručni kadar raspolaže odgovarajućim informacijama i uputama te ima značajnu ulogu u postizanju željenih rezultata (Rodas, Garcia-Perdomo, 2018).

Prije početka izvođenja, potrebno je prepoznati mišiće dna zdjelice te naučiti na koji ih način pravilno stezati, obzirom da se radi o mišićima čija je pozicija na skrivenom mjestu na dnu male zdjelice (Rodas, Garcia-Perdomo, 2018). Kako bi se postigla i uspostavila svjesnost mišića dna zdjelice potrebna je vježba, ali i njihova svakodnevna uporaba. Na početku je potrebno zauzeti sjedeći ili ležeći položaj te potpuno opustiti mišiće stražnjice, bedara i trbuha. Drugi korak je simulacija mokrenja, odnosno pokušati zaustaviti mlaz mokraće na nekoliko sekundi te potom nastaviti mokrenje. Treći korak je postizanje svjesnosti rodnice. Test se provodi na način da se kažiprst postavi u rodnicu, nakon čega se mišićima treba stisnuti i osjetiti prst te osjetiti pomak prema gornjoj strani. Posljednji korak je simulacija flatulencije na način da se zamisli stiskanje i zadržavanje, a potom i opuštanje okruglog mišića oko debelog crijeva. Nakon što se osvijeste mišići dna zdjelice, prelazi se na

konkretne vježbe i potrebno je naglasiti da za jačanje mišića dna zdjelice, kao i za sve mišiće, treba vremena te da izvođenje Kegelovih vježbi ne bi smjelo boljeti (Rodas, Garcia-Perdomo, 2018). U slučaju pojave boli potrebno je odmah prekinuti izvedbu i posavjetovati se sa stručnjacima.

Kegelove vježbe mogu se izvoditi u uspravnom, sjedećem ili ležećem položaju, no ukoliko su mišići slabi, potrebno je početi u ležećem položaju s pogrčenim nogama i s manjim brojem ponavljanja te kraćim izdržajima (Rodas, Garcia-Perdomo, 2018). Jedno ponavljanje Kegel vježbe podrazumijeva jedno zatezanje i jedno opuštanje mišića dna zdjelice (Slika 7). Započinje se sa zatezanjem mišića u trajanju od tri sekunde, potom slijedi opuštanje u trajanju od tri sekunde. Na početku se napravi 10 ponavljanja s pauzom između svake vježbe i radi se jedan set vježbi ujutro i jedan navečer. Mišići će polako dobivati na jakosti pa se s vremenom povećava i duljina izdržaja. Primjerice, umjesto dotadašnje tri sekunde, vrijeme se povećava na pet sekundi, a između vježbi se smanjuje broj pauza i postupno se počinju izvoditi u nizu i tri puta dnevno.

Legenda: sec- sekunda; set- serija



Slika 7. Kegel vježbe, Cleveland Clinic (<https://my.clevelandclinic.org/-/scassets/images/org/health/articles/14611-kegel-exercises.jpg>)

Bez obzira što gotovo da ni nema prijavljenih nuspojava nakon izvođenja Kegelovih vježbi, potrebno je imati na umu da postoji dio populacije žena kojima se njihova izvedba ne preporuča. Dno zdjelice i TVA (*Transverse abdominal muscle*) imaju široku paletu funkcija koju trebaju provoditi. Kako bi njihova provedba bila uspješna, potrebno je biti u mogućnosti provesti kontrolu stezanja, ali i opuštanja u trenucima kada je to potrebno. U slučaju da su mišići cijelo vrijeme ili redovito tijekom izvođenja Kegelovih vježbi zgrčeni i napeti, može ih se onemogućiti da neke druge uloge obavljaju kroz prirodnu i refleksnu reakciju (Rodas, Garcia-Perdomo, 2018). Treba imati na umu da dno zdjelice mora biti sposobno generirati silu, ali isto tako ne smije se dovesti do toga da dno zdjelice konstantno generira veliku silu jer na takav način dolazi do njegove napetosti. Kada je napetost velika, mišić neće biti u mogućnosti napraviti puni opseg pokreta jer nema kapacitet elastičnosti, već će ga izvoditi samo dijelom ili onim mišićima u kojima kapacitet postoji. Kroz takav pristup stvara se privremeno rješenje koje je kratkog vijeka. Upravo je iz navedenog razloga potrebno kroz različite pokrete i zadatke raditi na snazi mišića kako bi mišić bio funkcionalan.

6.2. Vježbe za mišiće dna zdjelice

U današnje vrijeme postoji veliki broj protokola za vježbe mišića dna zdjelice različitog intenziteta koji se očituju kroz broj ponavljanja, serija, trajanje kontrakcija i sl. Kod provođenja treninga potrebno je kombinirati spore kontrakcije, koje povećavaju mišićnu jakost, s kratkim i brzim kontrakcijama, koje služe da bi mišići povećali otpornost i izdržali promjene opterećenja i pritiska (Svetličić, 2019).

Sve vježbe predviđene za jačanje mišića dna zdjelice uključuju segmentalnu te svjesnu naizmjeničnu kontrakciju i relaksaciju mišića, a glavni cilj je aktivacija većeg broja motoričkih jedinica pri svakoj kontrakciji mišića. Osim navedenog, vježbe imaju pozitivan utjecaj na uspostavu i zadržavanje funkcija i jakosti mišića dna zdjelice (Filipec, 2020).

Prilikom izvođenja vježbi, pažnja se usmjerava na četiri principa: opterećenje, napredovanje, održavanje i specifičnost (Mikuš, 2023). Specifičnost podrazumijeva aktivaciju mišića dna zdjelice pri čemu ne dolazi do aktivacije drugih skupina mišića. Opterećenje se povećava s vremenom, a može se provesti kroz primjenu otpora, produženje vremena i brzine kontrakcije, broja ponavljanja i sl. Napredovanje u izvedbi vježbe u najvećoj se mjeri očituje kroz promjenu položaja. Početni položaj je ležeći, a kako mišići jačaju tako se postupno prelazi u sjedeći, upor klečeći i uspravni položaj. Održavanje predstavlja završnu fazu, a podrazumijeva da se provodi nakon provedene rehabilitacije (Mikuš, 2023).

6.3. Primjer primjene vježbi za mišiće dna zdjelice

U nastavku će biti dan prikaz vježbi koje se mogu provoditi s ciljem jačanja mišića dna zdjelice. Dolje prikazane vježbe mogu se početi provoditi vrlo brzo nakon poroda, odnosno nakon odobrenja stručne osobe. Na početku, vježbe se izvode kroz mali broj ponavljanja u tri serije, a ovisno o mogućnostima, progresivno valja povećavati broj ponavljanja i serija. Važno je naglasiti da postoje brojne varijante navedenih vježbi, pa se nakon nekog vremena redovitog provođenja, pri vježbanju mogu početi koristiti elastične gume, utezi manjih kilaža i sl.

Abdominalno disanje



Početni položaj: leći na leđa, raznožno pogrčeno (malo savijenih koljena), petama na tlu, odručiti zgrčeno unutra, osloncem na rebra.

Izvedba: polagan i dubok udah na nos istovremeno trbuhom i širenjem rebra, te izdah kroz usta s istovremenim spuštanjem trbuha na tlo.

Trajanje: početi s tri udisaja i izdisaja u tri serije. Ovisno o mogućnostima progresivno povećavati broj ponavljanja i serija.

Nagib zdjelice



Početni položaj: leći na leđa (neutralnim položajem zdjelice, osloncem lumbalnog dijela kralježnice o tlo), prednožno pogrčenih nogu, odručiti zgrčeno unutra, osloncem na rebra.

Izvedba: naizmjenično pomicanjem zdjelice natrag uviti leđa i spuštanjem lumbalnog dijela kralježnice na tlo, pri čemu bi gornji dio tijela trebao biti statičan. Pokret izvoditi polagano i kontrolirano (početnici pri učenju izvođenja ove vježbe ispod lumbalnog dijela leđa mogu postaviti lopticu koja u sebi sadrži trubu ili zvonce kako bi lakše osvijestili „guranje“ podloge leđima).

Trajanje: pet nagiba zdjelice prema naprijed i pet prema natrag u tri serije. Polaganim spuštanjem i izdržajem od tri do pet sekundi.

Jednonožno klizanje po podlozi



Početni položaj: leći na leđa, prednožno pogrčeno lijevom (postavljenom na slideru ili komadu pamučne tkanine), priručiti osloncem dlanovima o tlo.

Izvedba: naizmjenično ispružiti i prednožno pogrčiti lijevu te isto ponoviti i desnom nogom. Prilikom opružanja i prednožnog grčenja, naglasiti potisak pete o tlo.

Trajanje: pet ponavljanja lijevom i pet ponavljanja desnom nogom u tri serije.

Naizmjenični zasuci donjim dijelom tijela



Početni položaj: leći na leđa, raznožno prednožno pogrčiti, priručiti van, dlanovima o tlo.

Izvedba: polako spuštati koljena obje noge prema tlu lijevu, a zatim i u desnu stranu, pazeći da su ramena i zdjelica na tlu.

Trajanje: pet ponavljanja u lijevu i pet ponavljanja u desnu stranu u tri serije.

Školjka



Početni položaj: leći na bok, sunožno prednožno pogrčiti, doljnu ruku zgrčeno predručiti, dlanom ispod uha, drugom u priručenju pogrčiti, osloncem dlana o tlo.

Izvedba: naizmjenično pogrčeno odnoženje i prinoženje gornje noge (spojenih stopala); isto ponoviti i u drugu stranu.

Trajanje: pet ponavljanja u lijevu i pet ponavljanja u desnu stranu u tri serije. Prema mogućnostima, progresivno povećavati broj ponavljanja i serija.

”Mali“ most s loptom



Početni položaj: leći na leđa, raznožno prednožno pogrčiti, loptom između koljena, priručiti van, dlanovima o tlo.

Izvedba: naizmjenično podizanje (aktivirati gutealnu regiju s istovremenim sunožnim potiskivanjem lopte) i spuštanje kukova na tlo.

Trajanje: pet ponavljanja u tri serije.

”Mali“ most jednoonožno



Početni položaj: leći na leđa, raznožno prednožno pogrčiti, prurčiti van, dlanovima o tlo.

Izvedba: naizmjenično podizanje (aktivirati gutealnu regiju) i istovremeno opružanje desne te spuštanje u početni položaj (vodeći brigu da se pokret izvodi kontrolirano). Isto ponoviti i drugom nogom.

Trajanje: pet ponavljanja u tri serije.

Ležanje na leđima s pogrčenim prednoženjem, predručenjem



Početni položaj: leći na leđa s pogrčenim prednoženjem, predručiti.

Izvedba: naizmjenično spuštanje i opružanje noge prema tlu i podizanje u početni položaj. Isto ponoviti i drugom nogom. Pokret treba biti kontroliran, pazeći da je lumbalni dio kralježnice cijelo vrijeme oslonjen na tlu.

Trajanje: pet ponavljanja desnom nogom pa pet ponavljanja lijevom nogom u tri serije.

Leći s pogrčenim prednoženjem i predručenjem- suprotna ruka suprotna noga



Početni položaj: leći na leđa s pogrčenim prednoženjem, predručiti.

Izvedba: opružanje i spuštanje jedne noge do tla s istovremenim podizanje suprotne ruke u uzručenje, te vraćanje u početni položaj. Isto ponoviti i drugom nogom/rukom. Pokret treba biti kontroliran, pazeći da je lumbalni dio kralježnice cijelo vrijeme oslonjen na tlu.

Trajanje: pet ponavljanja desnom nogom i lijevom rukom, pa pet ponavljanja lijevom nogom i desnom rukom u tri serije.

Ležanje na leđima s prednožno pogrčenim nogama i predručenjem- obje ruke i noge



Početni položaj: leći na leđa s pogrčenim prednoženjem, predručiti.

Izvedba: istovremeno opružati noge i spustiti ih do tla i podići ruke u uzručenje, te se vratiti u početni položaj. Pokret treba biti kontroliran, pazeći da je lumbalni dio kralježnice cijelo vrijeme oslonjen na tlu.

Trajanje: pet ponavljanja u tri serije.

Upor klečeci- suprotna ruka suprotna noga



Početni položaj: upor klečeci (ravnih leđa).

Izvedba: naizmjenično podizanje i opružanje noge s istovremenim podizanjem suprotne ruke u uzručenje, istovremeno povratak u početni položaj; isto ponoviti drugom rukom/nogom.

Trajanje: pet ponavljanja lijevom nogom i desnom rukom, potom desnom nogom i lijevom rukom u tri serije.

Upor prednji o podlaktice na zidu



Početni položaj: stav raskoračni u usponu, osloncem na zid, prednjim uporom o podlaktice.

Izvedba: naizmjenično promjena položaja zdjelice prema naprijed i unazad.

Trajanje: podvlačenje zdjelice 10- 15 sekundi, izravnjavanje 20 sekundi, tri serije.

7. ZAKLJUČAK

Postporođajna inkontinencija stanje je u kojem žena ima poteškoće pri kontroli mokrenja nakon poroda. Predstavlja relativno čest problem koji može utjecati na žene nakon vaginalnog ili carskog reza. Postporođajna inkontinencija može biti privremena ili dugotrajna, ovisno o ozbiljnosti stanja i tome koliko su mišići zdjelice oštećeni tijekom poroda. Glavni uzrok postporođajne inkontinencije su oslabljeni mišići zdjelice te oštećeno vezivno tkivo koje podržava mjehur i uretru. Tijekom trudnoće i poroda, zdjelični mišići podvrgavaju se značajnom stresu i pritisku, što može dovesti do njihovog slabljenja i gubitka tonusa. Osim toga, trudnoća može povećati pritisak na mjehur zbog rastuće maternice, što također može utjecati na kontrolu mokrenja. Simptomi postporođajne inkontinencije mogu varirati od blage do teže forme. Važno je napomenuti da postporođajna inkontinencija može imati emocionalne i psihološke posljedice na žene. Može dovesti do smanjenja samopouzdanja, pojave srama i osjećaja nelagode u svakodnevnim aktivnostima.

Međutim, postoji nekoliko načina liječenja i upravljanja postporođajnom inkontinencijom, a jedan od načina su Keglove vježbe. One su izuzetno važne za prevenciju postporođajne inkontinencije i održavanje zdravlja dna zdjelice kod žena. Ove vježbe su usmjerene na jačanje mišića zdjelice, posebno mišića koji podržavaju mjehur, uretru i rektum. Redovito prakticiranje Keglovih vježbi tijekom trudnoće i nakon poroda može značajno smanjiti rizik od razvoja inkontinencije. Ciljaju na mišiće zdjelice koji su oslabljeni tijekom trudnoće i poroda. Ove vježbe mogu pomoći u poboljšanju tonusa mišića, povećanju kontrole nad mokrenjem i smanjenju rizika od nekontroliranog istjecanja urina ili stolice. Redovita praksa Keglovih vježbi također može poboljšati cirkulaciju u zdjeličnom području, povećati osviještenost o mišićima zdjelice i pomoći u bržem oporavku nakon poroda. Važno je naglasiti da je dosljednost ključna pri izvođenju Keglovih vježbi. Redovita i pravilna izvedba vježbi tijekom trudnoće i nakon poroda može donijeti najbolje rezultate. Idealno je da se žene educiraju o pravilnoj tehnici izvođenja Keglovih vježbi i uključe ih u svoju svakodnevnu rutinu. Integracija ovih vježbi u rutinu tijekom trudnoće i nakon poroda može donijeti brojne koristi u očuvanju zdravlja dna zdjelice i poboljšanju kvalitete života žena.

8. LITERATURA

Allen, R. E., Hosker, G. L., Smith, A. R. B., Warrell, D. W. (1990). Pelvic floor damage and childbirth: a neurophysiological study. *BJOG: An International Journal of Obstetrics & Gynaecology*, 97(9), 770-779.

Anatomy Standard. (04.04.2020). Hip bone, mrežno izdanje.
Pristupljeno 02.08.2023. https://www.anatomystandard.com/Pelvis/Hip_bone.html

Ashton-Miller, J. A., Delancey, J. O. (2007). Functional anatomy of the female pelvic floor. *Annals of the New York Academy of Sciences*, 1101(1), 266-296.

Bakula, B. (2021). Povezanost visine kolorektalne anastomoze i funkcije anorektuma (Disertacija). Zagreb: Sveučilište u Zagrebu, Medicinski fakultet.

Preuzeto s <https://urn.nsk.hr/urn:nbn:hr:105:396067>

Bošnjak, I. J. (2020). Rizici za inkontinenciju I defect dna zdjelice kod vaginalnog porođaja (Diplomski rad). Zagreb: Sveučilište u Zagrebu, Medicinski fakultet.

Preuzeto s <https://urn.nsk.hr/urn:nbn:hr:105:917752>

Cavkaytar, S., Kokanali, M. K., Topcu, H. O., Aksakal, O. S., Doğanay, M. (2015). Effect of home-based Kegel exercises on quality of life in women with stress and mixed urinary incontinence. *Journal of Obstetrics and Gynaecology*, 35(4), 407-410.

Charlie C. Kilpatrick, Prolaps zdjelčnih organa (POP), HeMED
Pristupljeno 02.08.2023. <https://www.hemed.hr/Default.aspx?sid=18681>

Cvetković, L. (2020). Suvremeni pristup u liječenju bolesnica s inkontinencijom urina (Diplomski rad). Zagreb: Sveučilište u Zagrebu, Medicinski fakultet.

Preuzeto s <https://urn.nsk.hr/urn:nbn:hr:105:527402>

D'Alessandro, G., Palmieri, S., Cola, A., Barba, M., Manodoro, S., Frigerio, M. (2021). Clinical and urodynamic predictors of Q-tip test urethral hyper mobility. *Minerva Obstetrics and Gynecology*, 74(2), 155-160.

Dijaković, A., Orešković, S., Ivanišević, M., Juras, J., Đelmiš, J. (2009). Rizični čimbenici za nastanak oštećenja dna zdjelice i mokraćne inkontinencije u žena. *Gynaecologia et perinatologia: journal for gynaecology, perinatology, reproductive medicine and ultra sonic diagnostics*, 18(4), 183-187.

Eickmeyer S. M. (2017). Anatomy and Physiology of the Pelvic Floor. *Physical medicine and rehabilitation clinics of North America*, 28(3), 455-460.

Pristupljeno 19.07. 2023. <https://doi.org/10.1016/j.pmr.2017.03.003>

Filipec, M., Jadanec, M. (2017). Fizioterapija u ginekologiji i porodništvu. Hrvatski zbor fizioterapeuta, Zagreb, 193-255

Filipec, M., Jadanec, M. (2020). Fizioterapijski pristup kod inkontinencije. Hrvatski zbor fizioterapeuta, Zagreb, 193-231

Franklin, M. E., Conner-Kerr, T. (1998). An analysis of posture and backpain in the first and third trimesters of pregnancy. *Journal of Orthopaedic & Sports Physical Therapy*, 28(3), 133-138.

Gutzeit, O., Levy, G., Lowenstein, L. (2020). Postpartum female sexual function: risk factors for postpartum sexual dysfunction. *Sexual medicine*, 8(1), 8-13.

Guyton, A. C. i Hall, JE (2012). *Medicinska fiziologija*, 12. Zagreb.

Habek, D. (2013). *Ginekologija i porodništvo*. Zagreb: Medicinska naklada, 107.

Leksikografski zavod Miroslav Krleža. (n.d.). *Zdjelica*. U Hrvatska enciklopedija, mrežno izdanje.

Pristupljeno 01.07.2023. <https://www.enciklopedija.hr/natuknica.aspx?ID=67014>

Irion, J. M., Irion G. L. (2010.): *Women's Health in Physical Therapy*. Philadelphia: Lippincott Williams &Wilkins

Keros, P., Pećina, M., Ivančić-Košuta, M. (1987). *Temelji anatomije čovjeka*. Medicinski fakultet. Zagreb. 25-40

Kirschenheuter, L. (2022). *Upućenost trudnica i izvori informacija o provođenju i važnosti vježbi mišića zdjeličnog dna* (Diplomski rad, Sveučilište u Rijeci. Fakultet zdravstvenih studija u Rijeci).

Kroesen, A. J. (2013). Pelvicfloor and anal incontinence: Conservativetherapy. *DerChirurg*, 84, 15-20.

Kuvačić, I., Škrablin–Kučić, S. (2003). *Perinatologija danas*. Zagreb. Nakladni zavod Matice hrvatske, Zagreb.

Lain, K. Y., &Catalano, P. M. (2007). Metabolic changes in pregnancy. *Clinical obstetrics and gynecology*, 50(4), 938-948.

Lien, K. C., Mooney, B., DeLancey, J. O., Ashton-Miller, J. A. (2004). Levator ani muscle stretch induced by simulated vaginal birth. *Obstetrics and gynecology*, 103(1), 31.

Lin, Y. H., Liu, G., Li, M., Xiao, N.,Daneshgari, F. (2010). Recovery of continence function following simulated birth trauma involves repair of muscle and nerves in the urethra in the female mouse. *European urology*, 57(3), 506-513.

Luber, K. M., Boero, S., Choe, J. Y. (2001). The demographics of pelvic floor disorders: current observations and future projections. *American journal of obstetrics and gynecology*, 184(7), 1496-1503.

Matejčić, A. (2021). Konzervativne metode liječenja urinarne inkontinencije (Diplomski rad). Rijeka: Sveučilište u Rijeci, Fakultet zdravstvenih studija u Rijeci.

Preuzeto s <https://urn.nsk.hr/urn:nbn:hr:184:611305>

Mikuš, M. (2023). Usporedba učinkovitosti Kegelovih vježbi I vanjske magnetske inervacije mišića dna zdjelice u liječenju bolesnica sa statičkom urinarnom inkontinencijom (Disertacija). Zagreb: Sveučilište u Zagrebu, Medicinski fakultet.

Preuzeto s <https://urn.nsk.hr/urn:nbn:hr:105:215008>

Miljanović, M. (2019). Terapijske vježbe u trudnoći – križbolja i zdjelična bol (Završni rad). Zagreb: Zdravstveno veleučilište.

Preuzeto s <https://urn.nsk.hr/urn:nbn:hr:139:442893>

Medved, E. (2019). Fiziološke promjene u trudnoći (Završni rad). Zagreb: Zdravstveno veleučilište.

Preuzeto s <https://urn.nsk.hr/urn:nbn:hr:139:291694>

Menjak, I. (2018). Liječenje seksualne disfunkcije (Diplomski rad). Zagreb: Sveučilište u Zagrebu, Medicinskifakultet.

Preuzeto s <https://urn.nsk.hr/urn:nbn:hr:105:667358>

Memon, H. U., Handa, V. L. (2013). Vaginal childbirth and pelvic floor disorders. *Women's health*, 9(3), 265-277.

Nađ Škegro, S. (2015). Konzervativno liječenje statičke inkontinencije mokraće i defekata dna zdjelice. *Medicus*, 24 (1 Urologija), 25-31.

Nguyen, M. L. T., Armstrong, A. A., Wieslander, C. K., Tarnay, C. M. (2019). Nowanyonecan Kegel: One-time office teaching of pelvic floor muscle exercises. *Urogynecology*, 25(2), 149-153.

Paleka, N. (2019). Uloga patronažne sestre u puerperiju (Završni rad). Koprivnica: Sveučilište Sjever.

Preuzeto s <https://urn.nsk.hr/urn:nbn:hr:122:505336>

Paulsen F, Waschke J i suradnici (2013). Mišići zdjeličnog dna i perinealni mišići. Atlas anatomije čovjeka – tablice mišića, zglobova i živaca. Naklada Slap; 32-33

Pecigoš-Kljuković, K. (2005). Zdravstvena njega trudnice, roditelje i babinjače. Školska knjiga, Zagreb.

Pereira, M. A., Rifas-Shiman, S. L., Kleinman, K. P., Rich-Edwards, J. W., Peterson, K. E., Gillman, M. W. (2007). Predictors of change in physical activity during and after pregnancy: Project Viva. *American journal of preventive medicine*, 32(4), 312-319.

Peschers, U. M., Schaer, G. N., DeLancey, J. O., Schuessler, B. (1997). Levator ani function before and after childbirth. *BJOG: An International Journal of Obstetrics & Gynaecology*, 104(9), 1004-1008.

Physiopedia. Anatomy of the Pelvic Girdle, mrežno izdanje
Pristupljeno 29. 6. 2023. https://www.physio-pedia.com/Anatomy_of_the_Pelvic_Girdle

Physiopedia. The Biomechanics of Pregnancy, mrežno izdanje
Pristupljeno 30. 6. 2023 https://www.physio-pedia.com/The_Biomechanics_of_Pregnancy

Platzer W. (2011). Donji udovi – kosti, sveze, zglobovi. Priručni anatomski atlas – sustav organa za pokretanje, 10. Zagreb. Medicinska naklada; 186-191

Rodas, M. C., García-Perdomo, H. A. (2018). From Kegel exercises to pelvicfloor rehabilitation: A physiotherapeutic perspective. *Revistamexicana de urología*, 78(5), 402-411.

Rumpfmuskulatur, Quizlet Inc. (2023)
Pristupljeno 02.08.2023. <https://quizlet.com/at/240507003/rumpfmuskulatur-flash-cards/>

Svetličić, A. (2019). Usporedba Kegelovih vježbi i treninga mišića dna zdjelice (Završni rad). Zagreb: Zdravstveno veleučilište.

Preuzeto s <https://urn.nsk.hr/urn:nbn:hr:139:513127>

Škrablin S. (2009). Fiziološke promjene u tijelu trudnice- prilagodba na trudnoću. *Porodništvo*, Medicinska naklada, Zagreb, 63-67.

Tan, E. K., & Tan, E. L. (2013). Alterations in physiology and anatomy during pregnancy. *Best practice & research Clinical obstetrics & gynaecology*, 27(6), 791-802.

Zadravec, N. (2020). Poslijeporođajni psihički poremećaji, Diplomski rad, Sveučilište Sjever, Varaždin, 2020.

9. PRILOZI

9.1. POPIS TABLICA

Tablica 1. Pet stupnjeva prolapsa organa zdjelice (izvor: vlastita izrada prema [https://www.physio-pedia.com/Pelvic_Organ_Prolapse_Quantification_\(POP-Q\)_System](https://www.physio-pedia.com/Pelvic_Organ_Prolapse_Quantification_(POP-Q)_System)). 13

9.2. POPIS SLIKA

<i>Slika 1.</i> Promjene posture u trudnoći, Researchgate, 2023. (https://www.researchgate.net/figure/Postural-changes-in-pregnant-women_fig2_362775027)	3
<i>Slika 2.</i> Anteriorni i posteriorni prikaz zdjelične kosti, Anatomy Standard, 2021—2023. (https://www.anatomystandard.com/Pelvis/Hip_bone.html).....	6
<i>Slika 3.</i> Razlika u građi muške i ženske zdjelice, Petrović 2020. (https://www.vumklub.com/wp-content/uploads/2020/06/KARLICE.png).....	7
<i>Slika 4.</i> Oblici zdjelice kod žena, Physiopedia (https://www.physio-pedia.com/Anatomy_of_the_Pelvic_Girdle)	8
<i>Slika 5.</i> Mišići dna zdjelice, Rumpfmusculatur (https://quizlet.com/at/240507003/rumpfmuskulatur-flash-cards/)	9
<i>Slika 6.</i> Različite kategorije prolapsa, HeMED (https://www.hemed.hr/Default.aspx?sid=18681)	13
<i>Slika 7.</i> Kegel vježbe, Cleveland Clinic (https://my.clevelandclinic.org/-/scassets/images/org/health/articles/14611-kegel-exercises.jpg).....	19