

Elektromiografske karakteristike paravertebralne muskulature u osoba s idiopatskom skoliozom

Tomas, Kristina

Master's thesis / Diplomski rad

2016

Degree Grantor / Ustanova koja je dodijelila akademski / stručni stupanj: **University of Zagreb, Faculty of Kinesiology / Sveučilište u Zagrebu, Kineziološki fakultet**

Permanent link / Trajna poveznica: <https://um.nsk.hr/um:nbn:hr:117:928212>

Rights / Prava: [In copyright](#) / [Zaštićeno autorskim pravom.](#)

Download date / Datum preuzimanja: **2024-11-04**



Repository / Repozitorij:

[Repository of Faculty of Kinesiology, University of Zagreb - KIFoREP](#)



SVEUČILIŠTE U ZAGREBU
KINEZIOLOŠKI FAKULTET

(studij za stjecanje visoke stručne spreme
i stručnog naziva: magistar kineziologije)

Kristina Tomas

ELEKTROMIOGRAFSKE
KARAKTERISTIKE
PARAVERTEBRALNE
MUSKULATURE U OSOBA S
IDIOPATSKOM SKOLIOZOM

(diplomski rad)

Mentor:

prof.dr. sc. Vladimir Medved

Zagreb, rujan 2016.

ELEKTROMIOGRAFSKE KARAKTERISTIKE PARAVERTEBRALNE MUSKULATURE U OSOBA S IDIOPATSKOM SKOLIOZOM

Sažetak

Prisutnost trodimenzionalne deformacije kralježnice u osoba s idiopatskom skoliozom uključuje prilagodbu muskulature s obje strane zakrivljenosti. Mnogo je istraživanja koja su uz pomoć površinske elektromiografije procijenjivala aktivnost muskulature u osoba s idiopatskom skoliozom. Električna se aktivnost na konveksnoj, odnosno konkavnoj strani skoliotičnog zavoja razlikuje i to s povećanjem na konveksnom dijelu zakrivljenosti. Mali broj istraživanja upućuje i na povezanost disfunkcije neurološkog sustava i idiopatske adolescentne skolioze.

Ključne riječi: adolescentna idiopatska skolioza, elektromiografija, paravertebralna muskulatura

ELECTROMYOGRAPHIC CHARACTERISTICS OF PARASPINAL MUSCLES IN PATIENTS WITH IDIOPATHIC SCOLIOSIS

Summary

The presence of three-dimensional deformity of the spine in patients with idiopathic scoliosis involves adaptations the musculature on either side of the curvature. There are many studies that, by using surface electromyography, assess muscle activity in patients with idiopathic scoliosis. Electrical activity differs on the convex or concave side of the scoliosis curve. Muscles on the convex side of the curve have higher EMG activity than on the concave side. A small number of investigations points to the connection between the nerve system dysfunction and idiopathic adolescent scoliosis.

Key words: adolescent idiopathic scoliosis, electromyography, paraspinal muscles

SADRŽAJ

1. UVOD
2. BIOMEHANIKA KRALJEŽNICE
 - 2.1. Kostí
 - 2.2. Meka tkiva
 - 2.3. Pokreti kralježaka
 - 2.4. Vratna kralježnica
 - 2.5. Prsna kralježnica
 - 2.6. Slabinsko-križna kralježnica
3. DEFORMACIJE KRALJEŽNICE
 - 3.1. Kifoza
 - 3.2. Lordoza
 - 3.3. Skolioza
 - 3.3.1. Podjela skolioza
 - 3.3.2. Klasifikacija strukturalnih skolioza
 - 3.3.3. Skolioze prema stupnju složenosti
4. IDIOPATSKA ADOLESCENTNA SKOLIOZA
5. POSTURALNA PRILAGODBA KOD IDIOPATSKE ADOLESCENTNE SKOLIOZE
6. KARAKTERISTIKE PARAVERTEBRALNE MUSKULATURE U OSOBA S
IDIOPATSKOM SKOLIOZOM
7. ZAKLJUČAK
8. LITERATURA

1. UVOD

Skolioza kao trodimenzionalna deformacija kralježnice karakterizirana je većom ili manjom lateralnom devijacijom kralježnice u lijevu, desnu ili obje strane. Skolioza može biti lijeva ili desna, s obzirom na stranu konveksiteta. Konveksitet označava „izbočeni“ dio zavoja, a konkavitet „udubljeni“. Idiopatska adolescentna skolioza patološka je višedimenzionalna promjena na kralježnici te funkcionalno pripadajućim segmentima. Vrlo često se u kliničkoj praksi nalaze mladi ljudi, a pravi uzrok ovog stanja još nije određen te otuda i naziv idiopatski.

Skolioze se dijele na funkcionalne i strukturalne. Funkcionalne skolioze se još nazivaju skoliotično držanje (do 20° po Cobbu), jer se povezuju s nepravilnim držanjem. Dijele se na posturalne i kompezatorne. Strukturalne uzrokuju anatomske promjene kralježnice, odnosno zahvaćaju koštani i ligamentarni dio, mišiće i zglobove između trupova kralježaka, kao i onih između kralježaka i rebara.

Idiopatska skolioza je jedna od najčešćih deformacija kralježnice u djece i adolescenata. Skolioza u osnovi dovodi do razlikovanja jakosti mišića sa konveksne u odnosu na konkavnu stranu trupa tako da su mišići sa konkavne strane iskrivljenja kontrahirani, dok su oni sa konveksne strane izduženi što dovodi do asimetrije njihove aktivnosti. Dakle, i električna aktivnost mišića razlikuje se na konveksnoj, u odnosu na konkavnu stranu trupa. Učestalost idiopatske skolioze, prema ostalim vrstama skolioza, je 65-69%. Praksa upućuje da su najčešće desne torakalne i lijeve lumbalne idiopatske adolescentne skolioze te da su češće u žena.

Jedan od načina procjene aktivnosti mišića jest upotreba mjerne tehnike površinske elektromiografije (engl. surface electromyography - sEMG). Površinska elektromiografija osjetljiva je tehnika praćenja neuromuskularne funkcije pomoću koje je moguće dobiti uvid u neuromuskularnu aktivaciju mišića trupa, kako na konkavnoj tako i na konveksnoj strani u slučaju skolioze. Postura i posturalni odnosi su proučavani nizom istraživanja pomoću EMG metode što je doprinijelo ukupnoj spoznaji o idiopatskoj adolescentnoj skoliozi, stoga cilj ovog rada jest sumirati i analizirati dosadašnja znanstvena istraživanja koja su proučavala

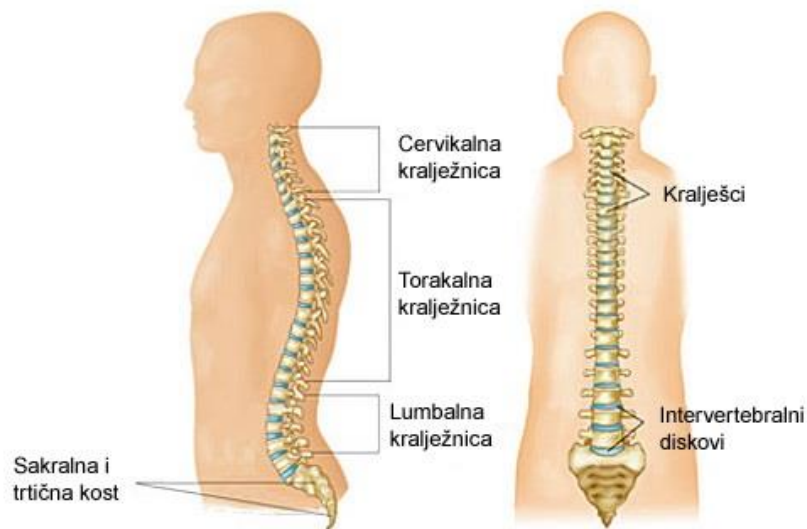
karakteristike paravertebralne muskulature u osoba s idiopatskom skoliozom metodom površinske elektromiografije.

2. BIOMEHANIKA KRALJEŽNICE

Držanje čovjeka se uglavnom promatra u uspravnom stojećem položaju, a ovisi o genetski uvjetovanoj baznoj strukturi kralježničkog stupa. Moguće su brojne varijacije kao rezultat različitih činitelja kao što su razvoj kosti i mišića, sustava ligamenata, te raznih psiholoških utjecaja. Kralježnica ima mnogobrojne funkcije kako bi tijelo moglo funkcionirati kao cjelina, a osnovne funkcije su apsorpcija, prigušenje te prijenos tlaka i udarnih opterećenja, omogućavanje uspravnog stava, prijenos težine, sudjelovanje u kretanju i zaštita leđne moždine (M. Špehar, 2013).

2.1. Kost

Kosti kralježnice i kosti prsnog koša su dva glavna sustava kostiju koji čine skelet trupa. Kralježnicu čine kralješci i to njih 33. U odraslih, 9 donjih kralježaka spojeni su zajedno te čine križnu i trtičnu kost, koje su dio zdjelice. Ostala 24 gornja kralješka longitudinalno se slažu tvoreći gibljiv stup te se klasificiraju kao 4-5 trtičnih, 5 križnih, 5 slabinskih, 12 prsnih te 7 vratnih kralježaka. Svaki kralježak je nepravilna kost, naprijed s valjkastim tijelom te na stražnjoj strani s lukom koji okružuje kralježnički otvor gdje prolazi kralježnička moždina. Tijela kralježaka spojena su, ali i odvojena međukralježničkim diskovima koji su morfološki strukturirani tako da omogućuju gibanja među tijelima kralježaka te svojom elastičnošću raspodjeljuju i ublažuju djelovanje sila, uzdužne potrese i udarce. Rebra su parne kosti kojih je 12 sa obje strane prsnog koša. Ona su savinuta u tri smjera: prema rubu, prema plohi i oko uzdužne osi. Stražnji krajevi rebara spojeni su sa prsnim kralješcima, dok se sprijeda spajaju s prsnom kosti (Pećina, M. i sur. 1999).



Slika 1. Dijelovi kralježnice (Izvor: <http://www.scipion.hr/>)

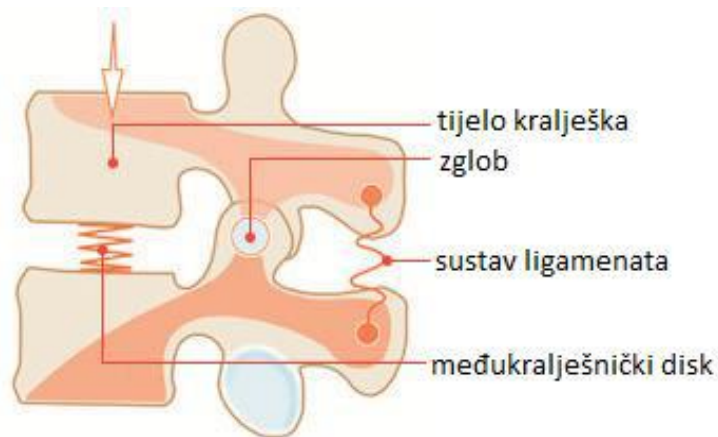
2.2. Meka tkiva

Jedna četvrtina do jedne trećine duljine kralježnice odraslih zauzimaju međukralježnički diskovi. Diskovi izvana imaju čvrst vezivni prsten, anulus fibrosus, a u unutrašnjosti je mekana jezgra, nucleus pulposus, koju tvori polutekuće hladetinasto vezivo. Oni preuzimaju i ublažuju opterećenja što ih kralježnica trpi u svakodnevnim aktivnostima. Nasuprot diskovima, čije su strukture specifične za kralježnicu, mnogo je drugih mekih struktura, a uključuju ligamente, mišiće, tetive, fascije i kožu. Ova tkiva povezuju koštane dijelove trupa, kao i glavu i ruke sa trupom (Schultz, 1987; vlastiti prijevod).

2.3. Pokreti kralježaka

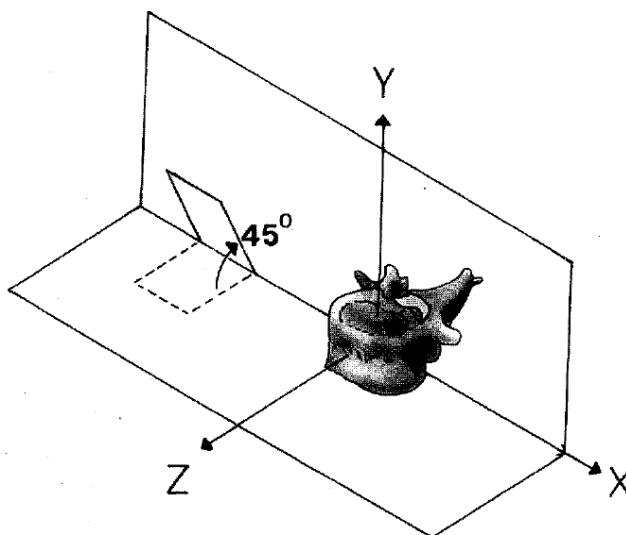
Pokreti između kralježaka odvijaju se preko složenog zglobnog mehanizma kojeg je Junghans (1950) nazvao mobilni (dinamički) vertebralni segment. Osnovni je funkcionalni

element kralježnice, a obuhvaća sva meka tkiva koja međusobno spajaju dva susjedna kralješka: međukralješnički disk, zglobne kapsule i sustav ligamenata.



Slika 2. Mobilni segment (Izvor: Špehar, M. 2013)

Osnovni pokreti kralježaka odvijaju se preko tri različita mehanizma koji čine translaciju, angulaciju i rotaciju. Translacija (klizanje) se vrši onda kada jedan kralježak klizi preko drugog, što se uočava u sagitalnoj ravnini. S druge strane, mehanizam angulacije odvija se u sagitalnoj i frontalnoj ravnini. Za vrijeme fleksije-ekstenzije i lateralne fleksije, tijelo kralješka ima tendenciju gibanja u smjeru premještanja, odnosno pregibanja, opružanja, odmicanja i primicanja. Rotacija ili obrtanje vrši se oko vertikalne osovine između dva kralješka, a omogućuje pokrete kao što su supinacija, pronacija, everzija, inverzija. Kombinacijom ovih mehanizama nastaje mogućnost izvođenja niza pokreta u prostoru, što se može promatrati trodimenzionalno i matematički izraziti stupnjevima slobode kretanja. Pokreti se mogu odvijati u sagitalnoj, frontalnoj i horizontalnoj ravnini oko tri osovine: Y (vertikalna), X i Z (horizontalne). U praktičnom smislu bi značilo da se kralježak pomiče naprijed-natrag, gore-dolje i u stranu, uz mogućnost rotiranja oko navedenih osovina (Dürriegl, P., Dürriegl, T. 1967).



Slika 3. Ravnine i osi oko kojih se izvode pokreti kralježnice; tri osovine - os Y (vertikalna), os X i Z (horizontalne) (Izvor: www.visiomundi.net)

2.4. Vratna kralježnica

Vratna kralježnica dijeli se na tzv. gornju vratnu kralježnicu, koju čine prva dva kralješka s dijelom lubanjske baze oko velikog otvora s ispupčenjem (C0), i donju koju čine vratni kralješci C3 do C7. Ova dva dijela vratne kralježnice razlikuju se po složenosti biomehanike i kretnji. Oko 50% vratne rotacije izvršava se u gornjem dijelu, dok je pojedinačno najjače izražena rotacija glave u spoju između drugog i trećeg vratnog kralješka. Oko 80% kretnji fleksije/ekstenzije vrata odvija se u donjem segmentu kao zbroj pojedinačnih kretnji između trećeg i sedmog vratnog kralješka. U dinamičkom smislu, prijelaz prema prsnoj kralježnici predstavlja jasno ograničavanje kretnji, time i mjesto povećane ranjivosti (Pećina, M. i sur. 1999).

2.5. Prsna kralježnica

Prsna kralježnica s prvih deset rebara tvori čvrstu anatomsku konstrukciju, prsni koš, dok preostala dva rebra zajedno sa zadnja dva prsna kralješka te prvim i drugim slabinskim kralješkom tvore torakolumbalni spoj gdje je moguća veća mobilnost te mogućnost ozljeđivanja. Također, rebra na određeni način ograničavaju pokrete. Fleksija i ekstenzija se povećavaju u predjelu donje prsne regije gdje su međukralježnički diskovi i tijela kralježaka masivniji, a rebra gube ograničavajuću funkciju. Maksimalna fleksija u prsnom dijelu iznosi 30°, a maksimalna ekstenzija 20° (Dürriegl, P., Dürriegl, T. 1967).

2.6. Slabinsko-križna kralježnica

Prema Dürriegl i Dürriegl (1967), slabinska kralježnica u cjelini ima maksimalnu pokretljivost od 60° do 70° u fleksiji i do 30° u ekstenziji, dok je laterofleksija moguća do 30°. Stupanj rotacije svakog pojedinog mobilnog segmenta slabinske kralješnice ograničen je na 2°. Donji dio slabinske kralješnice, osobito onaj prema sakralnom dijelu, smatra se slabom točkom u statici kralješnice obzirom da kralježak L5 pokazuje tendenciju pomaka prema naprijed kao odgovor na promjene lumbalnosakralnog kuta.

Međukralježnički zglobovi funkcioniraju kao centri rotacije između kralježničkih tijela, prednjeg dijela kralježničkog stupa, i stražnjeg dijela kojeg čine sustav ligamenata i duboki leđni mišići. S godinama taj osjetljivi sustav ravnoteže kralješnice može razviti nestabilnosti koje mogu rezultirati raznim degenerativnim bolestima kralješnice (Dürriegl, P., Dürriegl, T. 1967).

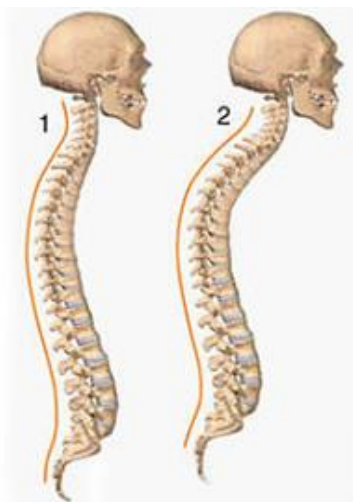
3. DEFORMACIJE KRALJEŽNICE

Deformacije kralježnice razlikuju se od loših držanja upravo zbog strukturalnih promjena na samoj kralježnici koje su nepovratne. Općenito se dijele na one u sagitalnoj ravnini (kifoza i lordoza) i u frontalnoj (skolioza) ravnini. Na stupanj deformacije utječe prvenstveno položaj zdjelice koji ovisi o nizu prirodnih i stečenih čimbenika. Nije rijetkost da se navedene deformacije pojavljuju zajedno jer odstupanja u jednom smjeru povlače za sobom i odstupanja u drugom (Kosinac, 2011).

3.1. Kifoza

Kifoza se definira kao iskrivljenost kralježnice, odnosno povećana količina fleksije u sagitalnoj ravnini s konveksitetom prema natrag. Kut normalne kifoze po Cobbu iznosi od 20° do 35° s vrhom zakrivljenosti u predjelu kralješka T5, a sve što je iznad podrazumijeva patološku kifozu. Ovakvo stanje karakterizira slabost i istegnutost mišića ekstenzora u torakalnoj regiji sa skraćanjem i zatezanjem antagonista (prsni mišića) na anteriornoj strani prsa i predjelu ramena. Kifoza se može pojaviti u bilo kojem periodu života te može biti prirođena ili stečena.

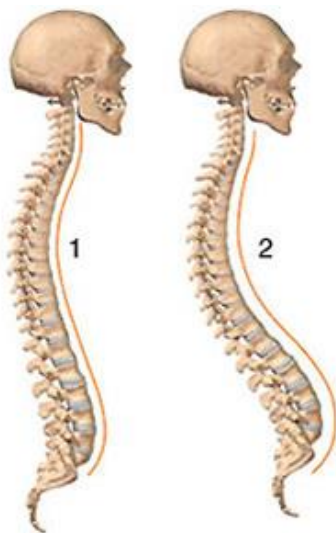
Glavne karakteristike kifoze jesu da je glava savijena prema naprijed, ramena su pomaknuta naprijed uz pojačanu pogrbljenost, uvučen je prsni koš, lopatice istaknute te mlitav i ispupčen trbuh (Kosinac, 2011).



Slika 4. Kifoza (Izvor: <http://www.fitness.com.hr/>)

3.2. Lordoza

Prenaglašeno normalno zakrivljenje kralježnice u sagitalnoj ravnini s konveksitetom prema naprijed naziva se lordoza. Normalna kralježnica pokazuje fiziološku lordozu vratnog dijela i slabinskog dijela. Slabinska lordoza iznosi oko 15 do 30° po Cobbu te ako taj kut prelazi 40° i više tada se radi o patološkoj lordozi. Lumbalna lordoza jedna je od najčešćih deformacija u djece razvojne dobi. Normalna lumbalna lordoza iznosi oko 15° do 30° po Cobbu, no ako iznosi više od 40° radi se o patološkoj lordozi. Ovakvo stanje najčešće je karakterizirano zabačenom glavom unatrag, ravnim ili ispupčenim prsnim košem, zdjelicom pomaknutom naprijed i dolje, koljenima u pojačanoj ekstenziji te hipotoničnom trbušnom muskulaturom i prekomjernom gojaznošću (Kosinac, 2011).

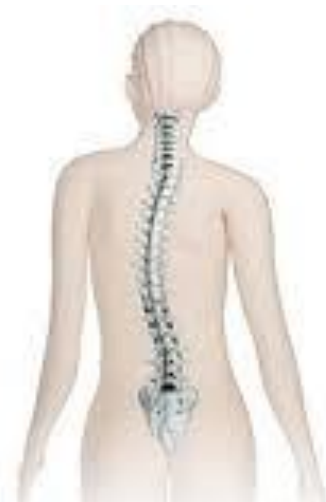

Slika 5. Lordoza (Izvor: <http://www.fitness.com.hr/>)

3.3. Skolioza

Skolioza kao kompleksna trodimenzionalna deformacija kralježnice uzrokuje strukturalne promjene u sve tri ravnine. Glavni simptomi skolioze ukazuju na postranično iskrivljenu kralježnicu s rotacijom kralješaka oko uzdužne osi i torzijom kralježaka. Važno je

napomenuti da postoji velika mogućnost i opasnost od njezinog napredovanja odnosno da se za vrijeme perioda rasta njezino iskrivljenje pojača (Filipović, 2003).



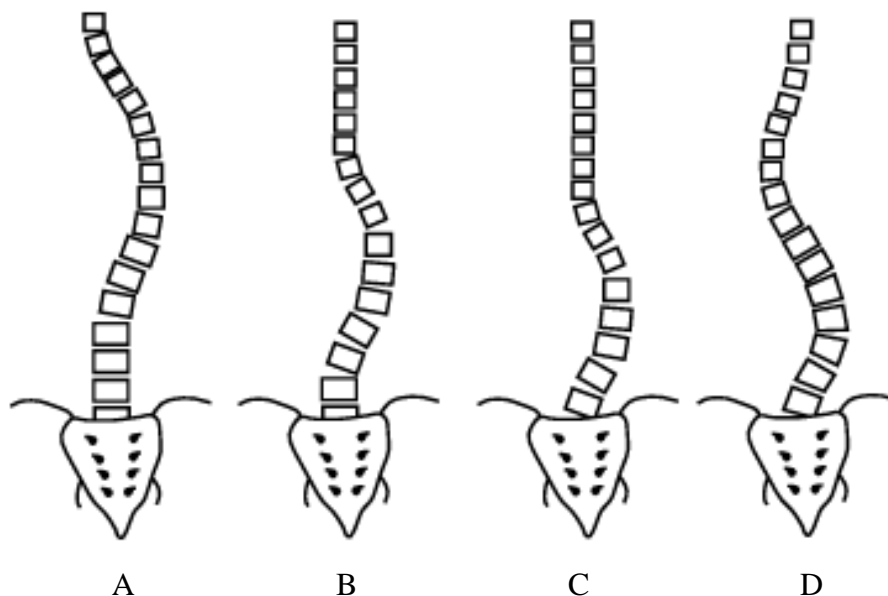
Slika 6. Skolioza (Izvor: <http://www.knowhowmd.com/spine>)

3.3.1. Podjela skolioza

Skolioze se dijele na funkcionalne i strukturalne. Funkcionalne skolioze imaju naziv skoliotično držanje (do 20° po Cobbu) jer se radi o nepravilnom držanju. Dije se na posturalne i kompenzatorne. Posturalne nastaju zbog promjena na ligamentarno-mišićnom aparatu zbog ubrzanog rasta u pubertetu te su iskrivljenja neznatna (Filipović, 2003). Skoliotično držanje karakterizira iskrivljenje kralješnice bez ograničenja pokretljivosti kralježaka i nepostojanja lokalne deformacije. Kod ovakvih stanja potrebno je kontrolirati i održavati mišićno-ligamentarni aparat do završetka rasta. Kompenzatorna skolioza pak nastaje uslijed poremećenih statičkih odnosa, najčešće uslijed skraćanja jedne noge, išijasa, akutnog reumatizma i sl. Stoga, ako se uklone uzroci, nestaju skolioze (Kosinac, 2011).

Nadalje, skolioza može zahvatiti cijelu kralježnicu, tad je nazvana totalna skolioza ili samo njen dio pa se tada naziva parcijalna skolioza. Dakle, može obuhvatiti samo torakalni

dio, torakolumbalni, lumbalni te torakalni i lumbalni dio kralježnice kao što je prikazano na slici 7.



Slika 7. Totalna, parcijalna skolioza. A- zahvaćen torakalni dio, B-zahvaćen torakolumbalni dio, C- zahvaćen lumbalni dio te D- dvostruka skolioza (Izvor: <http://www.scoliosistreatmentcenter.com/>)

3.3.2. Klasifikacija strukturalnih skolioza

Općenito je prihvaćena Cobbova etiološka klasifikacija strukturalnih skolioza na (Filipović, 2003):

- a) miopatske skolioze čiji je uzrok mišićna distrofija
- b) neurotske skolioze čiji su uzroci poliomijelitis, neurofibromatozne cerebralne kljenuti
- c) osteopatske skolioze koje se javljaju kao posljedica bolesti, trauma
- d) idiopatske skolioze čiji je uzrok nepoznat

Kosinac (2011) svrstava idiopatske skolioze obzirom na uzrasnu dob na slijedeći način:

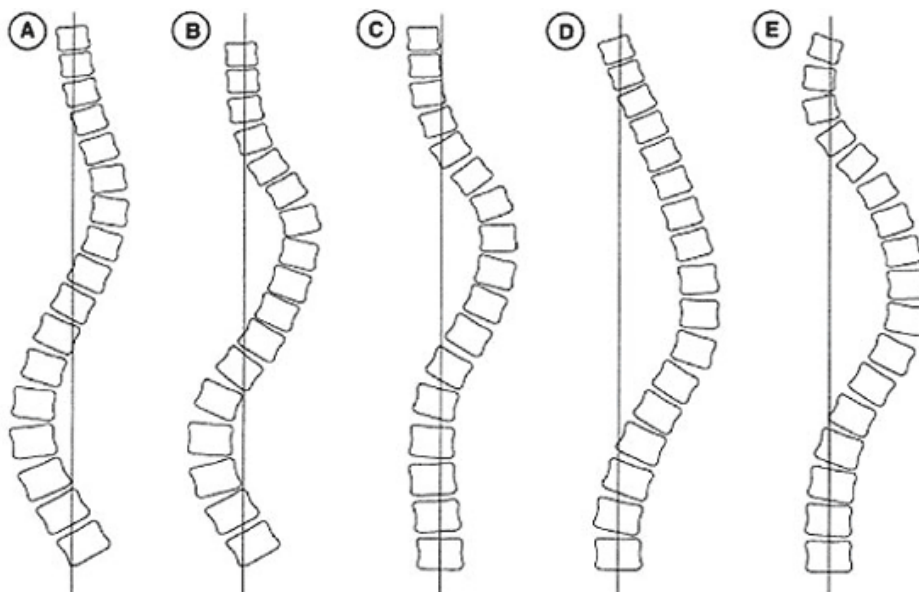
1. infantilne - do 3 godine
2. juvenilne - od četiri do devet godina
3. adolescentne - od deset godina do završetka rasta skeleta

Infantilna idiopatska skolioza obično se opaža u prvoj godini života kada dijete počinje sjediti. Češće se pojavljuje u dječaka i to kao lijevo prsno-slabinska krivina u obliku slova C. U većini slučajeva ona spontano nestane bez liječenja te pojava ove skolioze u male djece dovodi se u vezu s položajem tijekom spavanja. Većina juvenilnih idiopatskih skolioza prvi put se uoči kod djece nakon šeste godine života i to kao desna prsna krivina. U manjem broju slučajeva krivina ostaje mala da bi u fazi puberteta, odnosno ubrzanog rasta naglo napredovala. Ako se ne liječi može rezultirati i ozbiljnim deformacijama. Adolescentna idiopatska skolioza dijagnosticira se s pojavom krivine između desete godine i skeletne zrelosti. Pojavljuje se neočekivano te vrlo brzo napreduje. U početku izražena malim stupnjem zakrivljenosti, nekontrolirano se razvija s tempom rasta kralješnice da bi se na kraju formirala kao strukturalna skolioza (Kosinac, 2011).

3.3.3. Skolioze prema stupnju složenosti

Promatrajući zavoje, odnosno njezinu složenost, skolioza može biti: jednostruka (engl. simplex), dvostruka (engl. duplex) te trostruka (engl. triplex) s primarnim i kompenzatornim zavojem (Trošt-Bobić, 2014). Kompenzatorni zavoj postavljen je svojim konveksitetom suprotno od primarnoga. Razlog tome je posturalna adaptacija organizma (Filipović, 2003). Kod tipa A radi se o dvostrukoj konkavnoj deformaciji u kojoj je lumbalna krivulja veća od torakalne. Kod tipa B radi se o dvostrukoj konkavnoj deformaciji u kojem je torakalna krivulja veća. Tip C karakterizira samo torakalna krivulja, dok tip D čini dugačka torakalna

deformacija koja se naginje u zavoju te tip E obuhvaća dvostruku torakalnu krivulju koja naginje u konkavitet (Trošt-Bobić, 2014).



Slika 8. Tipovi skolioze. Tip A - dvostruka konkavna deformacija; veća lumbalna krivulja, tip B - dvostruka konkavna deformacija; veća torakalna krivulja, tip C – torakalna krivulja, tip D – dugačka torakalna deformacija, tip E – dvostruka torakalna krivulja (Izvor: <http://www.medscape.com/>)

4. IDIOPATSKA ADOLESCENTNA SKOLIOZA

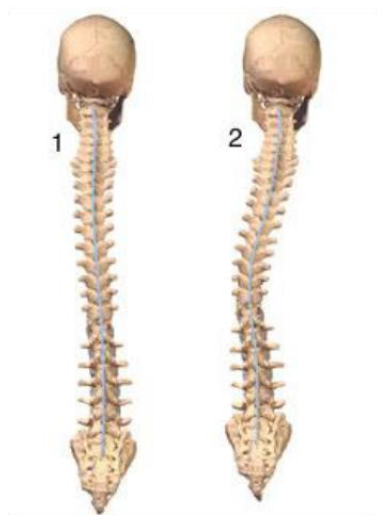
Idiopatska adolescentna skolioza jedna je od najčešćih deformacija kralježnice u djece i adolescenata. Skolioza kod adolescenata potencijalno se može pogoršati zbog nastavka epifizijalnog rasta te neravnoteže paraspinalnih mišića što oboje rezultira biomehaničkom nestabilnošću kralježnice uzrokujući progresiju skoliotičnog zavoja (Tsai i sur. 2010; vlastiti prijevod). Idiopatska adolescentna skolioza patološka je višediomenzionalna promjena na kralježnici i funkcionalno pripadajućim segmentima (Filipović, 2003).

Prema Goldbloom (1992) učestalost idiopatske adolescentne skolioze, nasuprot ostalim vrstama skolioza, jest 65-69% te odnos između djevojčica i dječaka je 1,5:1 i prevalencija krivine veća je kod djevojčica. Praksa navodi da su najčešće desne torakalne i lijeve lumbalne idiopatske adolescentne skolioze te da su češće kod žena (Perennou i sur.,1994, Dubravčić-Šimunjak, 1992).

Djevojčice s idiopatskom adolescentnom skoliozom u prosjeku imaju ubrzaniji razvoj, praćen pojavom menarhe (Goldberg i sur., 1992, Dubravčić-Šimunjak, 1992) te su veće tjelesne visine od svojih vršnjaka (Carr i sur., 1993, Dubravčić-Šimunjak, 1992).

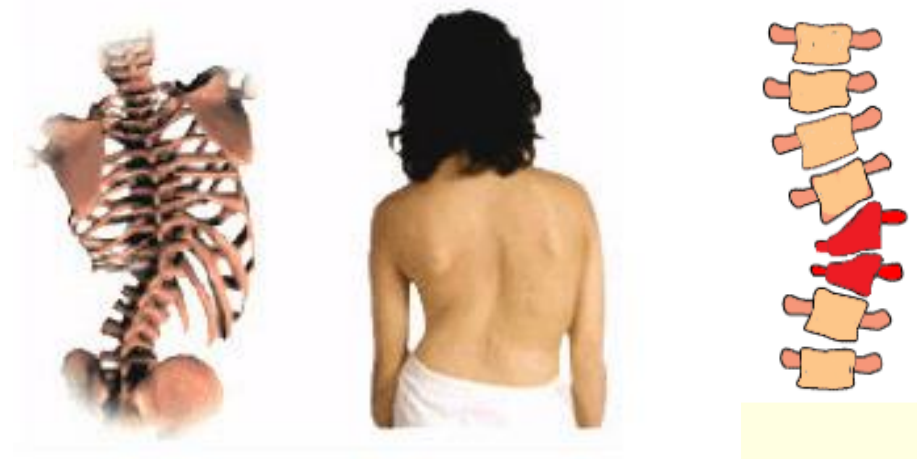Simptomi koji se javljaju kod skolioze su slijedeći (Trošt-Bobić, 2014):

1. Lateralno iskrivljenje kralježnice koje uzrokuje stvaranje krivine, a prema vrhu ili apeksu krivine određuje se lokalizacija zakrivljenosti.



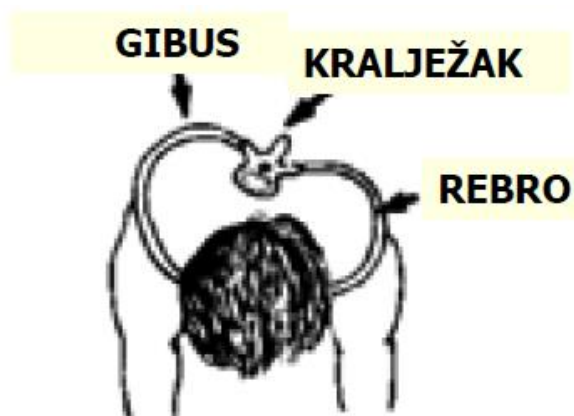
Slika 9. Lateralno iskrivljenje kralježnice (Izvor: Trošt-Bobić, 2014.)

2. Longitudinalna rotacija kralježaka (torzija) što znači da procesus spinosus ide prema konkavitetu, a tijela kralježaka idu prema konveksitetu. Tijela kralježaka su šira na konveksnoj strani, dok su klinasta na konkavnoj strani te dolazi do promjene oblika i funkcije cijele kralježnice.



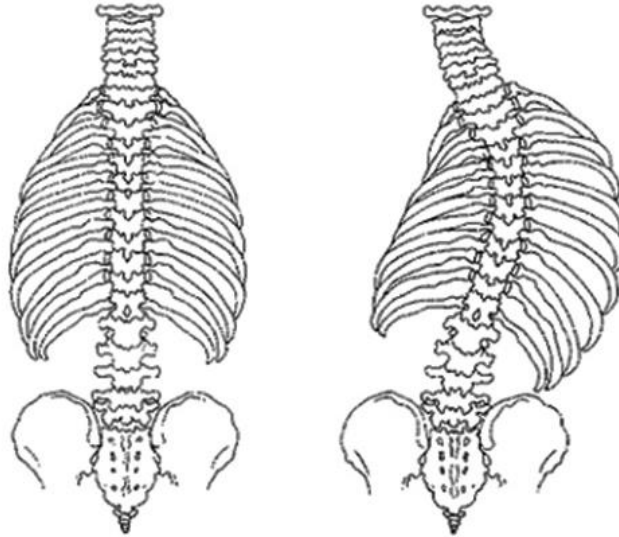
Slika 10. Torzija kralježaka (Izvor: Trošt-Bobić, 2014.)

3. Gibus koji se javlja sa stražnje strane dok se rebra spajaju i na konveksnoj strani pomiču prema natrag. Rebrana grba javlja se kao popratna pojava rotacije i torzije kralježaka.



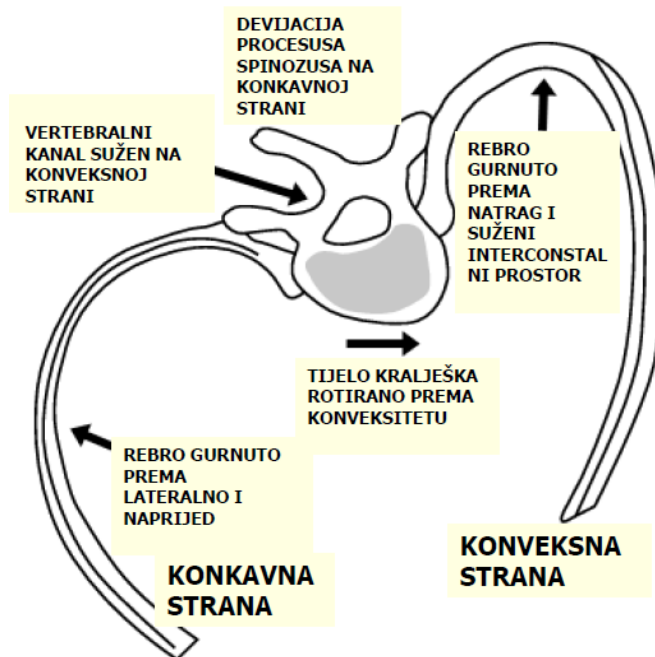
Slika 11. Gibus (Izvor: Trošt-Bobić, 2014.)

4. Rebra stisnuta na konkavnoj strani, interkostalni prostori smanjeni. Rebra, dakle, zauzimaju skoro vodoravni položaj i pomaknuta su prema naprijed.
5. Uži intervertebralni prostori na konkavnoj strani, a prošireni na konveksnoj strani.



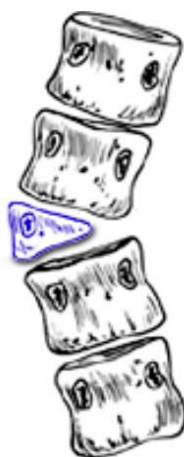Slika 12. Intervertebralni prostori (Izvor: Trošt-Bobić, 2014.)

6. Sužen vertebralni kanal na konveksnoj strani.



Slika 13. Suženje vertebralnog kanala (Izvor: Trošt-Bobić, 2014.)

7. Suženje kralježaka koje karakterizira klinasti oblik na konkavnoj strani te se najveći klin nalazi na apeksu deformacije. Apikalni kralježak jest onaj kralježak koji je najviše rotiran u skoliozičnom zavoju i najudaljeniji od vertikalne osi osobe.



Slika 14. Apikalni kralježak (Izvor: Trošt-Bobić, 2014.)

Mnogo je pretpostavki o mogućim uzrocima nastanka idiopatske adolescentne skolioze te su neki od njih navedeni u stručnoj i znanstvenoj literaturi.

Iskustvo liječnika te populacije koja je najčešće zahvaćena ovim problemom upućuje na genetski faktor. Dosadašnja istraživanja pokazuju i na poremećaj kolagena kao metabolički poremećaj te mogući uzrok nastanka idiopatske adolescentne skolioze (Worhington i sur., 1991).

Kako bi se utvrdio mogući uzrok idiopatske adolescentne skolioze provedene su biomehaničke analize i na koštano-zglobnom sustavu. Utvrđeno je da se kod osoba sa skoliozom manifestira značajno veći kut vrata femura na oba kuka od osoba bez skolioze (Saji i sur., 1995) te da razvoju idiopatske adolescentne skolioze značajno doprinosi asimetrični razvoj lijeve i desne strane zdjelice te neujednačena osifikacija crista iliace (Tadžijan, 1994). Objašnjenje navedenog zasniva se na spoznaji o važnosti normalne funkcije zdjelice za funkciju kralježnice (prednji pomak zdjelice prethodi fleksiji kralježnice naprijed), stoga se one međusobno uvijek nadopunjavaju (Pećina, Lulić-Dukić, 1991).

Nadalje, jedan od mogućih činitelja nastanka idiopatskih adolescentnih skolioza jest neujednačenost razvoja pojedinih segmenata tijela u razdoblju puberteta, odnosno intenzivnog rasta i razvoja organizma. Dosadašnja istraživanja ukazuju na progresiju zavoja od $0,3^\circ$ do 1° u godini dana rasta i razvoja (Perennou i sur., 1994).

Prema Goldberg i sur. (1995) istraživanja kranijalnog senzornog sustava ukazuju na uzročnu povezanost asimetrije u mozgu djece s adolescentnom idiopatskom skoliozom. Kod te djece pronađena je veća lateralizacija nego kod djece sa zdravim razvojem i to nam sugerira povezanost idiopatske adolescentne skolioze s oslabljenom funkcijom motornog korteksa.

Stoga, obzirom na rezultate dosadašnjih istraživanja, može se utvrditi pretpostavka o povezanosti disfunkcije neurološkog sustava i idiopatske adolescentne skolioze (Keessen, Crowe, Hearn, 1992).

Također, u istraživanju Barrack-a i sur. (1984) u kojemu je potvrđen neurološki deficit djece s idiopatskom adolescentnom skoliozom u odnosu na zdravu, pokazuje koliko je važna multidimenzionalnost čovjekovog organizma i kako se ona potvrđuje i kod idiopatske adolescentne skolioze. Prikazan je manjak proprioceptije u koljenskom zglobu i sposobnosti izvođenja promjene položaja segmenata (Barrack i sur., 1984).

Idiopatska adolescentna skolioza nije samo promjena na kralježnici u obliku laterolateralne zakrivljenosti, označena stupnjevima, već je i estetski problem. Payne i sur. (1997) istraživanjem dokazuju da idiopatska adolescentna skolioza čini značajan rizični faktor za psihosocijalni status u društvu te tako i za samoopredjeljenje same osobe. Također, strukturalne promjene nastale na kralježnici dovode do negativnih posljedica i u ostalim sustavima kao što su ligamentarni sustav, koštani sustav, muskulatura, koža, krv te bubrezi (Worhington i sur., 1991, Lončar-Dušek i sur., 1991). Kod idiopatske torakalne skolioze smanjena je radna sposobnost (Kearon, 1993), dok smanjeni vitalni kapacitet pluća i smanjenu mišićnu snagu za 60% i više potvrđuju Ras i suradnici (1994).

5. POSTURALNA PRILAGODBA KOD IDIOPATSKE ADOLESCENTNE SKOLIOZE

Postura je položaj tijela u pripremi za sljedeći pokret kao i kompozicija segmenata tijela u određenom vremenu. Položaj jedne točke, odnosno segmenta tijela djeluje na ostale segmente i cjelokupnu posturu (Magee, 1992). Osnovni uvjet pravilne posture je u položaju svakog segmenta tijela u kojem se nalazi pod minimalnim stresom, stoga ako određena pozicija povećava stres nekog segmenta tada je postura pogrešna (Bermejo, 1992).

Posturalna prilagodba organizma je sklad funkcioniranja svih potrebnih sustava za adaptaciju organizma uvjetima okoline s ciljem uspješnog izvođenja različitih oblika kretanja. Radi se o sposobnosti održavanja primjerenog stava jednog ili više dijelova tijela i cijelog tijela prema određenim uvjetima okoline i prema trenutnom stanju organizma (Filipović, 2003).

Prema Smith (1992), normalna posturalna prilagodba ima sljedeće ciljeve:

1. Premještanje centara težišta segmenata i općeg centra težišta (prema uvjetima okoline) u namjeri održavanja ravnoteže

2. Podignut pogled od tla i slobodne ruke s ciljem percepcije okoline i adaptacije

S razvojem središnjeg živčanog sustava razvija se i posturalna prilagodba te se pomoću njezine procjene posredno procjenjuje razvoj živčanog sustava, posebno u prvim godinama života djeteta (do 1,5 godine života) (Filipović, Ciliga, 2010; vlastiti prijevod).

Razvoj posture dijeli se u dvije temeljne faze. Prvu čini stvaranje primarne krivine kralježnice, dok drugu stvaranje sekundarne krivine kralježnice (Smith, 1996). Konkavni položaj kralježnice u prvim mjesecima djetetova života čini primarnu krivinu, a razlog tome jest da dijete uglavnom leži na leđima i većina segmenata tijela je u fleksiji. Sekundarna krivina kralježnice pojavljuje se kada dijete savladava rotacije i postavljanja tijela u potrbušni položaj zahvaljujući uključivanju ekstenzora vrata i trupa (početak razvoj fizioloških krivina). Navedeno označuje početak razvoja posture koji se nastavlja kroz niz faza od kojih je najvažnija faza vertikalizacije i pubertet. Ove dvije faze razvoja karakterizira ekspanzija rasta i razvoja cijelog organizma (Filipović, 2003).

Posturalna adaptacija jest temeljni uvjet za normalno motoričko funkcioniranje organizma. Unatoč hijerarhijskoj organizaciji središnjeg živčanog sustava postoji istovremeni i

paralelni rad niza njegovih centara koji osiguravaju motoričku kontrolu (Filipović, Ciliga, 2010; vlastiti prijevod).

Mnoga su istraživanja provedena kako bi se našao uzrok idiopatske adolescentne skolioze te su mnoga potvrdila promijenjenu funkciju kralježnice u nastojanju uspostavljanja posturalne prilagodbe. O promijenjenoj funkciji kralježnice kod idiopatske adolescentne skolioze govore slijedeća istraživanja (Filipović, 2003):

Viola, Andrassy (1993) utvrdili su da djeca s idiopatskom adolescentnom skoliozom imaju smanjenu fiziološku amplitudu pokreta i povećanu rotaciju i fleksiju kralježnice.

Kod pacijenata s idiopatskom adolescentnom skoliozom, mjerenjem pokreta u sagitalnoj, frontalnoj i horizontalnoj ravnini, utvrđeno je da povećanje krivine kralježnice uvjetuje smanjenje pokretljivosti (Bermejo, Jimenez, 1993, Poussa, Mellin, 1992).

Učestalost poremećaja sustava za održavanje ravnoteže kod pacijenata s idiopatskom adolescentnom skoliozom koja je mjerena u sjedećem položaju također potvrđuje istu pretpostavku (Marras, Granata, 1995).

Također, postura i posturalni odnosi proučavani su mnoštvom istraživanja pomoću EMG metode što je doprinijelo cjelokupnoj spoznaji o idiopatskoj adolescentnoj skoliozi, a karakteristike paravertebralne muskulature kod osoba s idiopatskom skoliozom uz pomoć navedene metode biti će prikazane u slijedećem poglavlju.

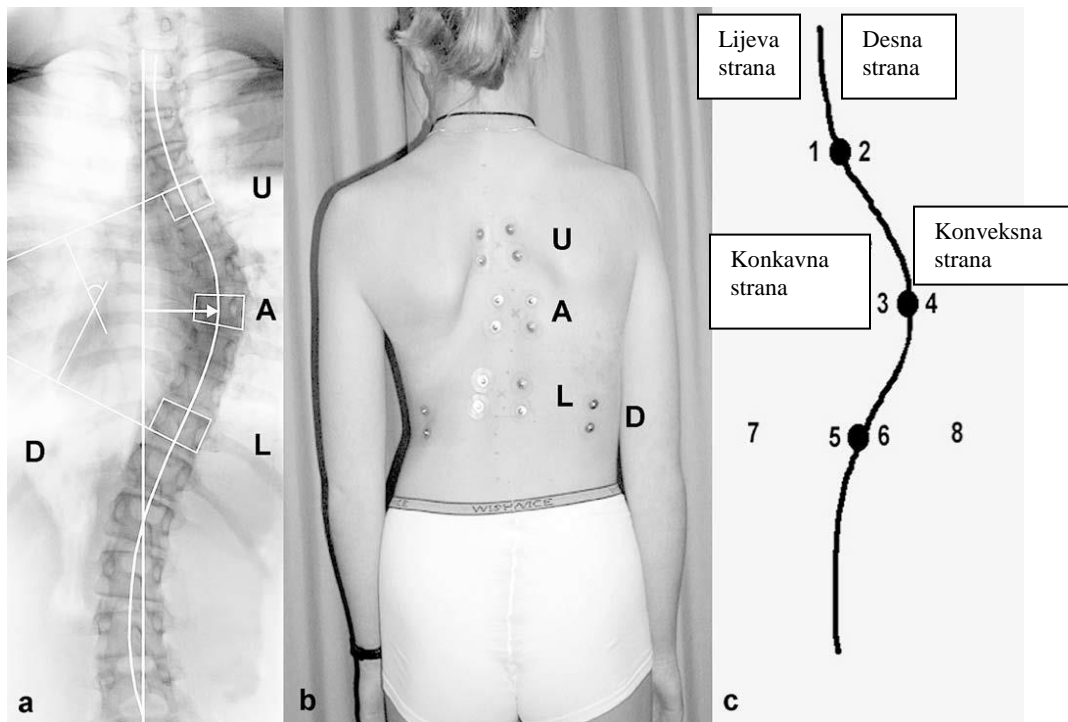
6. KARAKTERISTIKE PARAVERTEBRALNE MUSKULATURE U OSOBA S IDIOPATSKOM SKOLIOZOM

U posljednjih nekoliko desetljeća, različite studije upućivale su na to da paravertebralna muskulatura ima važnu ulogu u mehanizmima idiopatske skolioze. Prema nekim autorima, početak adolescentne idiopatske skolioze jest rezultat neposrednog sudjelovanja navedene muskulature, dok drugi tvrde da se promjene javljaju sekundarno nakon strukturalnih promjena koje se manifestiraju tijekom razvoja bolesti (Alves, De Araujo, 2016; vlastiti prijevod).

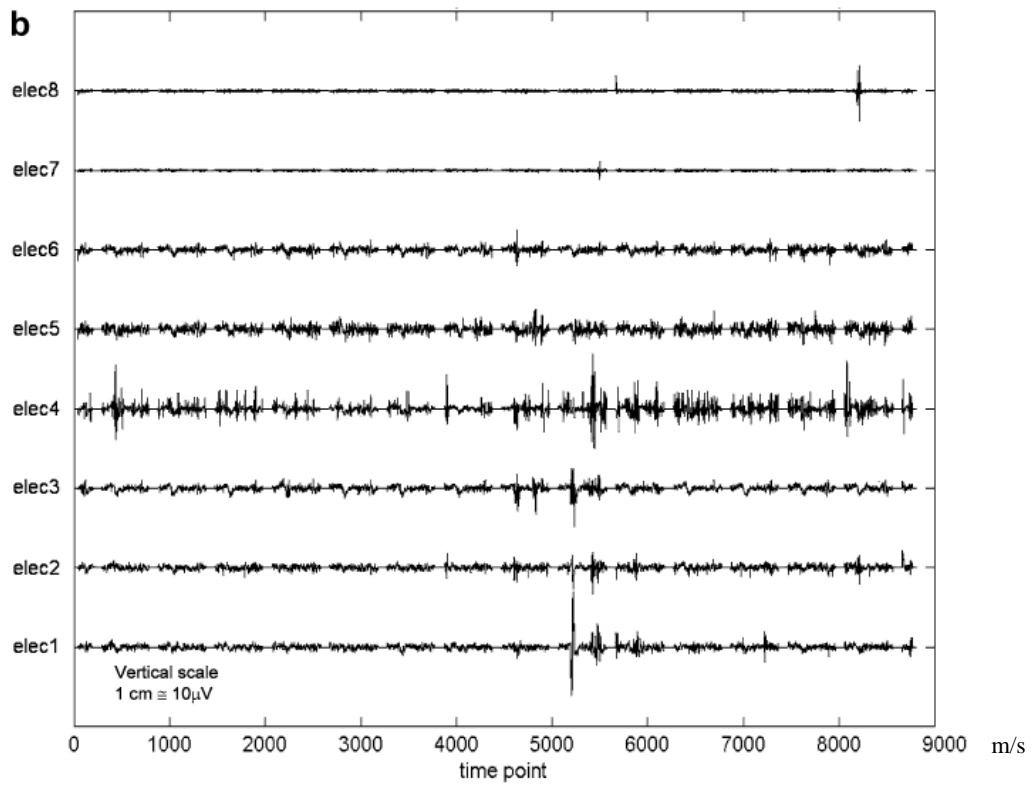
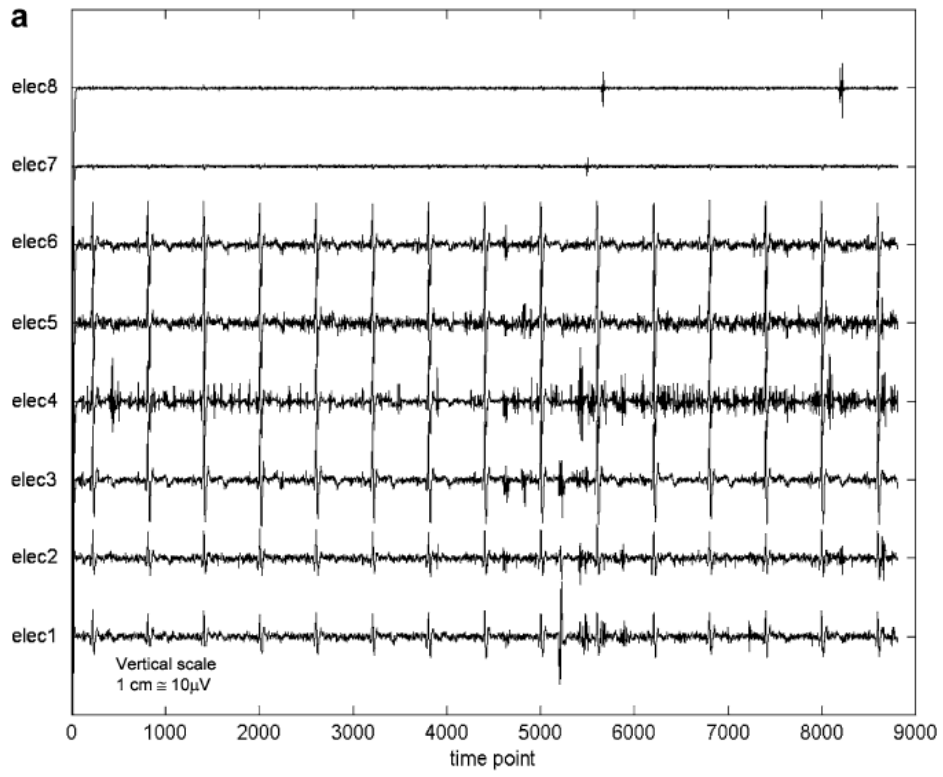
Osim promjena paravertebralne muskulature, autori također navode i promjene u mišićima koje se odnose na druge segmente, posebice na one koji djeluju u području zdjelice i ramenog pojasa. Međutim, malo je dokazanih tvrdnji o posljedicama adolescentne idiopatske skolioze na navedene strukture, stoga paravertebralna muskulatura čini fokus istraživanja obzirom na njezinu izravnu povezanost s kralježnicom (Alves, De Araujo, 2016; vlastiti prijevod).

Cheung i sur. (2006) u longitudinalnoj studiji, procijenjivali su 105 pacijenata s idiopatskom adolescentnom skoliozom u periodu od tri godine. Cilj istraživanja bio je usporediti pacijente s progresijom krivulje s onima koji je nisu imali te potvrditi na koje načine paravertebralna muskulatura može biti pod utjecajem tog napredovanja. Rezultati su pokazali veću EMG aktivnost na konveksnoj strani cijele krivulje za vrijeme progresije te povećanje mišićne aktivnosti samo kod apikalnog kralješka onda kada je razdoblje progresije završilo. Ovi rezultati potiču sumnju da li je povećanje EMG aktivnosti posljedica progresije krivulje ili je to kompenzacijski mehanizam kako bi se spriječilo daljnje napredovanje (Alves, De Araujo, 2016; vlastiti prijevod).

Isto tako, u studiji Cheung i sur. (2005) na temelju 23 pacijenta procijenjivali su, osim progresije krivulje, EMG aktivnost m. latissimus dorsi, najšireg leđnog mišića. Rezultati su dosljedni prethodno navedenim, osim što nije postojao dokaz o promjeni aktivnosti m. latissimusa dorsi, već samo o povećanju EMG aktivnosti paravertebralne muskulature na apeksu i kraju skoliotičnog zavoja kod pacijenata s napredovanjem krivulje (slika 15) (Alves, De Araujo, 2016; vlastiti prijevod).



Slika 15. Osam elektroda postavljeno na zadnjem gornjem zahvaćenom kralješku (U), apeks (A), donji zahvaćeni kralježak (L). Dodatni par elektroda postavljen je na m. latissimus dorsi (D). **a** radiografija kralježnice te utvrđivanje apeksa i krajeva skoliotične zakrivljenosti. **b** postavljanje elektroda. **c** shematski prikaz postavljenih elektroda (Izvor: Cheung, 2005)



Slika 16. Prikaz EMG signala u stojećem položaju. **a** EMG signali osam pari elektroda (elec 1 - signala na konkavnoj strani gornjeg zahvaćenog kralješka, elec 2 - signal na konveksnoj strani gornjeg zahvaćenog kralješka, elec 3 i elec 4 - signali na konveksnoj i konkavnoj strani apeksa, elec 5 i elec 6 – signali kao i elec 1 i elec 2, ali kod donjeg zahvaćenog kralješka, elec 7 i elec 8 - signali na konkavnoj i konveksnoj strani m. latissimus dorsi), **b** EMG signali nakon filtriranja. EMG signali su niskopropusno filtrirani te punovalno ispravljeni (Izvor: Cheung, 2005)

Iduće kontrolirano pilot istraživanje Gaudreaulta i sur. (2005) provedeno na 16 pacijenata procijenjivalo je EMG aktivnost na četiri razine kralježnice (m. longissimus na T10 i L1, na m. iliocostalis na T3 te na m. multifidus lumborum na L5), kao i razinu učinkovitosti i umora na razini L3 kralježka s desne strane. Svih šest pacijenata, u skupini onih sa skoliozom, imaju desnu torakalnu skoliozu te rezultati opet upućuju na promjenu paravertebralne muskulature na konveksnoj strani krivulje (Alves, De Araujo, 2016; vlastiti prijevod).

Nadalje, u pokušaju procjene mišićne aktivnosti na pojedinim dijelovima kralježnice, de Oliveira i sur. (2011) procjenjuju EMG aktivnost paravertebralne muskulature na razini T8, L2 i L5 putem maksimalnih voljnih izometričkih kontrakcija navedene muskulature kod 15 pojedinaca s adolescentnom idiopatskom skoliozom i 15 zdravih pojedinaca. Međutim, nasuprot onoga što je Gaudreault i sur. (2005) opisao, dokaza nema o značajnoj razlici između skupina na temelju EMG-a na navedenim razinama što se može objasniti upotrebom većeg uzorka.

Tsai i sur. (2009) temeljem površinske elektromiografije, procjenjivali su aktivnost paravertebralne muskulature na razini T7 i L2 (medijalno i lateralno) kod 41 zdravog pacijenta uspoređujući ih s 23 pacijenta s blagom skoliozom (10° - 20°) i 10 pacijenata s umjerenom skoliozom ($>20^{\circ}$) dok su izvodili izokinetičke vježbe fleksije i ekstenzije trupa pri $30^{\circ}/s$ te $90^{\circ}/s$. Utvrdili su povećanu aktivnost mišića na konveksnoj strani, osim kod fleksije pri $30^{\circ}/s$. Rezultati grupa zdravih ispitanika i onih s blagom skoliozom bili su jednaki, dok je kod skupine ispitanika s umjerenim skoliozom zabilježeno povećanje mišićne aktivnosti. Ovo istraživanje pokazalo je razlike u mišićnoj aktivnosti ovisno o veličini skoliotičnog zavoja te unatoč malom uzorku, navedeno osnažuje hipotezu da se s povećanjem kuta zakrivljenosti, osim biomehaničkih strukturalnih promjena javljaju i promjene mišićne aktivnosti (Alves, De Araujo, 2016; vlastiti prijevod).

Schmid i sur. (2010) uspoređivali su razliku mišićne aktivacije s obje strane krivulje skoliotičnog zavoja kod 16 pacijenata s idiopatskom skoliozom dok su izvodili četiri simetrične i asimetrične vježbe ekstenzije trupa, koje se obično koriste u rehabilitaciji pacijenata s adolescentnom idiopatskom skoliozom. Od 16 ispitanika, devet je imalo torakalnu skoliozu, troje lumbalnu, dvoje torakolumbalnu, a dvoje dvostruku skoliozu. Zaključili su da su neke od simetričnih i asimetričnih vježbi imale sposobnost potaknuti veću

aktivnost miškulature na konkavnoj strani, što bi moglo biti korisno ako se primjenjuju za ovakve pacijente, kao što u nekim studijama ti mišići pokazuju smanjenu aktivnost (Alves, De Araujo, 2016; vlastiti prijevod).

Međutim, istraživanje Chwala i sur. (2014) ne podržava ove zaključke. U istraživanju su sudjelovale 82 djevojke s adolescentnom idiopatskom skoliozom koje su bile podijeljene u dvije skupine. Jednu skupinu činile su djevojke s jednostrukom, a drugu skupinu djevojke s dvostrukom skoliozom. Aktivnost mišića procijenjivali su u opuštenoj ležećoj poziciji te tijekom izvođenja simetričnih i asimetričnih vježbi. Autori su zaključili da je električna aktivnost mišića povećana s konveksne strane skoliotičnog zavoja kod pojedinaca s jednostrukom skoliozom tijekom izvođenja simetričnih i asimetričnih vježbi, dok je kod ispitanika s dvostrukom skoliozom rezultat obrnut. Odstupanja između dva ispitivanja mogu se objasniti razlikama u uzorcima ispitanika, njihovoj dobi, pozicioniranjem elektroda te vježbama koje su se primjenjivale za procjenu (Alves, De Araujo, 2016; vlastiti prijevod).

Oba rezultata istraživanja, ako se primjenjuju u liječenju adolescentne idiopatske skolioze, pogoduju vraćanju ravnoteže paravertebralne miškulature. Međutim, postoji nedostatak kontroliranih studija koje bi uspoređivale vježbe kako bi se utvrdilo koje su zaista korisne (Alves, De Araujo, 2016; vlastiti prijevod).

Iako većina istraživanja navode uz strukturalne promjene i promjene aktivnosti mišića obzirom na konveksnu i konkavnu stranu skoliotičnog zavoja, provedena studija Bassani i sur. (2008) svojim rezultatima ne potvrđuje ovu teoriju. Uzorak se sastojao od 20 ispitanika, od kojih je 10 s idiopatskom skoliozom te 10 zdravih, koji su izvodili maksimalne voljne izometričke kontrakcije izazvavši umor mišića ekstenzora trupa. Procijenjivali su EMG odgovore na razini L1 i L5 te zaključili da ne postoji razlika u aktivnosti miškulature između konkavne i konveksne strane skoliotičnog zavoja, premda je grupa sa skoliozom pokazivala značajno manju neuromuskularnu efikasnost i snagu nasuprot kontrolne grupe (Alves, De Araujo, 2016; vlastiti prijevod).

Općenito, iako se sve studije slažu oko činjenice da postoje promjene paravertebralne miškulature, odnosno odstupanja vezana uz aktivnost mišića i snage i dalje ne postoji istraživanje koje nam omogućuje potvrdu da li miškulatura ima izravnu ulogu u razvoju idiopatske adolescentne skolioze ili njenoj progresiji, odnosno da li je aktivnost povećana u

namjeri da se suprostavi njenom napredovanju ili su te promjene dio različitih faza u razvoju skolioze (Alves, De Araujo, 2016; vlastiti prijevod).

Nadalje, u prethodnim istraživanjima, EMG aktivnost procjenjivala se uglavnom u uvjetima izometričke kontrakcije. Sila koja je razvijena u stimuliranom mišiću rezultat je duljine mišićnih vlakana. Naime, skeletni mišić je sustav karakteriziran mehaničkim, toplinskim i električnim izlazima. Mehaničko djelovanje skeletnih mišića kao cjeline, opisano je kao veza napetosti i duljine, sile i brzine, te model uključuje aktivne, elastične i viskozne komponente. Međutim, nasuprot aktivnih, doprinos elastičnih i viskoznih komponenta modela za njegovo mehaničko djelovanje, nije vidljiv na elektromiografskom zapisu (Medved, Cifrek, 2011; vlastiti prijevod).

Elektromiografija jest metoda otkrivanja, pojačavanja i prepoznavanja bioelektrične aktivnosti skeletnih mišića koja se može primjenjivati na površini kože (površinske elektrode), potkožno (žičane elektrode) te intramuskularno (igla/žičane elektrode). Površinska elektromiografija dominantno se upotrebljava u kineziologiji, kao i kliničkoj neurologiji, fizikalnoj medicini te uz jednostavnu primjenu, prikladna je za proučavanje gibanja, prvenstveno zbog njezine neinvazivnosti, dok intramuskularna (elektrode se postavljaju u mišić), djeluje ograničavajuće za većinu pokreta te je za njihovo pozicioniranje potrebna visoko stručna osoba. Uz laganu primjenjivost, neinvazivnost te cijenu same pretrage, kao prednosti, površinska elektromiografija ima i glavni nedostatak koji se odnosi na nemogućnost registriranja dubokih mišićnih skupina (Medved, Cifrek, 2011; vlastiti prijevod).

Kako danas svjedočimo sve češćim pojavama deformacija kralježnice u djece, pogotovo skolioze, upoznati smo i s načinima njihovog liječenja. U svrhu navedenog, primjenjuje se konzervativno liječenje koje uključuje vježbe jačanja, istezanja i disanja, nadalje vježbe uz primjenu ortoze te operativno liječenje, i to ovisno o stupnju skolioze. Stoga za skoliozu do 20° po Cobbu, preporučuje se primjena različitih vježbi, dok za skolioze veće od 20°, u liječenje se uključuje korištenje ortoze. Na kraju, kao zadnja i najteža opcija, skolioze od 40° do 60° liječe se operativno (Kosinac, 2011). Nadalje, temeljem navedenog, uz dosadašnja saznanja o primjeni elektromiografije i mogućnostima praćenja aktivnosti muskulature, postavlja se pitanje da li je onda moguće izbjeći zadnju fazu liječenja, odnosno da li kineziološka struka, u suradnji s medicinom (neurologija, ortopedija, fizijatrija, medicina rada i sporta) te pravovremenim praćenjem može spriječiti daljnu progresiju i podvrgavanje

teškim operacijama, koje i nisu uvijek uspješne, te uvelike poboljšati život pacijenta. Isto tako, da li se može posumnjati i u samu primjenu elektromiografije s ciljem objašnjenja promjena aktivnosti muskulature u osoba s idiopatskom adolescentnom skoliozom, obzirom na još uvijek nerazjašnjen uzrok i posljedicu?

7. ZAKLJUČAK

Idiopatska adolescentna skolioza, kao sve češća deformacija kralježnice kod djece i mladih, uzrokuje niz promjena, na razini same kralježnice te okolne muskulature. Obzirom da je uzrok njezinog nastanka nepoznat, mnogo je istraživanja provedeno upravo s ciljem njegovog objašnjenja, odnosno lakše cjelokupne spoznaje.

Istraživanja koja sam proučavala, provodila su se u različitim uvjetima kao npr. u statičkoj stojećoj poziciji (Cheung i sur. 2005; De Oliviera i sur. 2011; Gaudreault i sur. 2005), u ležećoj poziciji (Weiss, 1993; Chwała i sur. 2014), uz pomoć posebnih uređaja (De Oliviera i sur. 2011; Tsai i sur. 2010), koristeći različite vježbe, stoga su se i odgovori mišića razlikovali ovisno o uvjetima testiranja te zadacima ispitivanja. Također, istraživanja su se razlikovala i po nedovoljnom broju ispitanika i kontrolnih skupina (Cheung i sur. 2005; Cassidy i sur. 1987) te neadekvatnom opisu primjenjenih materijala i metoda (Cassidy i sur. 1987), što je dodatno otežalo sam postupak objedinjavanja rezultata.

Unatoč tome, ono što sa sigurnošću mogu zaključiti jest da kod osoba s adolescentnom idiopatskom skoliozom postoje promjene paravertebralne muskulature, s razlikama u aktivnosti mišića između konkavne i konveksne strane skoliotične krivulje, uz povećanje elektromiografske aktivnosti na konveksnoj strani, iako ne postoji utvrđeni razlog među autorima zašto je tome tako.

Zaključno, pregledom literature, još uvijek uzrok nastanka adolescentne idiopatske skolioze ostaje neobjašnjen te temeljem EMG studija, neravnoteža i asimetrija paravertebralne muskulature kod osoba s idiopatskom adolescentnom skoliozom imaju važnu ulogu u razvoju deformacije. Moj prijedlog, za daljnja istraživanja, odnosi se na određivanje protokola mjerenja koji uključuje i područje zdjelice te ramenog pojasa, kao dio muskulature čija je promijenjena aktivnost, također posljedica idiopatske skolioze. Isto tako, potrebno je imati na umu i činjenicu o povezanosti idiopatske skolioze u djece s povećanom lateralizacijom, što nam sugerira i njezinu povezanost s oslabljenom funkcijom motornog korteksa. Da bi se potvrdila pretpostavka o povezanosti disfunkcije neurološkog sustava i idiopatske skolioze, potrebna su detaljnija istraživanja.

8. LITERATURA

1. Alves, D. P. L., De Araujo, B. (2016). *Muscle disorders in adolescent idiopathic scoliosis: literature review* Columna 15(1): 73-7
2. Barrack, R. L., Whitecloud, T.S., Burke S.W. i sur. (1984). *Proprioception in idiopathic scoliosis*. Spine, 9(7) 681-5
3. Bassani, E., Candotti, C.T., Pasini, M., Melo, M., La Torre, M. (2008.). *Assessment of neuromuscular activation in individuals with scoliosis using surface electromyography*. Brazilian Journal of Physical Therapy, 12(1), p13.
4. Bermejo, E.F., Jimenez, G., Fernandez- Palomeque, C., Munuera, L. (1993). *Adolescent idiopathic scoliosis and joint laxity*. Spine, 18(12) 1581-3
5. Carr, A.J., Jefferson, R.J., Turner-Smith, A. (1993). *Family stature in idiopathic scoliosis*. Spine. 18(1) 20-3.
6. Cassidy, J.D., Brandell, B.R., Nykolation, J.W., Wedge, J. (1987). *The role of paraspinal muscles in the pathogenesis of idiopathic scoliosis: A preliminary EMG study*. Journal of the Canadian Chiropractic Association, 31(4), 179–184.
7. Cheung J., Veldhuizen A.G., Halberts J.P., Sluiter W.J., Van Horn J.R. (2006). *Geometric and electromyographic assessments in the evaluation of curve progression in idiopathic scoliosis*. Spine, 31(3):322-9.
8. Cheung, J., Halbertsma, J.P., Veldhuizen, A.G., Sluiter, W.J., Maurits, N.M., Cool, J.C., van Horn, J.R. (2005). *A preliminary study on electromyographic analysis of the paraspinal musculature in idiopathic scoliosis*. European Spine Journal., 14(2), 130-137.
9. Chwała, W., Koziana, A., Kasperczyk, T., Walaszek, R., Płaszewski M. (2014). *Electromyographic Assessment of Functional Symmetry of Paraspinal Muscles during Static Exercises in Adolescents with Idiopathic Scoliosis*. BioMed Research International Volume, Article ID 573276
10. de Oliveira, A.S., Siqueira Gianini, E.P., Ferreira Camarini, P.M., Bevilaqua-Grossi, D. (2011). *Electromyographic Analysis of Paravertebral Muscles in Patients with Idiopathic Scoliosis*. Spine, 36(5), 334–339.

11. Dubravčić-Šimunjak, S. (1992). *Mogućnost bavljenja športom u osoba s idiopatskom adolescentnom skoliozom*. (Magistarski rad) Zagreb: Medicinski fakultet.
12. Dürrigl, P., Dürrigl T. (1967). *Degenerativne afekcije dinamičkog vertebralnog segmenta. Podjela i nazivi*. Reumatizam, XIV, 5:165-68
13. Farahpour, N., Ghasemi, S., Allard, P. Saba, M.S. (2014.) *Electromyographic responses of erector spinae and lower limb's muscles to dynamic postural perturbations in patients with adolescent idiopathic scoliosis*. Journal of Electromyography and Kinesiology 24, 645-651
14. Filipović, V. (2003.) *Biomehanička analiza lokomocije i posturalnih svojstava u idiopatskih adolescentnih skolioza* (Magistarski rad, Kineziološki fakultet). Zagreb: Kineziološki fakultet Sveučilišta u Zagrebu
15. Gaudreault, N., Arsenault, A.B., Larivière, C., DeSerres, S.J., Rivard, C.H. (2005). *Assessment of the paraspinal muscles of subjects presenting an idiopathic scoliosis: an EMG pilot study*. BMC Musculoskeletal Disorders, 6:14
16. Goldberg, C.J., Dowling, F.E., Fogarty, E.E. (1992). *Adolescent idiopathic scoliosis-early menarche, normal growth*. Spine, 18(5) 529-35.
17. Goldberg, C.J., Dowling, F.E., Fogarty, E.E., Moore, D.P. (1995). *Adolescent idiopathic scoliosis and cerebral asymetry*. Spine, 20(15) 1685-91.
18. Goldbloom, R.B. (1992). Screening for idiopathic adolescent scoliosis. Adapted by R.B. Goldbloom report prepared for the U.S Preventive Services Task Force. www.hc-sc.gc.ca/hppb/healthcare
19. Junghans, H. (1950). *The human spine in health and disease*. New York, Grune and Straton, 1971.
20. Kearon, C., Viviani, G.R., Kilian, K.J. (1993). *Factors influencing work capacity in adolescent idiopathic thoracic scoliosis*. American Review of Respiratory Disease, 148(2) 295-303.
21. Keessen, W., Crowe, A.M., Hearn, W. (1992). *Proprioceptive accuracy in idiopathic scoliosis*. Spine, 17(2) 149-55
22. Kosinac, Z. (2011). *Morfološko-motorički i funkcionalni razvoj djece uzrasne dobi od 5. do 11. godine* (str. 323-348). Split: Sveučilište u Splitu.

23. Lin JJ, Chen WH, Chen PQ, Tsauo JY. (2010). *Alteration in shoulder kinematics and associated muscle activity in people with idiopathic scoliosis*. Spine, 35(11): 1151-7.
24. Lončar-Dušek, M., Pećina, M., Prebeg, Z. (1991). *A longitudinal study of growth velocity and development of secondary gender characteristics versus onset of idiopathic scoliosis*. Clinical Orthopaedics & Related Research, 270: 278-32
25. Magee, D.J. (1992). *Assessment of posture*, U: Orthopedical assessment. New York: Saunders Company.
26. Marras, W.S., Granata, K.P. (1995). *A biomechanical assessment and model of axial twisting in the thoracolumbar spine*. Spine, 20(13) 1440-51
27. Medved, V. (2001). *Measurement of human locomotion*. Boca Raton: CRC Press
28. Medved, V., Cifrek, M. (2011). *Kinesiological Electromyography*. In Vaclav K., "Biomechanics in Applications" (420 pages).
29. Payne, W.K., Oglivie, J.W., Resnick, M.D., Kane, R.L., Transfeldt, E.E., Blum, R.W. (1997). *Does scoliosis have a psychological impac and does gender make a difference?* Spine. 22(12) 1380-4.
30. Pećina, M., Keros, P., Ivančić, M. (1999). *Temelji anatomije čovjeka*. Naprijed d.d., Zagreb
31. Pećina, M., Lulić-Dukić, O., Pećina-Hrnčević, A. (1991). *Hereditary orthodontic anomalies and idiopathic scoliosis*. International Orthopaedics, 15(1) 57-9
32. Perennou, D., Marcelli, C., Herisson, C., Simon, L. (1994). *Adult lumbar scoliosis*. Spine, 19(2) 123-8.
33. Poussa, M., Mellin, G. (1992). *Spinal mobility and posture in adolescent idiopathic scoliosis at three slages of curve magnitude*. Spine, 17(7) 757-60
34. Pugacheva, N. (2012). *Corrective exercises in multimodality therapy of idiopathic scoliosis in children - analysis of six weeks efficiency - pilot study*. Studies in Health Technology and Informatics, 176, 365-371.
35. Ras, G.J., Schultz, C., Stubgen, J.P. (1994). *Left thoracis scoliosis configurations*. Spine, 19(12) 1385-9.
36. Saji, M.J., Upadhyay, S.S., Dorth, M.S., Leong, J.C.Y. (1995). *Increased femoral neck-shaft angeles in adolescent idiopathic scoliosis*. Spine, 20(3) 303-11.

37. Schmid, A.B., Dyer, L., Böni, T., Held, U., Brunner, F. *Paraspinal muscle activity during symmetrical and asymmetrical weight training in idiopathic scoliosis*. J Sport Rehabil. 2010;19(3):315-27.
38. Schultz, A.B. (1987). *Biomechanics of the Human Spine and Trunk*, U: Skalak, R., Chien, S. *Handbook of Bioengineering*. 41.1-20. McGraw-Hill Book Company
39. Smith, L.K., Weiss, E.L., Lehmkuhl, L.D. (1996). *Brunnstorm's clinical kinesiology*. Philadelphia: F.A. Davis Company
40. Smith, R.M., Emans, J.B. (1992). *Sitting balance in spinal deformity*. Spine, 17(9) 1103-9
41. Špehar, M. (2013). *Izrada protokola za analizu biomehanike kralježnice* (Diplomski rad, Fakultet strojarstva i brodogradnje).
42. Tadžijan (1994). Scoliosis, u: Tadžijan. Orthopedija. 1186-238.
43. Trošt-Bobić, T. Metodika i programiranje kineziterapijskih postupaka- nastavni materijal, Kineziološki fakultet (2014).
44. Tsai, Y., Leong, C.P., Huang, Y.C., Kuo, S.H., Wang, H.C., Yeh, H.C., Lau, Y.C. (2010). *The Electromyographic Responses of Paraspinal Muscles during Isokinetic Exercise in Adolescents with Idiopathic Scoliosis with A Cobb's Angle Less than Fifty Degrees*. Chang Gung Medical Journal, 33(5).
45. Viola, S., Andrassy, I. (1993). *The development of spinal movements and sagittal curves in postural defects , idiopathic scoliosis*. Orvosi Hetilap, 134(42) 2311-4
46. Weiss, H.R. (1993). *Imbalance of electromyographic activity and physical rehabilitation of patients with idiopathic scoliosis*. European Spine Journal, 1, 240-243.
47. Worthington, V., Shambaugh, P. (1991). *Systemic abnormalities in idiopathic scoliosis*. Journal of Manipulative & Physiological Therapeutics, 14(8) 467-71

POPIS SLIKA

48. Slika 1: Preuzeto 10.8.2016. //www.scipion.hr/cd/106/torakalni-sindrom-scipion-centar-za-fizioterapiju-i-fitness-scipion

49. Slika 2: Špehar, M. (2013). Izrada *protokola* za analizu biomehanike kralješnice (Diplomski rad, Fakultet strojarstva i brodogradnje)
50. Slika 3: Preuzeto: 10.8.2016. www.visionmundi.net/openmonographpress/index.php/publish/catalog/download/19/19/145-1+&cd=2&hl=en&ct=clnk&gl=hr
51. Slika 4: Preuzeto 10.8.2016. <http://www.fitness.com.hr/zdravlje/ozljede-bolesti/Kifoza-i-lordoza.aspx>
52. Slika 5: Preuzeto 10.8.2016. <http://www.fitness.com.hr/zdravlje/ozljede-bolesti/Kifoza-i-lordoza.aspx>
53. Slika 6: Preuzeto 10.8.2016. <http://www.knowhowmd.com/spine/disorders/symptoms/spinal-deformity>
54. Slika 7: Preuzeto 10.8.2016. <http://www.scoliosistreatmentcenter.com/curve-types-of-scoliosis>
55. Slika 8: Preuzeto dana 10.8.2016. http://www.medscape.com/viewarticle/448307_2
56. Slika 9: Trošt-Bobić, T. Metodika i programiranje kineziterapijskih postupaka-nastavni materijal, Kineziološki fakultet (2014).
57. Slika 10: Trošt-Bobić, T. Metodika i programiranje kineziterapijskih postupaka-nastavni materijal, Kineziološki fakultet (2014).
58. Slika 11: Trošt-Bobić, T. Metodika i programiranje kineziterapijskih postupaka-nastavni materijal, Kineziološki fakultet (2014).
59. Slika 12: Trošt-Bobić, T. Metodika i programiranje kineziterapijskih postupaka-nastavni materijal, Kineziološki fakultet (2014).
60. Slika 13: Trošt-Bobić, T. Metodika i programiranje kineziterapijskih postupaka-nastavni materijal, Kineziološki fakultet (2014).
61. Slika 14: Trošt-Bobić, T. Metodika i programiranje kineziterapijskih postupaka-nastavni materijal, Kineziološki fakultet (2014).
62. Slika 15: Cheung, J., Halbertsma, J.P., Veldhuizen, A.G., Sluiter, W.J., Maurits, N.M., Cool, J.C., van Horn, J.R. (2005). *A preliminary study on electromyographic analysis of the paraspinal musculature in idiopathic scoliosis*. European Spine Journal. 14(2), 130-137.

63. Slika 16: : Cheung, J., Halbertsma, J.P., Veldhuizen, A.G., Sluiter, W.J., Maurits, N.M., Cool, J.C., van Horn, J.R. (2005). *A preliminary study on electromyographic analysis of the paraspinal musculature in idiopathic scoliosis*. European Spine Journal. 14(2), 130-137.