

Prevenција lumbalne lordoze kod sedentarne populacije

Vladanović, Ivan

Master's thesis / Diplomski rad

2017

Degree Grantor / Ustanova koja je dodijelila akademski / stručni stupanj: **University of Zagreb, Faculty of Kinesiology / Sveučilište u Zagrebu, Kineziološki fakultet**

Permanent link / Trajna poveznica: <https://um.nsk.hr/um:nbn:hr:117:536268>

Rights / Prava: [Attribution-NonCommercial-NoDerivatives 4.0 International/Imenovanje-Nekomercijalno-Bez prerada 4.0 međunarodna](#)

Download date / Datum preuzimanja: **2024-07-22**



Repository / Repozitorij:

[Repository of Faculty of Kinesiology, University of Zagreb - KIFoREP](#)



SVEUČILIŠTE U ZAGREBU

KINEZIOLOŠKI FAKULTET

(studij za stjecanje visoke stručne spreme

i stručnog naziva : magistar kineziologije)

Ivan Vladanović

**PREVENCIJA LUMBALNE
LORDOZE KOD
SEDENTARNE POPULACIJE**
(diplomski rad)

Mentor:

Doc. Dr. sc. Lidija Petrinović

Zagreb, rujan 2017.

PREVENCIJA LUMBALNE LORDOZE KOD SEDENTARNE POPULACIJE

Sažetak

Glavni cilj ovog diplomskog rada je prikazati mehanizam nastanka lumbalne lordoze uslijed sedentarnog načina života. Metodičkim pristupom cilj je olakšati shvaćanje problematike lumbalne lordoze te kvalitetno i ciljano pristupiti prevenciji iste. Uvidom u pojedine mišićne skupine koje su odgovorne za neutralnu poziciju zdjelice i lumbalnog dijela kralježnice mogu se primijeniti ciljane vježbe u svrhu prevencije.

Ključne riječi: *musculus iliopsoas*, kralježnica, zdjelica, mišići, vježbe

PREVENTION OF LUMBAR LORDOSIS IN SEDENTARY LIFESTYLE

Summary

The main aim of this graduate thesis is to show the occurrence mechanism of lumbar lordosis induced by sedentary lifestyle. The aim is to facilitate the understanding of lumbar lordosis problems with methodical approach and to provide quality and targeted prevention approach. By examining specific muscle groups responsible for the neutral position of the pelvis and the lumbar spine, we can apply targeted exercises for the purpose of prevention.

Key words: *musculus iliopsoas*, *vertebrae*, *pelvis*, *muscles*, *exercise*

SADRŽAJ

1. UVOD	4
2. KRALJEŽNICA	6
3. DEGENERATIVNE PROMJENE KRALJEŽNICE	8
3.1. Skolioza.....	8
3.2. Kifoza.....	10
3.3. Lordoza.....	11
4. LUMBALNA LORDOZA.....	12
4.1. <i>Musculus erector spinae</i>	14
4.1.1. <i>Musculus iliocostalis</i>	15
4.1.2. <i>Musculus longissimus</i>	16
4.1.3. <i>Musculus spinalis</i>	17
4.2. GLUTEALNA MUSKULATURA.....	18
4.3. <i>Musculus rectus abdominis</i>	19
4.4. <i>Musculus iliopsoas</i>	20
5. MEHANIZAM NASTANKA LUMBALNE LORDOZE KOD SEDENTARNE POPULACIJE.....	22
6. PREVENCIJSKI PROGRAM.....	24
7. VJEŽBE ZA PREVENCIJU LUMBALNE LORDOZE.....	25
7.1. Čučanj.....	25
7.2. Mrtvo dizanje.....	26
7.3. Bugarski čučanj.....	29
7.4. <i>Hip thrust</i>	30
7.5. Podizanje trupa iz ležanja.....	30
7.6. Vježbe istezanja <i>musculus iliopsoas</i> ..	31
7.7. Vježbe istezanja lumbalnog dijela leđa.....	31
8. ZAKLJUČAK.....	33
9. LITERATURA.....	34

1. UVOD

Sedentaran način života uvelike doprinosi pojavi lumbalne lordoze. Poslovi koji zahtijevaju sjedenje većinu radnog vremena, dugoročno onemogućuju kvalitetno funkcioniranje tijela kao cjeline te se počinju pojavljivati određene tegobe tijekom života. Svi poslovi koji zahtijevaju 8 sati sjedenja, bez svjesne i organizirane intervencije prevencije, mogu biti mehanizam nastanka lumbalne lordoze te uzrok bolnog lumbalnog sindroma, koji je danas vrlo česta pojava kod poslova takvog tipa. Dakle, u sjedećem položaju, kao posljedica dugotrajnog sjedenja odnosno statičke kontrakcije mišića ekstenzora kralježnice (*m. erector spinae*) javlja se njihov preveliki zamor, te osoba koja sjedi traži „povoljniju“ poziciju u kojoj se opuštaju mišići koji su bili u spazmu. Valja raditi vježbe snaženja mišića, a one se temelje na principu opterećenja mišića da se povećaju mišićna snaga i njegova trofika.“(Babić, 2013). Ukoliko se preventivno ne pristupi stabilizaciji trupa, na način da se ciljano aktiviraju trbušni mišići (*m. rectus abdominis*), mišići stražnjice (*m. gluteus maximus*, *m. gluteus medius* i *m. gluteus minimus*), posljedično će dovesti do sve skraćenijeg iliopsoasa koji će u konačnici rezultirati lumbalnom lordozom, jer će povlačiti zdjelicu naprijed i prema dolje. Važno je na vrijeme uočiti problem i korigirati ga ciljanim vježbama. Cilj je opisati specifičnosti nastanka lordotičnog lošeg držanja te predložiti mogući program vježbanja. Drugim riječima sistematizirati i prezentirati smjernice kineziterapijskih postupaka korekcije lordotičnog lošeg držanja u radnoj populaciji sedentarnog tipa.

Normalna kralježnica ima prirodni oblik slova „S“, a kralježnica pogođena lordozom pokazuje znatnu zakrivljenost kralježnice u području donjeg dijela leđa, što znači da lordoza znači deformitet kralježnice koji predstavlja povećanje lumbalne krivine. Primarno, a i u ovom konkretnom slučaju obrade teme događa se u slabinskom dijelu leđa, ali isto tako može pogoditi i vratni dio.

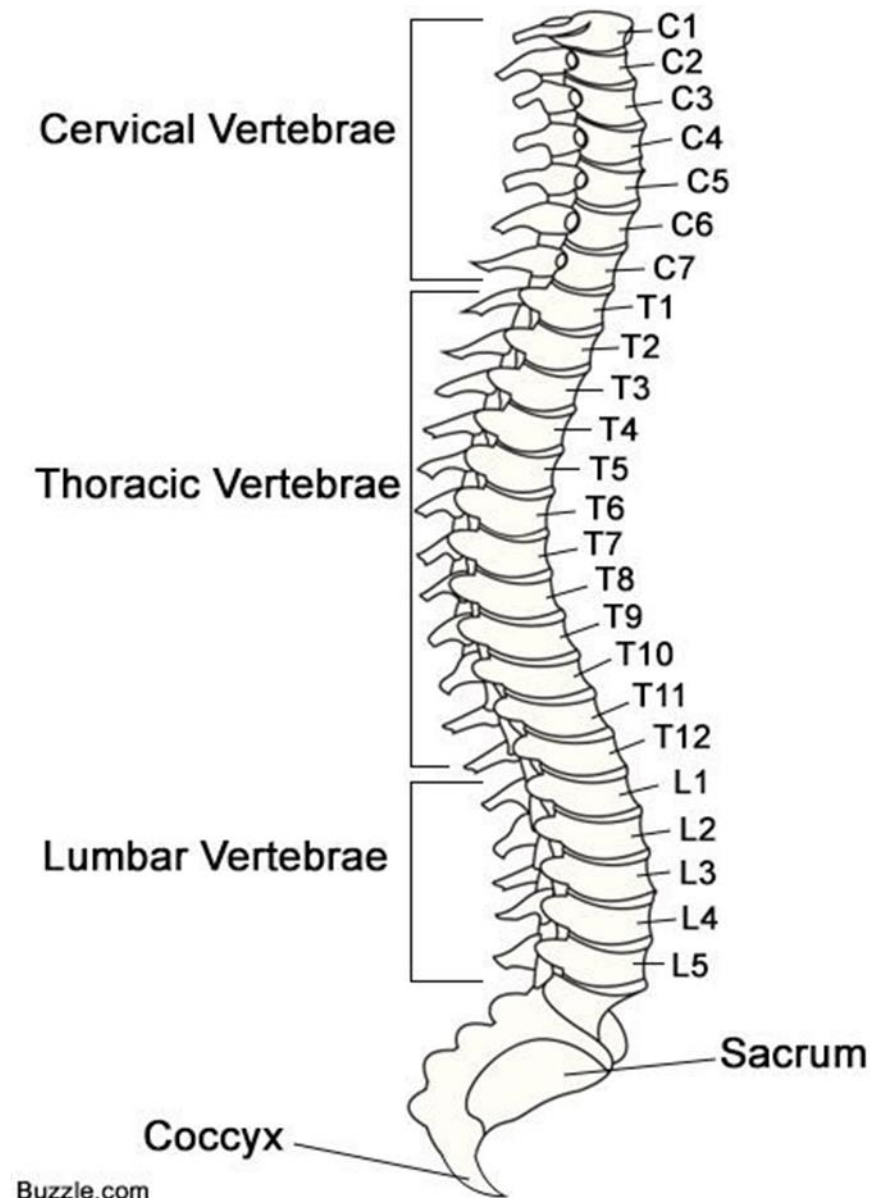
Glavnim karakteristikama smatraju se glava zabačena unatrag od linije vertikale, s tim da je prsni koš ravan ili izbočen, zdjelica je pomaknuta naprijed i dolje, a koljena su u pojačanoj ekstenziji. Kao uzroci najčešće se navode posturalna odstupanja drugim dijelovima tijela i, opuštena trbušna muskulatura, težak trbuh kao posljedica pretilosti ili trudnoće, slaba glutealna regija te slabi musculus iliopsoas.

Za liječenje postoji terapija čiji je osnovni cilj jačanje abdominalnih mišića, korekcija slabinskog dijela kralježnice, relaksacija i rasterećenje slabinskih mišića, vježbe pravilnog držanja zdjelice i učenje disanja dijafragmom, istezanje *musculus iliopsoas* te jačanje *musculus gluteus*. Također je potrebno ispraviti osnovni stav pri sjedenju i stajanju.

2. KRALJEŽNICA

Kralježnica (slika 1.) (lat. *columna vertebralis*) je glavni oslonac trupa nužan za pokretanje, potporu gornjeg trupa i glave, stabilizaciju zdjelice, stav tijela i zaštitu osjetljivih struktura kralježničke moždine. „Ona čini temeljni dio kostura te povezuje kosti udova, glave i trupa.“ (Netter, 2003).

Kralježnica se sastoji od 33-34 kralješka od čega su : 7 vratnih, 12 prsnih, 5 slabinskih, 5 križnih i 3-5 trtičnih.



Slika 1. Kralježnica

(<https://www.pinterest.com/pin/367254544586235533/>)

Intervertebralni diskovi ispunjen tkivom sličnom gelu ili želatini nalaze se između kralješaka koji su poredani poput vagona u kompoziciji. Te jastučice još nazivamo i diskusi čija je funkcija samo jedna – amortizacija unutarnjih i vanjskih sila koje djeluju na kralježnicu. „Kada se diskus deformira i oslabi hrskavična ovojnica i dolazi do pritiska na meka tkiva, a posebice na živce koji izlaze iz leđne moždine i putuju prema nogama ili rukama, javlja se bol, zakočenost ili trnci u rukama ili nogama. Tada se obično prvi puta i zatraži pomoć liječnika.“(ARITHERA specijalna bolnica s mreže preuzeto 10.kolovoza 2017.)

Mišići su najvažniji sustav zaštite kralježnice. Omogućavaju pokrete kralježnice, ali i cijelog tijela. Snažni i aktivni mišići su sigurnosni faktor cijelome tijelu, tako i kralježnici. Smanjuju stres na razini hrskavica i malih zglobova, ali i ligamenata.

„Kralježnica nije ravan „stup“, već tvori oblik slova „S“ koje je sastavljeno od lordoza i kifoza. Lordoze su „udubljeni“ dijelovi kralježnice (vratna i slabinska kralježnica), dok su kifoze „izbočeni“ dijelovi (prsna i križna kralježnica).“(MOTUS MELIOR ,2017). Lumbalna ili slabinska kralježnica (donji dio leđa) sastoji se od 5 kralježaka (označuju se velikom slovom „L“ i brojem (L1-L5). Svaki je kralježak građen od obla tijela, 2 poprečna i 1 spinalnog nastavka (palpacijom ih je moguće napipati), te od lukova koji tvore otvor kralješka. Otvori svih kralježaka u kralježnici tvore koštani kanal koji štiti i podržava leđnu moždinu (spinalni kanal). Sa svake strane kralježaka, kroz otvore, iz leđne moždine, izlaze korijenovi živaca. Živčani korijenovi, koji izlaze iz lumbalne kralježnice, dalje se regrupiraju i granaju, te inerviraju područje zdjelice i noge. Vezivno elastična tvorevina koja se nalazi između dva kralješka intervertebralni diskus (međukralježnička ploča). Diskus je u funkciji „amortizera“, koji apsorbira opterećenje (štiti kralježnicu od snažnih vanjskih i unutarnjih sila koje na nju djeluju prilikom mirovanja, a posebno prilikom kretanja). i omogućava bolje prianjanje kralježaka jedan na drugog.

3. DEGENERATIVNE PROMJENE KRALJEŽNICE

(SKOLIOZA, KIFOZA, LORDOZA)

„Najčešće deformacije kralježnice su skolioza, kifoza i lordoza. Skolioza je postranično iskrivljenje kralježnice u frontalnoj ravnini.“ 1.(Kralježnički stup predstavlja funkcionalnu cjelinu te promjena u bilo kojem dijelu kralježnice neminovno će djelovati i na ostale dijelove. Iz tog razloga radi boljeg razumijevanja pojave lumbalne lordoze potrebno je opisati i ostale moguće promjene na razini kralježnice (skoliozu i kifožu).“ Kifoza je strukturalna deformacija kralježnice u sagitalnoj ravnini.“ (Ruszkowski, 1985).

3.1. SKOLIOZA

Pozornim promatranjem se može posumnjati da je kralježnica određene osobe drugačija od kralježnice ostalih osoba.

„Ako neka osoba ima skoliozu može se primijetiti podignuto rame na jednoj strani, jedna je lopatica izbočenija u odnosu prema drugoj, a zdjelica je često postavljena koso. Pri pretklonu trupa uočava se izbočenje (grba) na leđima. Grba može biti izražena u grudnom ili slabinskom dijelu na strani konveksiteta krivine. To sve upućuje na to da liječnik mora pregledati kralježnicu.“ (ŽIVIM.hr (2010).

Skolioze se uobičajeno dijele na : strukturne ili nestrukturne. Za strukturne skolioze bitno je da je uz postranično iskrivljenje prisutna rotacija kralježnice i torzija kralježaka. To znači da je kod rotacije prisutno okretanje kralježnice oko uzdužne osovine, a kod torzije kralješka uvrtnje jednog dijela kralješka prema drugom.

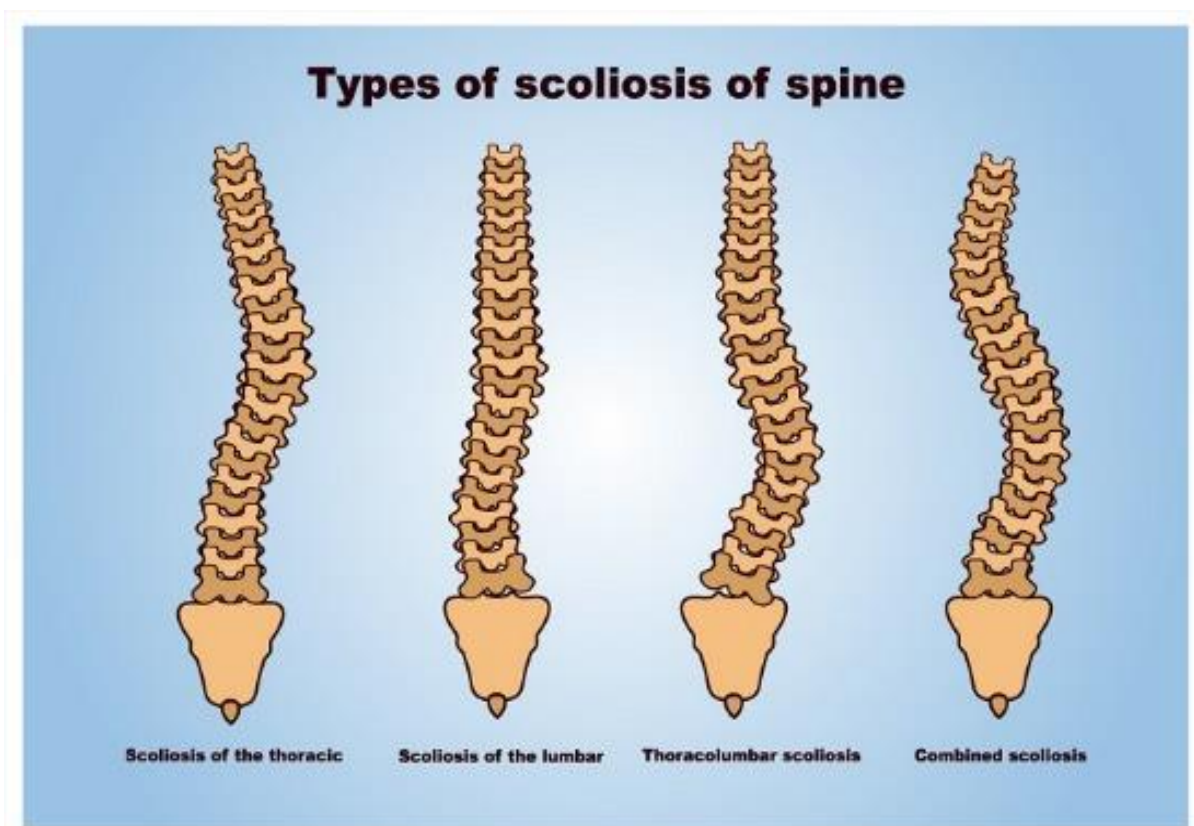
Najčešće strukturne skolioze su idiopatske, nepoznatog uzroka, a ovisno o dobi u kojoj se pojavljuju dijele se na:

* infantilne, do 3. godine života* juvenilne, od 3. godine do početka puberteta* adolescentne, od puberteta do završetka rasta (koštane zrelosti).

Strukturne skolioze poznatog uzroka svrstavaju se još po skupinama: npr. neuromuskularne, prirodene, nastale poslije traume, mišićne, uzrokovane infekcijama ili metaboličkim

poremećajima, itd. Tu vrstu skolioza može se uspješnije liječiti ili barem spriječiti njihovo pogoršanje.

Nestrukturane skolioze su nepravilna skoliotična držanja bez rotacije kralježnice i bez torzije kralježaka. Postranično iskrivljenje kralježnice vidljivo je samo u stojećem stavu koje se u pretklonu izgubi iz čega se da zaključiti da nema strukturalnih promjena već je pitanje mišića trupa koji su u disbalansu što se vježbanjem može ispraviti, te dovesti tijelo u pravilan posturalni položaj.



Slika 2. Vrste skolioze prema lokaciji nastanka

(https://www.google.hr/search?q=scoliosis&source=lnms&tbn=isch&sa=X&ved=0ahUKEwi xnJGA_pXWAhXB0xQKHLCBSwQ_AUICigB&biw=1536&bih=759#imgrc=kKd2aoCi7l2JMM)

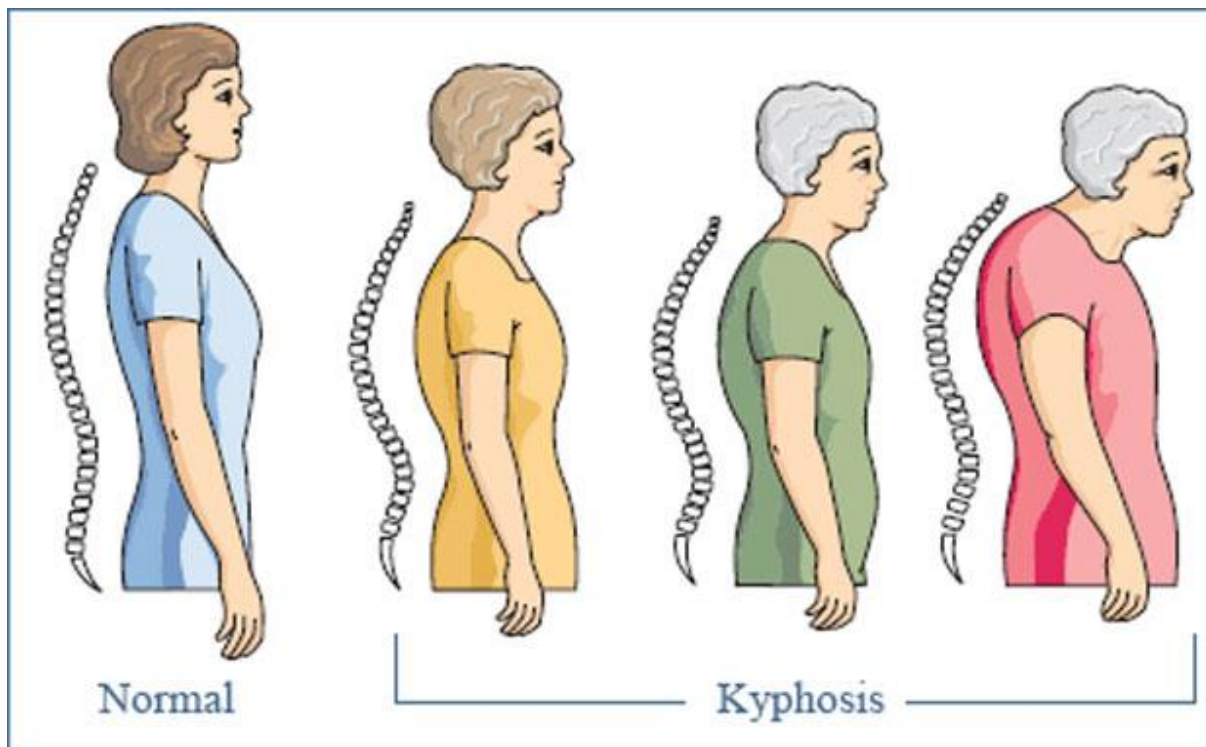
3.2. KIFOZA

Kifoza (slika 3) je svako prekomjerno izbočenje kralježnice prema natrag. Nalazi se u području torakalnog ili slabinskog dijela kralježnice. „Dijeli se na prirodenu ili stečenu.“ (KOREKCIJA SKOLIOZE SCHROT METODA 2014).

„Torakalna kifoza smatra se deformacijom kada izbočenje (konveksitet) prelazi fiziološke granice, a određuje se mjerenjem u stupnjevima na rendgenskim snimkama kralježnice (normalno od 20 do 45 stupnjeva i lumbalna lordoza od 40 do 60 stupnjeva)“ (ŽIVIM.hr, 2010). Klinička je slika uočljiva na temelju simptoma kifotičnog držanja. Kifotično loše držanje pripada također nepravilnim držanjima, drugim riječima nema strukturalnih promjena na kralješcima, te nastaje postupno. Korekcija takve kifoze voljno je moguća bilo aktivno ili pasivno.

Kifotično loše držanje može se pretvoriti u strukturalnu kifozu, zato je potrebno osobi preporučiti redovitu tjelesnu aktivnost radi jačanja mišićne mase. Prisilne i nepovoljne položaje pri sjedenju ili ležanju osoba će samo izbjegavati kada dinamička snaga mišićne mase dosegne zamor ili kada postoji neuravnoteženost pojedinih skupina mišića. Nedovoljna tjelesna aktivnost osoba uz cijeli niz drugih čimbenika pogoduje razvoju nepravilnih držanja, a to pak dovodi do bržeg zamaranja ili tegoba u pojedinim područjima tijela. „Nepravilno držanje nema neke posebne kliničke važnosti, ali je bitno naglasiti da ne bi trebalo prijeći u strukturalne promjene.“ (ŽIVIM.hr, 2010).

Uzroci nastanka strukturalne kifoze mogu biti osteoporoza, degeneracija diska, Scheuermannova bolest, bolni sindrom ili rak.

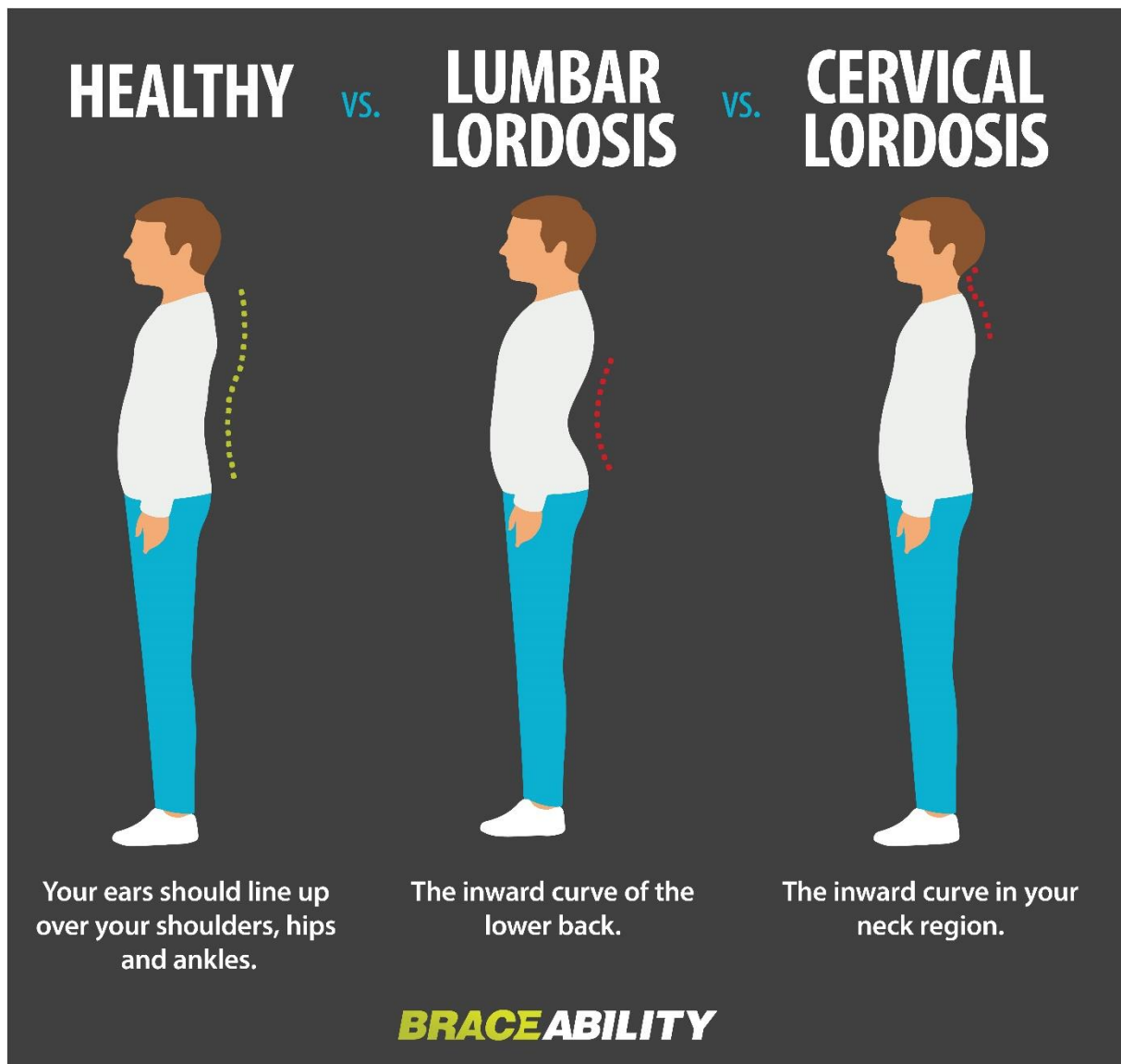


Slika 3. Normalna kralježnica i Kifoza

(https://www.google.hr/search?q=kifosis&source=lnms&tbn=isch&sa=X&ved=0ahUKEwjZkq3yhJbWAhVBJVAKHei2C5wQ_AUICigB&biw=1536&bih=759#imgrc=lqMfmPUOYXqoTM)

3.3. LORDOZA

Lordozu (slika 4) ili lordotično loše držanje može se prepoznati po jako naglašenoj lumbalnoj ili cervikalnoj krivini prema naprijed i opuštenim trbušnim mišićima, „a određuje se mjerenjem u stupnjevima na rendgenskim snimkama kralježnice (normalno od 40 do 60 stupnjeva)“ (ŽIVIM.hr ,2010). Ovakav oblik kralježnice čest je slučaj kod pretilih osoba. Preporuka fizijatra će zasigurno biti rad na posturi, određen oblik korektivne gimnastike ili bavljenje sportom tipa plivanje.

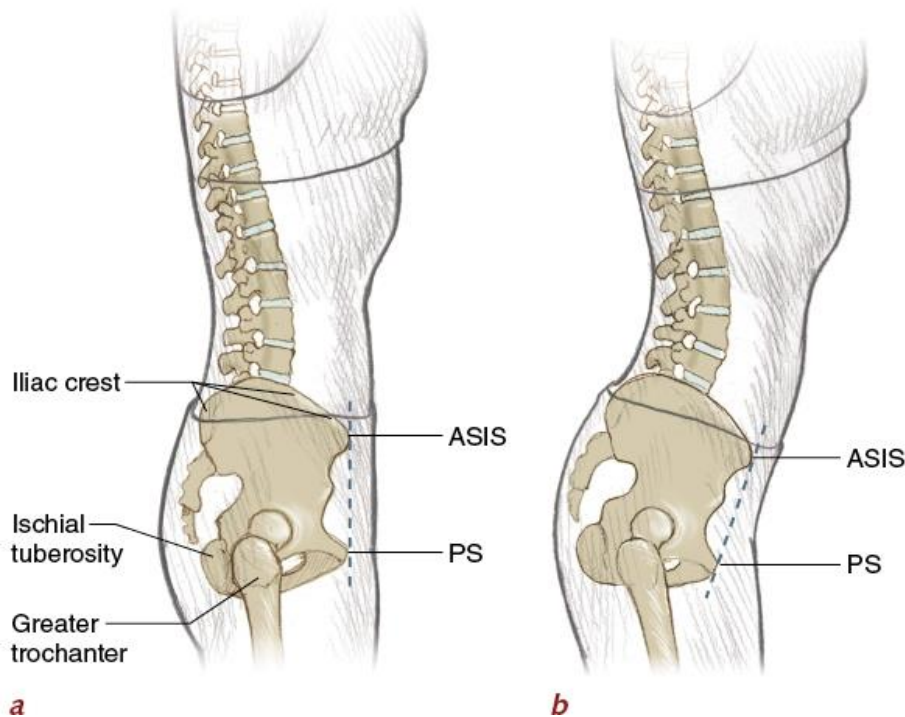


Slika 4. Lumbalna i cervikalna lordoza
(<http://treningbeograd.rs/tag/bol-ledja/>)

4. LUMBALNA LORDOZA

Normalna kralježnica ima fiziološku zakrivljenost, no kralježnica pogođena lordozom pokazuje izrazitu zakrivljenost kralježnice u području donjeg dijela leđa, što znači da lordoza znači deformitet kralježnice koji predstavlja povećanje lumbalne krivine. Primarno, a i u ovom konkretnom slučaju obrade teme odnosi se na slabinski dio leđa, ali isto tako može pogoditi i vratni dio.

Glavnim karakteristikama smatraju se glava zabačena unatrag od linije vertikalne, s tim da je prsni koš ravan ili izbočen, zdjelica je pomaknuta naprijed i dolje, a koljena su u pojačanoj ekstenziji. Kao uzroci najčešće se navode posturalni deformiteti, opuštena trbušna muskulatura, težak trbuh kao posljedica pretilosti ili trudnoće, slabi gluteusi i skraćeni iliopsoas.



Slika 5. a) Neutralna pozicija lumbalnog dijela kralježnice b) Lumbalna lordoza (<https://www.braceability.com/back-problems-injuries/lordosis>)

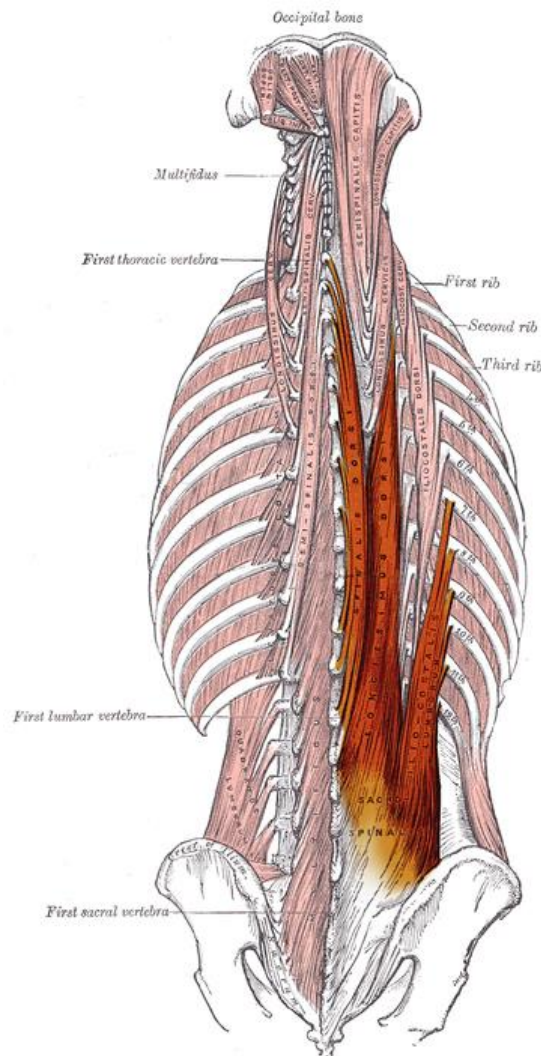
Lumbalna lordoza je posturalna promjena koju može uzrokovati sedentarni način života, ponavljajući obrasci koji se događaju tijekom osmosatnog sjedenja na poslu. „Najčešće su to uredski poslovi koji zbog svoje naravi narušavaju biomehaniku čovjekovog tijela.“(Wandmaker, 2008). Kako bis se što bolje shvatio uzrok takvih posturalnih promjena i njihov mehanizam nastanka valja prije toga opisati koji su sve mišići zaduženi za neutralnu poziciju lumbalnog dijela kralježnice i zdjelice te njihovu funkciju.

Mišići koji utječu na ispravnu posturu odnosno neutralnu poziciju zdjelice i lumbalnog dijela kralježnice su: *musculus erector spinae* (neizravno), *msculus rectus abdominis* (izravno) te *musculus gluteus maximus*, *musculus gluteus medius* i *musculus gluteus minimus* (izravno).

Svaki od tih mišića odgovoran je više ili manje za neutralnu poziciju lumbalnog dijela kralježnice odnosno zdjelice.

4.1. *MUSCULUS ERECTOR SPINAE*

Erector spine nije samo jedan mišić, već skupina mišića i tetiva koji su upareni i smjer im je više ili manje vertikalni. Proteže se od lumbalnog, torakalnog do cervikalnog dijela s lijeve i desne strane kralježnice. Dakle musculus erector spinae sastoji se od 3 skupine mišića : musculus iliocostalis, musculus longissimus i musculus spinalis.



Slika 6. *Musculus erector spinae*(https://en.wikipedia.org/wiki/Erector_spinae_muscles)

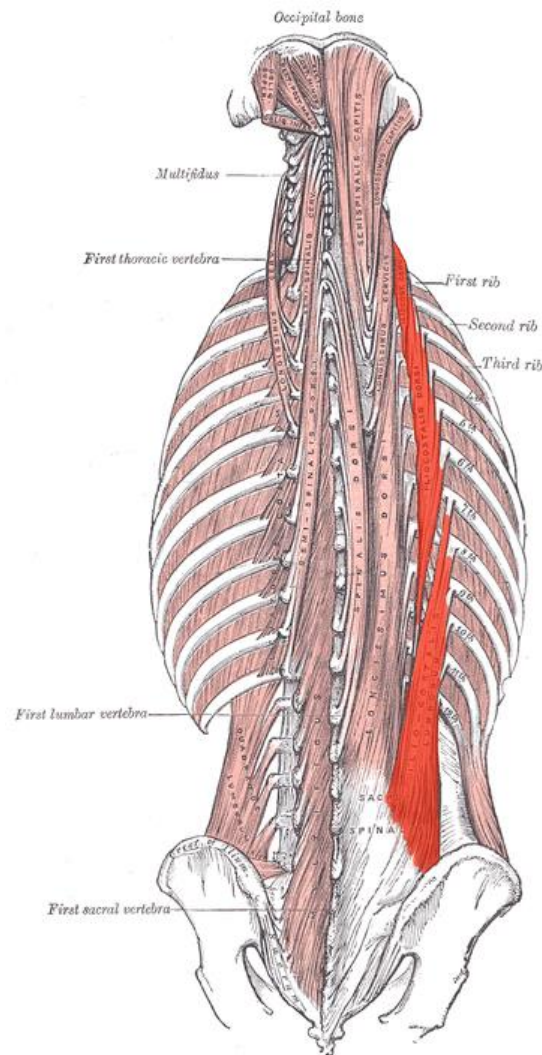
4.1.1. MUSCULUS ILIOCOSTALIS

Musculus iliocostalis polazi od *os sacruma*, aponeuroze *musculus erector spinae* te crista iliaca..

Musculus iliocostalis lumborum (nalazi se između 7-12 rebra)

Musculus iliocostalis thoracis (nalazi se između 1-6 rebra)

Musculus iliocostalis cervicis (polazi sa prvih 6 rebara do kralježaka C6-C4)



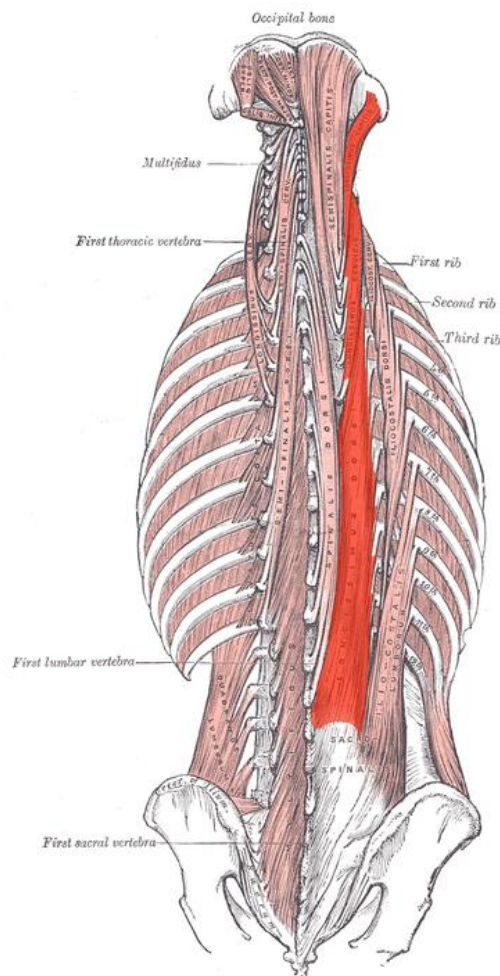
Slika 7. *Musculus iliocostalis*

(<https://en.wikipedia.org/wiki/Iliocostalis>)

4.1.2. MUSCULUS LONGISSIMUS

Mišić *m. longissimus* je srednji i najveći mišić od tri stupa koja čine *m. erector spinae*, sadrži tri dijela :

- *Musculus longissimus thoracis* polazi sa *os sacrum*, *processus spinosus* lumbalnog dijela kralježnice i *procesus transversus* zadnjeg torakalnog kralješka i umeće se u *procesus transversus* lumbalnog dijela kralježnice, aponeurozu *musculus erector spinae*, rebra i *transverse costal facet* torakalnog dijela kralježnice.
- *Musculus longissimus cervicis* polazi od transverse processes T6-T1 i završava u *processus transversus*
- *Musculus longissimus capitis* polazi od *processus transversus* T3-T1 preko C7-C3 i veže se na mastoidni nastavak temporalne kosti.



Slika 8. Longissimus

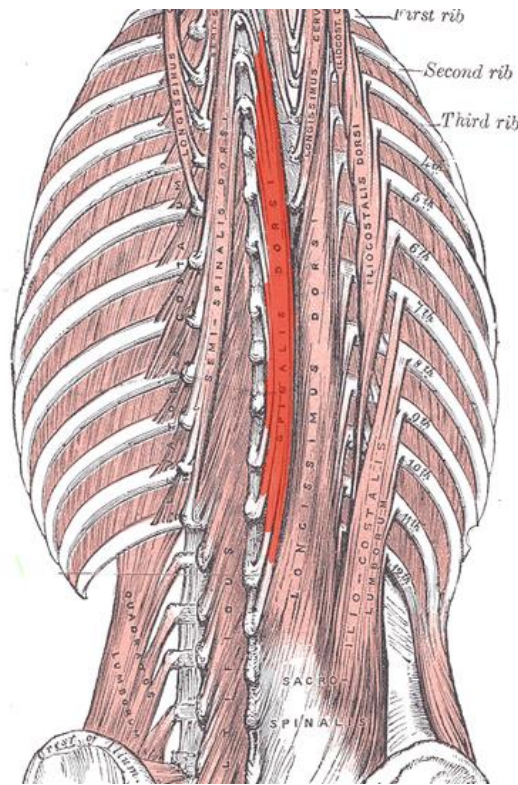
(<https://en.wikipedia.org/wiki/Longissimus>)

4.1.3. MUSCULUS SPINALIS

Spinalis je mišić najviše postavljen medijalno od sva tri stupa, i uz to je najmanji, te se također sastoji od 3 dijela:

- *Musculus spinalis thoracis* polazi od *processus spinosus* L3-T10 i veže se na *processus spinosus* T8-T2.
- *Musculus spinalis cervicis* polazi od *processus spinosus* T2-C6 i veže se na *processus spinosus* C4-C2.

Musculus spinalis capitis „polazi od gornjeg torakalnog dijela te cervikalnog dijela i zatim se veže protuberantia occipitalis externa zatiljne kosti „(Netter, F.H. (2003). Atlas anatomije čovjeka. Zagreb: GOLDEN MARKETING)



Slika 9. Spinalis (<https://en.wikipedia.org/wiki/Spinalis>)

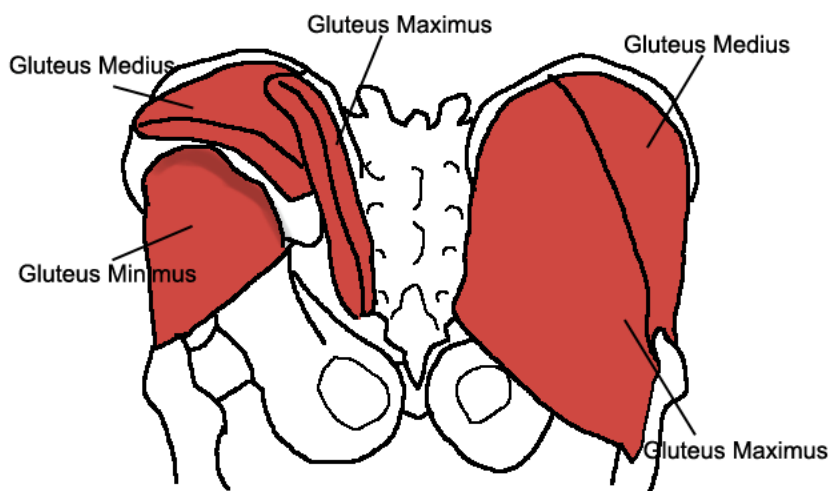
Dakle, *m. erector spinae* je mišić koji uspravlja kralježnicu te ju drži stabilnom i sigurnom. Ukoliko su snažni uspravljači kralježnice koji su u optimalnom tonusu dobrim dijelom ćemo se zaštititi od potencijalnih bolnih sindroma kao što je lumbalni bolni sindrom o kojemu ćemo više nakon kompletne slike utjecaja ne samo ovog, nego i drugih mišića.

4.2. GLUTEALNA MUSKULATURA

Stražnjica je skupina od tri mišića koji se mogu oblikovati i učvrstiti kao što je to odlika svih skeletnih mišića. Mišić stražnjice je široki i snažan mišić koji se nalazi na vanjskoj površini zdjelice. Gluteusi su zapravo tri zasebna mišića: *musculus gluteus maximus*, *musculus gluteus medius* i *musculus gluteus minimus*.

„Vanjska skupina mišića zdjelice sastoji se od stražnjičnih mišića i mišića zatezača široke fascije. Veliki stražnjični mišić (*musculus gluteus maximus*) snažan je antigravitacijski mišić koji polazi sa stražnje (glutealne) plohe krila bočne kosti i sa križne kosti, ide prema dolje i hvata se ispod velikog obrtača bedrene kosti, sa stražnje strane. Mišić je najsnažniji ispružać noge u zglobu kuka.

Srednji i mali stražnjični mišići (*m. gluteus medius* i *minimus*) polaze sa glutealne plohe bočne kosti ispred velikog stražnjičnog mišića, idu prema dolje i hvataju se na veliki obrtač bedrene kosti. Oba mišića abduciraju (odmiču) nogu u zglobu kuka. Mišić zatezač široke fascije (*m. tensor fasciae latae*) polazi sa prednjeg trna bočne kosti, ide prema dolje i prelazi u bočnogoljениčnu traku (*tractus iliotibialis*), čvrsti vezivni snop koji se hvata s lateralne strane goljениčne kosti, ispod koljena. Bočnogoljениčni snop ima važnu ulogu pri uspravnom stavu, kao stabilizator zgloba kuka i koljena.“(Šentija, D. god ?)



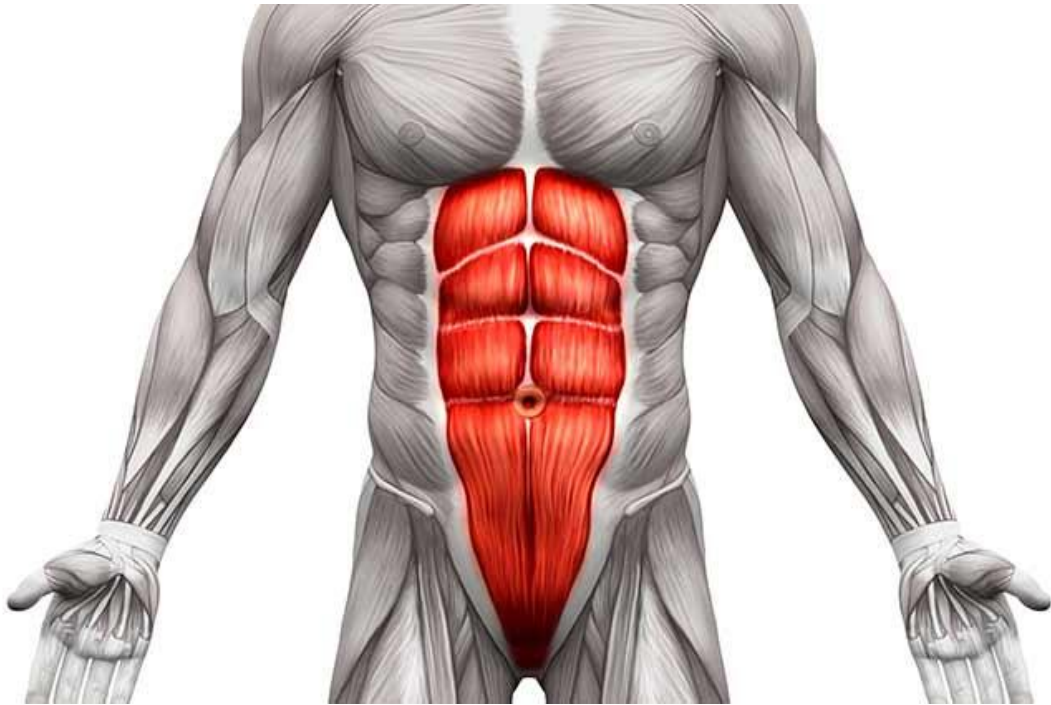
Slika 10. *M. gluteus maximus*, *m. medius*, *m. minimus*(<https://fitnessforfreedom.com/how-to-train-your-glutes-a-users-guide/>)

Može se zaključiti da je funkcija gluteusa ispružanje noge u zglobu kuka, te stabilizacija samog kuka, što će nam biti vrlo važno u shvaćanju mehanizma nastanka odnosno prevencije lumbalne lordoze.

4.3. MUSCULUS RECTUS ABDOMINIS

„Polazište mišića je sa prednje strane rebrenih hrskavica 5.-7. rebra, odnosno s prednje strane ksifoidnog nastavka prsne kosti. *Linea alba*, traka vezivnog tkiva koja se naziva bijela linija, nalazi se između mišićnih niti koje polaze sa lijeve i desne strane. Dalje se mišićne niti nastavljaju okomito sve do prednje strane preponskih kostiju. Mišićne niti su poprečno podijeljene poprečnim tetivnim intersekcijama.“(WIKIPEDIA ,2017).

Funkcija rectus abdominis je uvelike vezana za posturu trupa. Ukoliko se rade „trbušnjaci“ rectus abdominis pregiba trup u lumbalnom dijelu kralježnice. Snažni trbušni mišići omogućuju neutralnu poziciju što je vrlo bitno kod lumbalne lordoze kod gojeg je specifična prednja rotacija zdjelice, a *rectus abdominis* je taj koji će svojim jačanjem omogućiti stražnju rotaciju zdjelice. Ravni trbušni mišići također sudjeluju kod disanja, a vrlo su važan faktor kod forsiranog ekspirija. Također štiti unutarnje organe, te djeluje na intra abdominalni tlak pogotovo u situacijama kod podizanja teške stvari, u treningu su to utezi kod specifičnih vježbi kao što je čučanj ili mrtvo dizanje.



Slika 11. Musculus rectus abdominis

(<http://www.marcosentrenador.com/hacer-abdominales-es-bueno-o-malo>)

4.4. MUSCULUS ILIOPSOAS

Musculus Iliopsoas – bočnoslabinski mišić ima veliku ulogu kod svakodnevnih aktivnosti kao što su stajanje, podizanje nogu, hodanje, trčanje, penjanje po stepenicama, skakanje, rotacija trupa, i sl. Skraćeni *musculus iliopsoas* utječe na bolove u donjem dijelu leđa, te na bolove u preponi. Ukoliko je *musculus iliopsoas* skraćen može dovesti do niza kompenzatornih radnji drugih mišića što će dovesti tijelo u disbalans i potencijalne probleme.

Iliopsoas čine dva mišića zdjelice, a to su *m. psoas major*, te *m. iliacus*. Jako su važni pri fleksiji trupa, natkoljenice i u stabilizaciji donjeg dijela leđa. Polazi cijelim dijelom lumbalne kralježnice s prednje strane, povezujući zdjelicu sa natkoljениčnom kosti pri čemu mu je primarna funkcija fleksija natkoljenice i zdjelice.

Psoas major

Pokret: fleksija (pregibanje), lateralna (vanjska) rotacija, adukcija (primicanje) natkoljenice

Polazište: sa prednje strane gotovo cijele lumbalne kralježnice, tj 12. grudnog i prva četiri lumbalna kralješka

Hvatište: zajedno sa iliacusom hvata se za bedrenu kost

Musculus Iliacus

Pokret : fleksija (pregibanje), lateralna (vanjska) rotacija

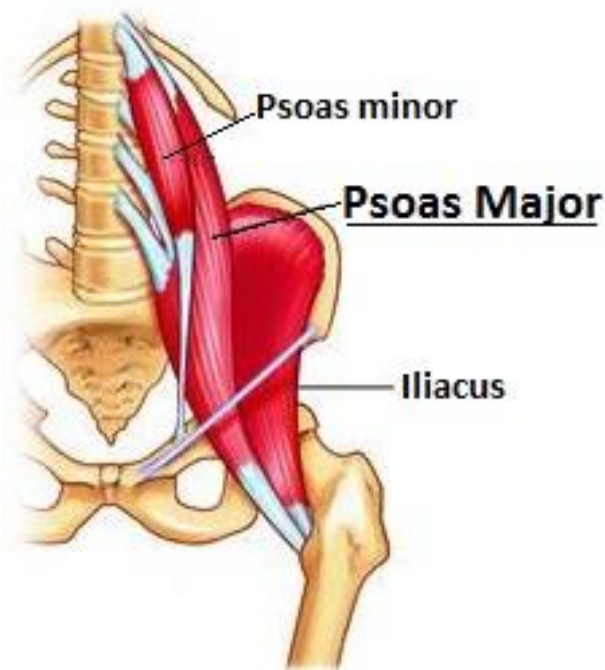
Polazište: sa zdjelične i trtične kosti

Hvatište: prolazi ispod stidne kosti i hvata se za natkoljenu kost

Slabost iliopsoasa može dovesti do tzv. “sway back” ili “flat back” držanja.“ (Bunčić, 2015).

„Flat back“ držanje ima specifičnost naginjanja trupa prema naprijed te nema prepoznatljivog „S“ zavoja kralježnice.

„Sway back“ ima specifičnost naglašene lordoze čijom posljedicom se glava gura dodatno naprijed, što posljedično povećava kompenzatorne kretnje u lumbalnom dijelu leđa. Ova pojava se često javlja kod trudnica.



Slika 12. Iliopsoas (*Psoas minor, psoas major, iliacus*)

(<http://www.collective-evolution.com/2017/01/12/how-to-unlock-your-psoas-use-it-to-decrease-stress/>)

Treba dobro pripaziti kod dijagnostike, jer ponekad je skraćeni iliopsoas skraćen zbog svoje slabosti te ga treba jačati, a ne samo istezati. Ne može se gledati samo jedan mišić i njegova funkcija nego funkciju svih mišića u odnosu na određeni problem. Valja prvo dijagnosticirati uzroke, a onda rješavati posljedice.

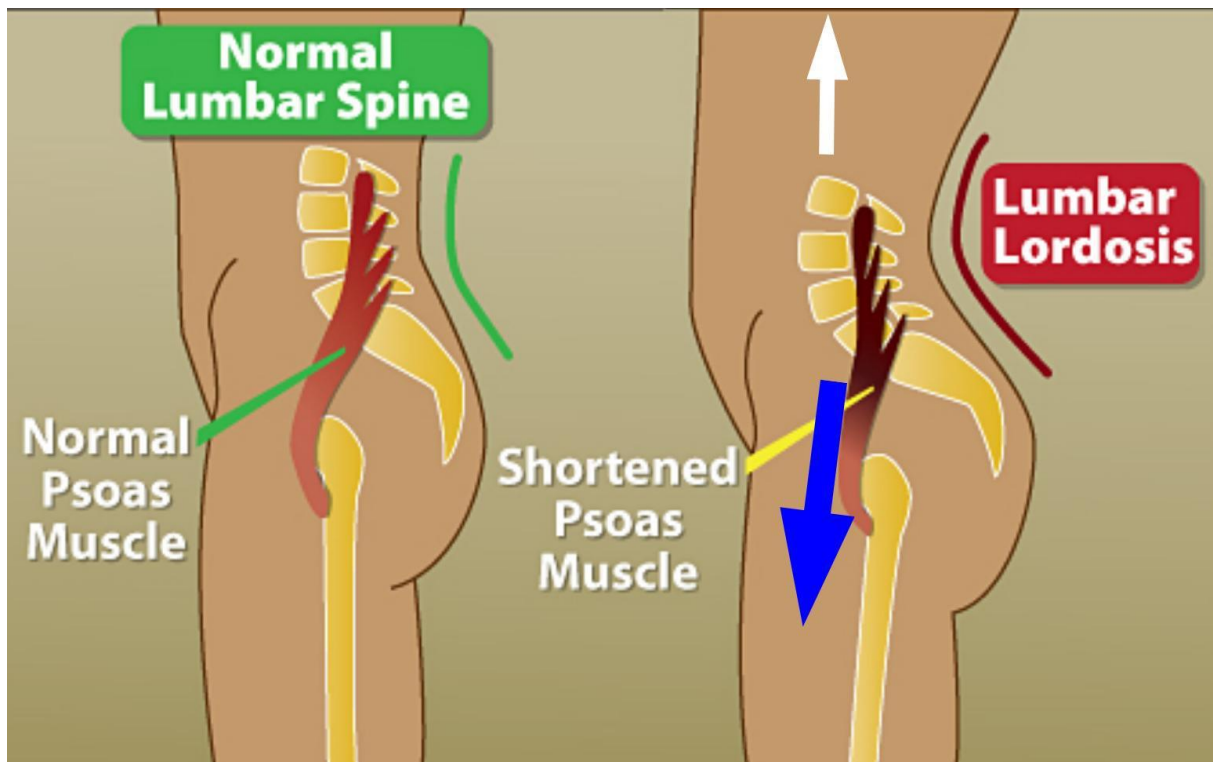
5. MEHANIZAM NASTANKA LUMBALNE LORDOZE KOD SEDENTARNE POPULACIJE

Sedentarni način života koji podrazumijeva neaktivnost i sjedenje većinu dana može biti uzrok mnogih problema lumbalnog dijela kralježnice. Prilikom sjedenja dolazi do prednje rotacije zdjelice, iliopsoas se skraćuje ponavljanjem obrasca sjedenja iz dana u dan što u konačnici vodi do lumbalne lordoze te može biti uzrok bolnog lumbalnog sindroma. Skraćeni iliopsoas, neaktivni rectus abdominis, te gluteus maximus, medius i minimus uzrok su problema.

Mišići koji osiguravaju neutralnu poziciju lumbalnog dijela kralježnice te zdjelice su erector spinae, rectus abdominis, gluteusi te iliopsoas. Pretjerana aktivnost ili neaktivnost jednog ili

više navedenih mišića mogu prouzročiti disbalans koji rezultira nepravilnom posturom u području zdjelice, konkretnije u slučaju lumbalne lordoze dolazi do prednje rotacije zdjelice. Gledajući primarne uzroke zašto dolazi do prednje rotacije zdjelice dolazimo do iliopsoasa koji svojim skraćanjem povlači zdjelicu prema naprijed i dolje. Uzroci skraćanja iliopsoasa mogu biti njegova pretjerana aktivnost ili neaktivnost čijom se posljedicom skraćuje kako bi se „zaštiti“ od budućih stresova. Skraćeni iliopsoas rezultira naglašenom lumbalnom lordozom koji može za posljedicu imati lumbalni bolni sindrom.

Poslovi koji zahtijevaju osmosatno sjedenje, gdje se ne rade dovoljne pauze između rada, dovode tijelo u poziciju koja je potencijalan uzrok skraćenog iliopsoasa. Obrazac koji se ponavlja iz dana u dan i tako mjesecima pa i godinama može biti uzrok bolova u lumbalnom dijelu leđa. Upravo zato potrebno je u vidu imati ne samo iliopsoas, nego i druge mišića koji omogućavaju neutralnu poziciju zdjelice i lumbalnog dijela kralježnice te tako kvalitetnu posturu, a time i funkcionalnost tijela u cijelosti.



Slika 13. Normalni lumbalni dio kralježnice i skraćeni iliopsoas koji rezultira lumbalnom lordozom (<http://www.bodyquirks.com/2013/11/iliopsoas-muscles-sitting-and-low-back-pain/>)

„Ukoliko dolazi do pojave bolova u lumbalnom dijelu leđa te izraženu lumbalnu lordozu može se posumnjati na skraćeni iliopsoas, neaktivni rectus abdominis, neaktivni gluteus te prenapeti erector spinae.“ (Kendall, 2005).

6. PREVENCIJSKI PROGRAM

Program koji prevenira povećanje fiziološke lumbalne lordoze odnosi se na aktivaciju mišića koji mogu dovesti u neutralnu poziciju zdjelice i lumbalni dio kralježnice. Ukoliko je neki od navedenih mišića skraćen ne znači da ga ne treba nužno i jačati. Promatrajući tijelo i odnos mišića bitno je shvatiti o kojem se mišiću radi i koja mu je funkcija kako bi mogli procijeniti gdje je uzrok problema. Kod lumbalne lordoze, najčešća su obilježja neaktivan *musculus rectus abdominis* koji se mora aktivirati specifičnim vježbama koje isključuju rad pregibača kuka, zatim neaktivan gluteus koji je nužan za stabilizaciju zdjelice i povlačenje iste u neutralnu poziciju. Skraćeni *musculus iliopsoas* koji treba ovisno o situaciji ili samo istezati, ili jačati pa istezati kako bi se spriječila prednja rotacija zdjelice. Svi ti mišići djeluju u sinergiji te o njima ovisi pozicija zdjelice i lumbalnog dijela kralježnice. Ukoliko na vrijeme uočimo mehanizam nastanka lumbalne lordoze koje smo opisali onda ćemo skupom specifičnih vježbi prevenirati nastanak iste. Ukoliko je poznat obrazac ponašanja tijela tijekom dana, koji je većinom sedentaran zbog osmosatnog sjedenja na poslu, za pretpostaviti je na koji će način mišići reagirati na takvu situaciju. Gluteusi postaju sve manje aktivni ukoliko nema kvalitetnog podražaja putem treninga, rectus abdominis isto tako, te iliopsoas koji je tijekom sjedenja skraćen cijelo vrijeme. Naveden je skup vježbi kojima se može utjecati na prevenciju nastanka lumbalne lordoze.

7. VJEŽBE ZA PREVENCIJU LUMBALNE LORDOZE

7.1. ČUČANJ

Primjena čučnja kod sedentarne populacije će poštivati metodičke pretpostavke postepenog učenja zadatka, pogotovo kod osoba koje do sada nisu izvodile tu vježbu.

Vrlo je bitno poštivati progresivno podizanje opterećenja, kako bi se prvenstveno dao naglasak na kvalitetu izvedbe i mogućnost vremenski produžene mišićne kontrakcije. Drugim riječima, potrebno je omogućiti pojedincu zadovoljavanje svih metodički principa kako bi svjesno i ispravno izvodio zadatak.

„Kod izvođenja čučnja bitna je pravilna tehnika pogotovo što se tiče donjeg dijela leđa koji moraju biti utegnuti. Prsa su lagano izbočena prema naprijed i pogled usmjeren ravno odnosno glava treba biti postavljena uspravno. Ruke postaviti uže na šipku što će primorati da prsa više budu izbačena prema naprijed što će automatski zategnuti leđa. Puno stopalo je na podlozi, a jedna od najčešćih greški je kada se težina prebacuje na prednji dio stopala. Razlog može biti nedovoljna fleksibilnost mišića stražnjeg dijela potkoljenice i donjeg dijela leđa.

Pogotovo imaju problema visoke osobe. Postoje načini kako da se početnika koji radi ovakve greške nauči ispravno izvoditi. Jedan od načina je staviti povišenje pod pete (ne više od nekoliko centimetara) te tada je težinu moguće usmjeriti prema petama. Slična stvar je i sa savijanjem leđa kojemu je također razlog nedovoljna fleksibilnost leđa, pa se često zbog toga i radi preveliki pretklon prema naprijed.

Na koljena treba također obratiti pažnju da ne prolaze projekciju vrhova nožnih prstiju, ipak to nije uvijek moguće ukoliko se radi o visokim vježbačima, sa dugim koštanim polugama (npr. duga natkoljениčna kost) tada će neminovno projekcija koljena padati ispred prstiju stopala, radi konkretne anatomije visokog čovjeka. Neki vježbači rade i grešku da im koljena bježe prema unutra što također nakon nekog vremena može uzrokovati povredu. Zbog takvih odstupanja u tehnici izvođenja sile nisu dobro usmjerene (ako gledamo čovjekove udove kao cijevi kroz koje ide voda, cijevi trebaju savršeno biti postavljene da bi protok vode bio dobar) i to dovodi do ozljeda obično ligamenata i tetiva. Zbog toga je dobro izvoditi čučanj dok se uči sa štapom, praznom šipkom, a ako se rade pomoćne vježbe može se štap staviti između ruku i donjeg dijela leđa da bi se ispravila kralježnica.

Također prilikom izvođenja se možemo zaustaviti u pojedinim točkama izvedbe da se dodatno obrati pažnja na bitne stvari. Tempo izvedbe treba biti umjeren, a napredniji vježbači mogu izvoditi čučanj na eksplozivnan način odnosno u ekscentričnom dijelu (negativna faza) spuštamo se sporije, a u koncentričnom dijelu (pozitivna faza) se može ići brzo (eksplozivno). Može se čak u završnom dijelu dodati podizanje na prste.

Što se tiče disanja udah se vrši u donjem dijelu (negativna faza tj. ekscentrična), a izdah u zadnjoj trećini podizanja odnosno pozitivne faze (koncentrična faza). Neki powerlifteri zadržavaju cijelo vrijeme ili koriste valsalva metodu disanja gdje se provodi izdisaj naspram zatvorenih glasnica. Cilj takvog disanja je da se poveća pritisak unutar prsne i trbušne šupljine i na taj način se pojačava mišićna kontrakcija pa možemo savladati veće opterećenje.

Poglavito oprezni trebamo biti prilikom uzimanja utega sa stalaka i vraćanja utega na stalke jer je moguća povreda. Nako što se uteg podigne učini se jedan do dva koraka natrag i kreće se na izvedbu. Prilikom vraćanja utega prvo se nasloni, zatim spusti na osigurače, ne treba ciljati osigurače s jednom pa s drugom stranom. Što se tiče osigurača na krajevima šipke njih je dobro koristiti pogotovo kod velikih težina.

Što se tiče dubine spuštanja u čučanj (počučanaj, polučučanj, paralelni čučanj, duboki čučanj) to ovisi o ciljevima treninga (ako idemo u duboki čučanj više rade mišići stražnjice), ako je manja dubina spuštanja npr. polučučanj možemo podići veću težinu. Također većina sportaša može ići do dubine u kojoj se zdjelica ne povlači pod tijelo. Olimpijski dizači utega (trzaj, nabačaj, izbačaj) u donjoj poziciji dubokog čučnja imaju potpuno ravna leđa i zdjelica je postavljena ravno, kod većine sportaša koji rade čučnjeve to nije tako nego im se zdjelica već nakon paralelnog čučnja (natkoljenica i potkoljenica pod 90 stupnjeva) počinje povlačiti pod tijelo.“(Bašić, 2008).

7.2. MRTVO DIZANJE

Primjena mrtvog dizanja kod sedentarne populacije će kao i kod čučnja poštivati metodičke pretpostavke postepenog učenja zadatka, pogotovo kod osoba koje do sada nisu izvodile tu vježbu. Snažan *m. gluteus maximus* povući će zdjelicu nazad u neutralnu poziciju, te time omogućiti stabilnu i funkcionalnu zdjelicu.

„Stopala moraju biti u širini kukova sa prstima okrenutim malo prema van. Položaj stopala je taj u kojem vam je ugodno i u kojem možete pravilno izvesti tehniku. „(Bašić, 2008.)

Koncentracija je na takav stav stopala koji omogućuje razmještaj težine preko vaših nogu, gluteusa i leđa (primarni podizači). Tehnika se izvodi bez zaobljavanja leđa (grbe) ili pretjeranog naginjanja trupa naprijed. Pete moraju ostati čvrsto ukopane u tlo.

Vježbač mora biti stabilan. Pri podizanju težine moramo gurati iz peta, a ne prednjim dijelom stopala. Koljena moraju pratiti smjer naših prstiju, a ne smiju se "slomiti" prema unutra za vrijeme podizanja.

Vježbač ne smije stajati previše blizu niti predaleko od šipke. Ukoliko se šipka vuče na potkoljenice tijekom dizanja onda ste vjerojatno počeli preblizu. Ukoliko je šipka previše odvojena previše će se opteretiti lumbalni dio leđa i možete se ozbiljno ozljeđiti.

Nužno je postaviti se u takav položaj u kojem šipka dodiruje noge tijekom čitavog podizanja do stojećeg položaja. Stopala bi trebala biti na istoj udaljenosti od šipke. Ako je samo jedno stopalo ispred ili iza drugog u odnosu na šipku, to će proizvesti nesimetričan "povlak" i malu rotaciju. Za simetričnu tehniku mora postojati simetričan položaj nogu.

Šipka mora biti smještena u liniji preko vaših prstiju. Ako šipka stoji malo u jednu stranu, opterećenje na toj strani tijela se drastično mijenja i povećava vaš rizik od ozljeđivanja.

Položaj ruku

Usko je povezan sa vašom blizinom šipki. Ruke bi trebale biti skroz opružene bez "loma" u laktu. Ruke povezuju trup sa šipkom. Ruke bi trebale biti okomite ili skoro okomite na šipku kroz čitavu fazu podizanja. Trebale bi malo dodirivati vanjsku stranu donjeg dijela nogu u najdonjem položaju. Za zauzimanje pravog položaja ruku pronađite sredinu šipke. Uхватite završetak glatkog dijela šipke na obje strane (od sredine), zatim odmjerite dužinu palca od glatkog dijela šipke prema van (na hrapavi dio) i uhvatite šipku.

Kralježnica mora biti ravna. Vježbač ne smije siliti pretjerani "luk" jer se tako previše opterećuje kralježnicu.

Hvat

Mješoviti хват omogućava više sigurnosti tijekom podizanja, ali on ima i svoje nedostatke. Proizvodi nesimetričnu raspodjelu opterećenja i nešto rotacijskog djelovanja na ruke. Trebalo

bi svakim podizanjem mijenjati položaj ruku u obrnutom hvatu i tako izbjeći nejednako opterećivanje tijela. Kod manjih opterećenja možemo koristiti i nathvat.

IZVEDBA

Početni položaj

Počne se sa zgrčenim nogama u srednje širokom stavu, ruke su opružene i smještene sa vanjske strane nogu, leđa su ravna, a kukovi su niže od visine ramena. Ne dizati sa petama na povišenju jer to kvari tehniku. Uvijek trenirati na platformi za dizanje.

Noge i šipka su u pravilnoj poziciji. Ispruženih ruku sa vanjske strane bokova spuste se ravno dolje i uhvate šipku. Udahnuti, zadržati dah, "izravnati" leđa i spustiti se kontrolirano dok ruke ne dodirnu šipku. Kao i god čučnja, prva kretnja nadolje obuhvaća grčenje koljena, a zatim prirodno zgrčiti kukove. Nastaviti potiskivati tj. gurati iz peta, ali ne nagingjati se nazad i izgubiti ravnotežu.

U donjem noge su zgrčene, kukovi su niže od ramena, šipka je blizu potkoljenica, glava gleda ravno, a težina tijela je koncentrirana u petama. Mrtvo dizanje se izvodi iz leđa i nogu zajedno.

Faza podizanja

Prvi pokret pri podizanju je "slijeganje" ramena koja pomaže vježbaču u "zaključavanju" leđa u stabilan položaj za vučenje. Zatim se šipka podigne s poda istovremeno potiskujući iz nogu, kroz pete i vučenjem iz leđa.

Vučenje je glatka kretnja, čak sporo izvedena prvih nekoliko centimetara. Šipka se ne smije trzati, jer to uzrokuje grčenje ruku, pad prema naprijed, prebrzo podizanje kukova i povećanje stresa na leđa. Jednom kada se podigne šipka s poda potiskuje se iz peta podjednako. Nikad se ne gleda u pod na početku dizanja s poda. Držite pogled ravno. Nemojte gledati dolje tijekom podizanja.

Polako se izdiše tijekom podizanja i stalno drži šipka uz noge. Nikad ne dopustiti da šipka pobjegne (naprijed) od tijela– to je važno.

Pri kraju podizanja

Obratite pozornost da ramena budu utegnuta prema nazad, a lopatice spojene. Ako ramena odu naprijed, leđa će napraviti "grbu". Vježbajte slijeganje za jačanje ramena. Nemojte se nagingjati unazad u gornjoj poziciji. Ostanite okomiti na kraju podizanja. Hiperekstenzija kukova uzrokuje preveliko uvinuće lumbalne kralješnice i opasan pritisak na intervertebralne diskove.

Kako ustajete

Držite lopatice spojene, donja leđa malo uvinuta, težinu potiskujete iz peta, a ramena, kukovi i skočni zglobovi neka budu u jednoj liniji.

Faza spuštanja

Šipka se spušta kontroliranom, sinkroniziranom kretnjom u nogama i pretklonom trupa. Zadržati ravna leđa. Pri spuštanju neka šipka klizi preko bedara do koljena tako što se grče koljena, zatim se treba nagnuti naprijed tek toliko da šipka pređe liniju koljena bez da se udalji od zadane projekcije.

Zatim još više pogrčiti koljena i spustiti šipku na pod. Čim šipka prijeđe koljena, drži se blizu potkoljenica kako bi smanjili opterećivanje donjih leđa. Spuštanje je sporo u savršenoj tehnici kako bi imali potpunu kontrolu nad šipkom – neka vam faza spuštanja traje 2-3 sekunde. Nakon što ste uteg spustili na tlo, držite ruke u položaju, vaš trup mora biti stabilan i čvrst, a vaše oči neka gledaju naprijed. Uzmite par udaha i odmah izvedite novo ponavljanje.

Kako ćete moći podizati veća opterećenja morat ćete uzimati sve više udaha između ponavljanja.

Završni položaj jednak je početnom položaju.“ (Bašić, 2009).

7.3. BUGARSKI ČUČANJ

Bugarski čučanj je vježba kojom možemo dominantno aktivirati gluteus maximus i medius.

Početna pozicija je slična iskoraku s iznimkom stražnje noge na povišenju. Izvodi se na način da se koncentracija mišićne aktivacije stavlja na gluteus prednje stajne noge. Prilikom spuštanja prema nazad i dolje kontrolirano guramo stražnju trećinu stopala u pod kako bi dodatno aktivirali gluteus maximus. Ukoliko se prilikom spuštanja dodatno otvori noga prema van, aktivirati će se dodatno gluteus medius, jedan od glavnih stabilizatora zdjelice.

Vježba se izvodi kontrolirano kroz cijelo izvođenje bez naglih trzaja kroz pokret.

7.4. HIP THRUST

Hip thrust izravno utječe na jačanje *musculus gluteus maximus* te *m. gluteus medius* koji su nužni za stabilizaciju zdjelice i dovođenje iste u neutralni položaj, naravno u sinergiji s *m. rectus abdominis*.

„Hip thrust je naziv za vježbu gdje se osoba, sjedeći na tlu i oslanjajući se samo lopaticama na klupici ili nekom povišenju, odguruje stopalima i stražnjicu potiskuje svladavajući otpor svog tijela i/ili nekog vanjskog opterećenja (najčešće je to šipka, uteg ili neka elastična vrpca).

Stručnjaci koji se bave istraživanjem hipertrofijskog treninga i treninga *gluteusa* (Bret Contreras i Brad Schoenfeld) napravili su par studija gdje su uspoređivali različite parametre pri izvedbi čučnjeva i hip thrusta te su došli do zaključka da hip thrust ima superiornije rezultate u 5 od 7 kategorija bitnih za rast i razvoj *gluteusa*.“ (Boban, 2016.)

primjena hip thrusta kod sedentarne populacije će poštivati metodičke pretpostavke postepenog učenja zadatka, pogotovo kod osoba koje do sada nisu izvodile tu vježbu

7.5. PODIZANJE TRUPA IZ LEŽANJA

Ukoliko radimo na aktivaciji trbušnih mišića vrlo je bitno fokusirati se da se dominantno rade ravni trbušni mišići, a pregibači kuka u što manjoj mjeri.

U obzir dolazi i izdržaj trupa u kojem svjesno kontrahiramo kako *glutealne* mišiće tako i ravne trbušne mišića koji će zdjelicu držati u neutralnoj poziciji.

Snažan *m. rectus abdominis* će u sinergiji sa snažnim mišićima *glutealne* regije dovesti zdjelicu u neutralnu poziciju čime će znatno smanjiti lumbalnu lordozu te potencijalne bolove koji nastaju kao posljedica iste.

7.6. VJEŽBE ISTEZANJA *M. ILIOPSOAS*

Vježbe istezanja *m. iliopsoas* vrlo su bitne zbog poznavanja mehanizma nastanka lumbalne lordoze. Njegovim skraćanjem izravno se zdjelica pomiče prema naprijed i dolje čime uzrokuje lordozu u lumbalnom dijelu leđa.

1. Vježbač legne na leđa i pogrči noge u koljenu. Uхватite desnu nogu ispod koljena i privučete je trupu. Lijevu nogu polako pružate uz održavanje zdjelice u jednom položaju. Ovo istezanje je vrlo blago i preporučljivo u prvoj fazi oporavka. Više od ove vježbe ne smijete izvoditi ako je vaš mišić u akutnom spazmu i ako je bolan.
2. Vježbač legne na leđa i privuče nogu s pogrčenim koljenom na trup. Lijeva noga koju istežete slobodno visi sa stola pri čemu se isteže željeni mišić.
3. Iz upora na rukama i u kleku na koljenima podižete pogrčenu nogu izvodeći ekstenziju u zglobu kuka.
4. Početni je položaj isti kao i kod prethodne vježbe. Omotajte ručnik u području potkoljenice lijeve noge. Pri pokretu kukovima prema naprijed podižite stražnju nogu i time pojačate istezanje.

7.7. VJEŽBE ISTEZANJA LUMBALNOG DIJELA LEĐA

Istezanje lumbalnog dijela leđa je vrlo bitno kako bi uz prethodno navedene vježbe sinergijom mišića doveli zdjelicu i lumbalni dio kralježnice u neutralnu poziciju. Mišiću lumbalnog dijela leđa najčešće su kod pojave lumbalne lordoze skraćeni, stoga ih treba istezati kako bi svaki od mišića mogao napraviti korekciju u posturi.

1. Vježbač legne na leđa, postavit ruke u "T" položaj, te spojena i savijena koljena prebacit u stranu i spustit na pod. Zadržati 1-2 minute u tom položaju pa promijenit stranu. Ruke, ramena i gornji dio leđa ne smiju se odvajati od poda.
2. Vježbač leži na podu, podigne ispruženu nogu u zrak dok je druga ispružena na podu. Postavit traku ili nešto slično na sredinu stopala podignute noge i polako primiče i isteže nogu. Isteže svaku nogu 2-4 minute.
3. Vježbač postavi stražnjicu skroz uza zid u ležećem položaju te podigne ispružene noge okomito na pod. Ruke postavi u T položaj te se leđa ne odvajaju od poda. Ovo istezanje će dobro opustiti mišiće lumbalnog dijela leđa. Zadržati položaj 4-8 minuta.

4. Jednu nogu ispružiti prema iza a drugu saviti tako da se koljeno primakne uz tijelo dijagonalno prema suprotnoj strani prsa. Gurnuti kukove prema dolje i nagnuti se prema naprijed. Istezati tako svaku nogu 2-3 minute.

8. ZAKLJUČAK

Prevenција lumbalne lordoze kod sedentarne populacije moguća je ukoliko pojedinac shvati mehanizme nastanka lumbalne lordoze. Edukacija pojedinca o vlastitome tijelu i utjecaju ciljanih tjelevoježbenih programa uvelike može pomoći kod prevencije mnogih disbalansa u tijelu kao što je povećanje lumbalne lordoze. Sedentarni način života doprinosi skraćivanju mišića iliopsoas koji za posljedicu svoga skraćivanja ima povlačenje zdjelice prema naprijed i dolje čime povećava kut lumbalnog dijela kralježnice što može dovesti do bolnog lumbalnog sindroma. Najčešće kao uzrok lumbalne lordoze nalazimo neaktivne mišiće trupa, konkretno rectus abdominis, te gluteus maximus, medius i minimus uz skraćni iliopsoas. Ciljanim vježbama snage te vježbama istezanja možemo prevenirati pojavu lumbalne lordoze kao posljedicu sedentarnog načina života.

LITERATURA

1. *Bašić, M. (2008.) /FITNESS. Com (2009). / ČUČANJ/ on line/ s mreže preuzeto 8.kolovoza 2017. s : <https://www.fitness.com.hr/vjezbe/vjezbe/Cucanj.aspx>
2. * Bašić, M. (2008.) /FITNESS. Com (2009)./ mrtvo dizanje /on line/ s mreže preuzeto 8.kolovoza.2017. s :<https://www.fitness.com.hr/vjezbe/vjezbe/Mrtvo-dizanje-klasicnim-nacinom-deadlift.aspx>
3. *Boban, F. (2016). /BUILDING BODY .com (2016)./hip thrust/on line/ s mreže preuzeto 18..kolovoza 2017. s: /<https://www.building-body.com/hip-thrust-najbolja-vjezba-za-savrsenu-guzu/>
4. *Bunčić, V. (2015). BLUE GYM / bočnoslabinski mišić/on line/ s mreže preuzeto 10. kolovoza 2017.<http://fitness.bluegym.hr/iliopsoas-bocnoslabinski-misic/>
5. Društvo nastavnika opće/obiteljske medicine (DNOOM) (2009). Reumatološke bolesti u obiteljskoj medicini. Split: Redak
6. Jajić, I. (1996). Fizikalna medicina, Priručnik za liječnike specijaliste, liječnike na specijalizaciji iz fizikalne medicine i rehabilitacije i studente medicine. Zagreb : Medicinska knjiga
7. Kendall, F.P. i sur. (2005). Anterior pelvic tilt. Pamela Lippies (ur.) Muscles testing and function with posture and pain (str. 223-225). United States of America: Lippincott Williams & Wilkins
8. MOTUS MELIOR (2017). / kralježnica/ on line/ s mreže preuzeto 15.kolovoza 2017.. s: <http://www.motus-melior.hr/degenerativna-skolioza-lumbalne-kraljeznice/>
9. Netter, F.H. (2003). Atlas anatomije čovjeka. Zagreb: GOLDEN MARKETING
10. Oatis, C.A. (2004). Kinesiology, The mechanics & Pathomechanics of Human Movement. United States of America: . Lippincott Williams & Wilkins
11. Schepsis, A. i sur. (2006). Sports medicine. United States of America : Lippincott Williams & Wilkins
12. Specijalna bolnica ARITHERA / kralježnica/ on line/ s mreže preuzeto 10.kolovoza 2017. <https://arithera.hr/hr/kralje%C5%BEnica/o-kralje%C5%BEnici>
13. Šentija, D. Osnove funkcionalne anatomije pdf/ on line/ preuzeto s : <http://hns-cff.hr/files/documents/4368/Anatomija%20%20UEFA%20B.pdf>
14. KOREKCIJA SKOLIOZE SCHROT METODA (2014)./ Skolioza/ on line/ s mreže preuzeto 18.kolovoza 2017. s: <http://skolioza-schroth.com/skolioza/>
15. *ŽIVIM.hr (2010). portal/ deformiteti kralježnice/ on line/ s mreže preuzeto 15.kolovoza 2017. s: /<http://zivim.hr/ucim/deformacije-kraljeznice>

16. Wandmaker, H. (2008). ŽELIŠ LI BITI ZDRAV? Pdf format (2008). /on line/ s mreže preuzeto 8. kolovoza 2017. s: http://originalnamedicina.org.rs/knjige/H.Vandmaker--Zelis_li_biti_zdrav.pdf
17. WIKIPEDIA (2017). / rectus abdominis/ on line / s mreže preuzeto s : https://de.wikipedia.org/wiki/Musculus_rectus_abdominis