

Sindrom sraza u zglobu kuka

Baćak, Ružica

Master's thesis / Diplomski rad

2018

Degree Grantor / Ustanova koja je dodijelila akademski / stručni stupanj: **University of Zagreb, Faculty of Kinesiology / Sveučilište u Zagrebu, Kineziološki fakultet**

Permanent link / Trajna poveznica: <https://um.nsk.hr/um:nbn:hr:117:652166>

Rights / Prava: [Attribution 4.0 International](#)/[Imenovanje 4.0 međunarodna](#)

Download date / Datum preuzimanja: **2025-01-30**



Repository / Repozitorij:

[Repository of Faculty of Kinesiology, University of Zagreb - KIFoREP](#)



SVEUČILIŠTE U ZAGREBU
KINEZIOLOŠKI FAKULTET

(studij za stjecanje akademskog naziva:
magistar kineziologije)

Ružica Baćak
SINDROM SRAZA U ZGLOBU KUKA

diplomski rad

Mentor:
izv. prof. dr. sc. Saša Janković

Zagreb, srpanj 2018.

SINDROM SRAZA U ZGLOBU KUKA

Sažetak

Glavni cilj ovog diplomskog rada je ukazati kod kojih sportaša se najčešće pojavljuje sindrom sraza u zglobu kuka i kojim programom vježbanja možemo pomoći u otklanjanju simptoma i boli u kuku. Sindrom sraza je uzrokovan abnormalnim kontaktom između acetabuluma i spoja glava - vrat femura kao posljedica bavljenja aktivnostima s ekstremnim opsegom pokreta ili kao rezultat koštanih abnormalnosti. Zbog velikih zahtjeva sporta sindrom sraza u zglobu kuka najčešće pogađa nogometaše i hokejaše, zbog toga što svakodnevno izvode fleksiju i unutarnju rotaciju iz zgloba kuka. Adekvatan program vježbanja će im omogućiti povratak svakodnevnim aktivnostima i uživanje u aktivnom načinu života.

Ključne riječi: acetabulum, glava - vrat spoj, rehabilitacija, sport, opseg pokreta

FEMOROACETABULAR IMPINGEMENT SYNDROME

Abstract

The main aim of this study was to indicate in which athletes is femoroacetabular syndrome most common and with which exercise programm we can help in eliminating symptoms and pain in the hip. Femoroacetabular syndrome is caused by abnormal contact between the acetabulum and femoral head - neck junction as a result of extreme range of motion activities or osseous abnormalities. Due to high demands of sports femoroacetabular syndrome most commonly affects footballers and hockey players, because they daily performe flexion and internal rotation from the hip joint. An adequate exercise programm will enable them to return to their daily activities and enjoy active lifestyle.

Key words: acetabulum, head - neck junction, rehabilitation, sport, range of motion

SADRŽAJ

1. UVOD	4
2. ANATOMIJA ORGANA ZA POKRETANJE	5
2.1. BEDRENA KOST (FEMUR)	5
2.2. KUT BEDRENE KOSTI.....	6
2.3. ZDJELIČNI ZGLOB	7
2.3.1. Sveze u zglobu kuka	7
2.3.2. Sveze u zdjeličnom zglobu	8
2.4. KRETNJE U ZDJELIČNOM ZGLOBU	9
2.5. PODJELA ZDJELIČNIH MIŠIĆA PREMA FUNKCIJI	9
3. FAKTORI KOJI MOGU PRIDONIJETI RAZVOJU BOLI POVEZANE S KUKOM	11
3.1. EKSTRINZIČNI FAKTORI.....	11
3.2. INTRINZIČNI FAKTORI.....	11
3.2.1. Lokalni faktori	12
3.2.2. Opći faktori	14
4. SINDROM SRAZA U ZGLOBU KUKA.....	15
4.1. VRSTE SINDROMA SRAZA U ZGLOBU KUKA.....	16
4.1.1. Cam sindrom sraza	16
4.1.2. Pincer sindrom sraza.....	16
4.1.3. Mješoviti tip	16
5. KLINIČKI PREGLED I DIJAGNOSTIČKA OBRADA	18
6. LIJEČENJE	20
7. REHABILITACIJA OZLIJEĐENOG KUKA	21
7.1. FAZE REHABILITACIJE	22
7.2. KRITERIJ ZA POVRATAK SPORTU.....	24
8. REHABILITACIJSKI PROGRAM.....	25
9. ZAKLJUČAK.....	35
10. LITERATURA	36

1. UVOD

Sindrom sraza u zglobu kuka je stanje do kojeg je došlo zbog poremećaja odnosa između glave bedrene kosti i acetabuluma ili vrata bedrene kosti. Zbog promjena na kostima u zglobu kuka dolazi do priklještenja mekog tkiva oko acetabuluma, oštećenja rubne hrskavice i samog zgloba. To ograničava izvođenje određenih pokreta iz zgloba kuka. Najviše su ograničene fleksija i unutarnja rotacija, a ponekad i adukcija. Osobe u početku prigovaraju na ponavljajuću bol u prednjoj strani kuka ili preponi, pogotovo nakon dugotrajnog sjedenja, hodanja, ili nakon sportskih aktivnosti. Postoji veliki broj abnormalnosti kuka koje mogu pridonijeti razvoju sindroma sraza u zglobu kuka (npr. retroverzija acetabuluma, fraktura vrata femura, iskliznuće epifize glave femura, Legg-Calve-Perthes bolest). Razlikujemo tri vrste sindroma sraza u zglobu kuka : cam, pincer i mješoviti tip. Sindrom sraza se najčešće tretira operativno, a što se tiče konzervativnog pristupa, kao što su vježbe jačanja, njihovo djelovanje se još preispituje. Nekoliko istraživanja je ukazalo da konzervativni pristup može poboljšati abdukciju, adukciju i unutarnju rotaciju kuka te tako smanjiti bol i poboljšati funkciju kuka.

2. ANATOMIJA ORGANA ZA POKRETANJE

2.1. BEDRENA KOST (FEMUR)

Platzer, W. navodi: "Bedrena kost, femur (os femoris), najveća je cjevasta kost u tijelu i dijeli se na corpus femoris, collum femoris i extremitas proximalis et distalis. Collum femoris i corpus femoris zatvaraju kolodijafizarni kut. Tijelo bedrene kosti imatri plohe i to facies anterior, facies lateralis i facies medialis. Facies medialis i facies lateralis su odijeljene hrapavom prugom, linea aspera koju tvori podebljanje kompaktne kosti.. U blizini hrapave pruge nalazi se foramen nutricium. Labium mediale i labium laterale lineae asperae divergiraju proksimalno i distalno i pri tomu lateralna usna proksimalano prelazi u tuberositas glutea, koja je katkad toliko razvijena da govorimo o trochanter tertius. Medijalna usna seže do donje plohe collum femoris. Postranično od medijalne usne nalazi se koštana pruga, linea pectinea koja seže do malog trohantera. Dijafiza bedrene kosti proksimalno i distalno postaje približno četverokusta. Glava bedrene kosti, caput femoris ima uleknúće, fovea capitatis i nejednako je odijeljena od vrata. Prijelaz collum femoris u corpus femoris na prednjoj plohi označuje linea intertrochanterica. Na granici između srednje i proksimalne trećine intertrohanterične kriste nalazi se veće izbočenje tuberculum quadratum. Medijalno i ispod trochanter major nalazi se udubina, fossa trochanterica. Trochanter minor postavljen je prema natrag i medijalno. Distalni kraj bedrene kosti čine condylus medialis i condylus lateralis, koje sprijeda spaja facies patellaris, a straga ih razdvaja fossa intercondylaris, odijeljena od stražnje plohe femura koštanom prugom, linea intercondylaris. Linea intercondylaris istodobno je i osnovica trokuta (facies poplitea) čije ostale bridove tvore usne hrapave pruge. Iznad condylus medialis i medijalno od njega nalazi se epicondylus medialis kvržicom, tuberculum adductorium. Na lateralnoj se strani nalazi epicondylus lateralis koji odjeljuje sulcus popliteus od lateralnog kondila"(str.192).

2.2. KUT BEDRENE KOSTI

Platzer, W. navodi: "Kut između collum i corpus femoris nazvan je kolo-dijafizarni kut ili pravilnije kut collum-corporis, i u novorođenčeta je oko 150° , u trogodišnjeg djeteta je 145° . U odraslih je između 126° i 128° , a u staraca 120° .

Kliničko značenje: Poremećaji rasta kosti nastali zbog različitih bolesti (npr. rahitis) mogu kut collum-corporis smanjiti na samo 90° . Kut collum-corporis ima posebno značenje za stabilnost i manji kut povećava opasnost od prijeloma vrata bedrene kosti. No, u staraca nastaju često prijelomi vrata bedrene kosti i zbog smanjenja elastičnosti koštanoga tkiva.

Kut collum-corporis utječe na položaj dijafize bedrene kosti ovisno o smjeru opterećenja. Smjer opterećenja zdrave noge prolazi od sredine glave bedrene kosti do sredine petne kosti. Ravnina koja prolazi donjom plohom kondila bedrene kosti ukošena je u odnosu prema pravu opterećenja i kut što ga zatvara ima veliko značenje za pravilan položaj nogu.

Kliničko značenje: Patološke promjene kuta collum-corporis uzrokuju nepravilnosti položaja nogu, pa prekomjerno malen kut collum-corporis uzrokuje coxa-vara, a neprirodno velik kut uzrokuje coxa valga. Coxa valga su redovito udružena s genu varum, pa se promjene oblika bedrene kosti odražavaju i na zglob koljena. Coxa vara je obično udružena s genu valgum.

Kut torzije femura zatvaraju dva pravca od kojih prvi prolazi kroz collum femoris, a drugi prolazi poprijeko kroz kondile bedrene kosti. Oba pravca međusobno zatvaraju kut koji je u Europljana 12° , a kreće se u rasponu od 4° do 20° . Taj kut torzije femura omogućuje prijenos pokreta fleksije (uz rotaciju zdjelice) u kretanju torzije u zdjeličnom zglobu. Neprirodne vrijednosti kuta torzije femura uzrokuju nepravilne položaje nogu. Ako je kut veći, noge su okrenute prema unutra, a ako je manji, noge su okrenute prema van, a istodobno je i ograničen opseg pokreta. Moguća je promjena kuta torzije samo na jednom udu.

Kliničko značenje: Pri mjerenju pregibanja zgloba kuka vršak velikoga trohantera nalazi se na tzv. Roser-Nelatonovoj crti što spaja spina iliaca anterior superior i tuber ischiadicum. Pri prijelomu vrata bedrene kosti ili iščašenju zgloba kuka te se tri točke više ne projiciraju u istoj crti, pa je to pomoćni pokazatelj pri dijagnosticiranju prijeloma. No praktično je značenje Roser-Nelatonove crte nadalje dvojbeno"(str.196).

2.3. ZDJELIČNI ZGLOB

Platzer, W. navodi: "U zdjeličnom zglobu, *articulatio coxae* su zglobne plohe *facies lunata acetabuli* i *caput femoris*. *Facies lunata* je konkavno zglobno tijelo nalik na odsječak plašta kugle i prošireno je još s *labrum acetabuli*, što ga tvori čvrsto vezivno-hrskavično tkivo. *Facies lunata* i *labrum acetabulare* obuhvaćaju dvije trećine zglobne plohe glave bedrene kosti. Konkavno zglobno tijelo osim koštanog dijela je i *lig. transversum acetabuli*. Krov acetabula je središnji dio acetabula koji je odebljan i ojačan što je i vidljivo na rentgenskim slikama. Iz *fossa acetabuli* koja je ispunjena masnim tkivom polazi *lig. capitis femoris* omotan sinovijalnom opnom i veže se na *caput femoris*. Kroz tu svezu prolazi a.*capitis femoris*, r. *acetabularis*, a. *obturatoriae*, te zajedno s ograncima a. *circumflexae femoris medialis et lateralis* opskrbljuje krvlju glavu bedrene kosti. Zglobna čahura veže se oko *labrum acetabulare* tako da on ostaje unutar zglobnog prostora. Na glavi bedrene kosti zglobna se čahura kružno veže na gotovo jednakoj udaljenosti od hrskavičnoga ruba, a ekstraartikularni dio vrata bedrene kosti manji je na prednjoj nego na stražnjoj strani. Sprijeda je pripoj je za prst širine udaljen od *crista intertrochanterica*"(str.198).

2.3.1. Sveze u zglobu kuka

Kada je riječ o svezama u zglobu kuka Platzer, W. navodi: "U zglobu kuka nalazi se najčvršća sveza čovjekova tijela, *lig.iliofemorale*, Bertinijeva sveza koja se opire i sili vlaka do 350 kp. Uzgobu ima pet sveza i to četiri sveze ekstrakapsularno, i jedna sveza intrakapsularno. Mjesta zglobne čahure koja nisu pojačana zglobnim svezama nazvana su slabim mjestima zglobne čahure. Ekstrakapsularne sveze su *zona orbicularis*, te *lig.iliofemorale*, *lig. ischiofemorale* i *lig.pubofemorale*, koje pojačavaju zglobnu čahuru i istodobno ograničuju opseg kretnji u zglobu kuka. *Zona orbicularis* poput ovratnika okružuje mjesto vrata bedrene kosti i njezina je prstenasta struktura potpuno vidljiva na unutarnjoj plohi zglobne čahure, a s vanjske je strane *zona orbicularis* prekrivena drugim svezama. Glava bedrene kosti prolazi *zona orbicularis* poput puceta u prorezu za puce. *Zona orbicularis* uz *labrum acetabulare* i negativan tlak zraka osigurava stalan doticaj glave bedrene kosti i konkavnoga zglobnog tijela. Intrakapsularno je smješten *lig. capitis femoris*. Između zglobne čahure i *m.iliopsoas* nalazi se *bursa iliopectinea* koja u 10% do 15% slučajeva komunicira sa zglobnom šupljinom.

Kliničko značenje: Pri upali slaba se mjesta zglobne čahure izbočuju prema van i vrlo su bolna na pritisak. Iščašenje redovito razdere zglobnu čahuru, a moguće je i raskinuće lig. capitis femoris i a. capitis femoris, pa može nastati poremećaj opskrbe krvlju u glavi bedrene kosti. Pri prijelomu vrata bedrene kosti razlikujemo medijalni i lateralni prijelom. Pri medijalnom prijelomu je frakturna linije unutar zgloba, a pri lateralnom je prijelomu izvan zgloba" (str.198).

2.3.2. Sveze u zdjelničnom zglobu

Što se tiče sveza u zdjelničnom zglobu Platzer, W. navodi: "Lig. iliofemorale polazi sa spina iliaca anterior inferior s ruba acetabula i veže se na linea intertrochanterica. Sveza ima čvršći dio, pars transversa koji seže više prema gore usporedno s osi vrata bedrene kosti, te slabiji dio, pars descendens, koji seže više prema dolje i usporedan je s osi tijela femura. Oba dijela oblikuju slovo Y jer je lateralni dio više zavrnut, a njihova se funkcija razlikuje. Iliofemoralna sveza omogućuje pri uspravnom stavu uz zdjelicu nategnutu prema natrag tzv. amuskularno držanje i sprječava pad tijela prema natrag. Iliofemoralna sveza istodobno omogućuje stalan doticaj glave bedrene kosti i acetabula. Pri flektiranoj natkoljenici sveza se opusti pa je moguće još dodatno pomicanje zdjelice prema dorzalno, odnosno moguća je kretanja sjedenja. Deblji lateralni dio sveze ograničuje abdukciju i rotaciju natkoljenice prema van, a medijalni dio sveze ograničuje rotaciju prema unutra. Pri uzdignutoj natkoljenici omlohavi cijela sveza, pa su tada moguće najopsežnije rotacijske kretnje. Lig. ischiofemorale polazi s os ischii ispod acetabula i usmjeren je vodoravno preko collum femoris iznad pripoja lateralnog dijela iliofemorale sveze i njegova se vlakna također uključuju u zona orbicularis. Ischiofemoralna sveza ograničuje rotaciju natkoljenice prema unutra. Lig. pubofemorale najslabija je od tih triju sveza i polazi s crista obturatoria i s dijela opturatorne opne, te ulazi u zglobnu čahuru i u zona orbicularis i nastavlja se prema femuru. Pubofemoralna sveza ograničuje abdukciju. Lig. capitis femoris, intraartikularna je sveza i polazi iz incisura acetabuli i seže u fovea capitis femoris. Sveza ne održava doticaj među zglobnim tijelima i tek pri iščašenju svojom napetošću sprječava daljnje razdvajanje zglobnih tijela" (str.200).

2.4. KRETNJE U ZDJELIČNOM ZGLOBU

Platzer, W. navodi: "Tonus mišića ograničuje kretanje u zglobu i najveće kočenje zgloba nastaje pri podizanju ispružene noge naprijed. U zdjeličnom zglobu moguće su anteverzija i retroverzija, abdukcija i adukcija, cirkumdukcija i rotacija, Anteverzija (često se govori i o fleksiji) i retroverzija se ostvaruju oko poprečne osi koja prolazi kroz glavu bedrene kosti. Anteverzija je opsežnija nego retroverzija koja je moguća samo malo više od vertikalne osi, a pri flektiranom koljenu moguće je natkoljenicu približiti trbuhu. Abdukcija i adukcija zbivaju se oko anteroposteriorne osi koja također prolazi kroz glavu bedrene kosti. Rotacija natkoljenice zbiva se oko okomite osi koja prolazi kroz caput femoris i condylus medialis femoris. Pri ispruženoj nozi moguća je rotacija opsega 60°. Cirkumdukcija je složena kretanja u kojoj noga opisuje nepravilni plašt stošca čiji je vrh u glavi bedrene kosti" (str.200).

2.5. PODJELA ZDJELIČNIH MIŠIĆA PREMA FUNKCIJI

Platzer, W. navodi: "Svaki zdjelični mišić ima veliku površinu polazišta i pripoja, pa pojedini dijelovi istoga mišića mogu obavljati različite pokrete. Istodobno neki zdjelični mišići funkcionalno ne pripadaju samo zdjeličnom zglobu nego djeluju i na: zglobove kralježnice(m. psoas major) i zglob koljena (m. gracilis, m.tensor fasciae latae, m. sartorius, m.rectus femoris, m. semimembranosus, m. semitendinosus, caput longum m. bicipitis femoris). Zdjelični mišići, konačno, ne obavljaju jedini kretanje u zdjeličnom zglobu, već u kretanjama sudjeluju i mišići natkoljenice. S obzirom na uzdužnu os noge, razlikujemo rotaciju prema van i prema unutra. Pri ispruženoj nozi rotacija prema unutra je opsežnija, a rotacija prema van je manjega opsega. Pri fleksiji zdjeličnog zgloba sveze su olabavljene i rotacija prema van još je opsežnija nego rotacija prema unutra. Pokreti oko poprečne osi su ekstenzija (dorzalna fleksija, retroverzija) i fleksija (antefleksija, anteverzija). Oko sagitalne osi ostvaruju se pokreti abdukcije i adukcije" (str.244).

Tablica 1. *Mišići kuka sa primarnom funkcijom stabilizacije kuka*

STABILIZATORI	PRIMARNA FUNKCIJA	SEKUNDARNA FUNKCIJA
Gluteus maximus	Ekstenzija Vanjska rotacija	Adukcija
Gluteus medius	Abdukcija	Ekstenzija Vanjska rotacija Unutarnja rotacija
Gluteus minimus	Abdukcija	Fleksija Vanjska rotacija Unutarnja rotacija
Piriformis	Vanjska rotacija	Abdukcija
Quadratus femoris	Vanjska rotacija	Adukcija
Obturator internus	Vanjska rotacija	
Inferior gemellus	Vanjska rotacija	
Superior gemellus	Vanjska rotacija	
Obturator externus		Vanjska rotacija Adukcija
Pectineus	Adukcija	Unutarnja rotacija
Semimembranosus	Ekstenzija	
Rectus femoris	Fleksija	Abdukcija

Legenda: Podaci su djelomično preuzeti i prilagođeni iz "Hip related pain", Joanne Kemp, Kay Crossley, Anthony Schache, Mike Pritchard. 2012. U Peter Brukner, Karim Khan. Clinical Sports Medicine. str. 515.

3. FAKTORI KOJI MOGU PRIDONIJETI RAZVOJU BOLI POVEZANE S KUKOM

Određeni faktori mogu pridonijeti razvoju boli povezane s kukom. Svi ti faktori mijenjaju opterećenja na zglob kuka, isto tako stavljaju strukture unutar i oko kuka pod opterećenje, što može uzrokovati bol. Ti faktori mogu se klasificirati kao ekstrinzični ili intrinzični faktori.

3.1. EKSTRINZIČNI FAKTORI

Ekstrinzični faktori uključuju vrstu sporta kojom se osoba bavi, posebno one sportove koji podrazumijevaju kombinirane i ponavljajuće fleksije, abdukcije, adukcije i rotacije u kuku. Ekstrinzični faktori uključuju količinu bavljenja sportom i tjelesne aktivnosti, nošenje određene vrste obuće, te vrstu podloge na kojoj se osoba bavila određenom aktivnošću. Od svih tih faktora najvažniji su količina opterećenja i vrsta sporta kojom se osoba bavila, a koja je pritom osjetila bol u kuku. (Kemp i sur., 2012:518*; vlastiti prijevod).

3.2. INTRINZIČNI FAKTORI

Intrinzični faktori mogu utjecati na razvoj boli u kuku i patologiju. Oni mogu promijeniti opterećenje unutar zgloba, te tako predisponirati ozljedu kuka. Intrinzični faktori se smatraju "lokalnima" ili "općima", i oba se moraju uzeti u obzir pri cjelokupnoj procjeni sportaša s boli u kuku. Identifikacija ovih faktora tijekom temeljite procjene je bitna ukoliko je liječnik uspješan u modifikaciji opterećenja unutar zgloba kako bi zaštitio potencijalno ranjive strukture. (Kemp i sur., 2012:519*; vlastiti prijevod).

3.2.1. Lokalni faktori

Sljedeći lokalni faktori mogu doprinijeti razvoju boli povezane s kukom. Prikazano u (tablici 2.).

- Smanjena fleksija kuka

Smanjena fleksija kuka može ukazivati na prisutnost sindroma sraza u zglobu kuka. Kod sportaša koji osjećaju bol u kuku, fleksija se mora preispitati kako bi se uvjerali da sportaš ima adekvatan raspon fleksije u kuku kako bi odgovorio na sve zahtjeve koje pred njega stavlja sport, pogotovo oni sportovi koji uključuju ponavljajuću fleksiju do krajnjeg raspona (npr. nogomet, gimnastika). Fleksija u zglobu kuka može se procijeniti ležeći na leđima, a kontralateralno bedro je stabilizirano pojasom, koristeći goniometar ili inklinometar. Svaka bol koja se osjeti na krajnjem rasponu fleksije mora se zabilježiti.

- Smanjena unutarnja rotacija kuka

Smanjena unutarnja rotacija kuka može ukazivati na prisutnost morfoloških promjena kao što je sindrom sraza u zglobu kuka, iskliznuće epifize glave femura, Perthesova bolest, displazija. Mnogi sportovi zahtijevaju određeni raspon unutarnje rotacije kuka, a ti se rasponi moraju utvrditi ako sportaš sudjeluje u sportu bez rizika od boli u kuku. Trebalo bi se procijeniti u neutralnom položaju fleksije kuka, i pod 90° fleksije kuka. Taj raspon se pouzdano može izmjeriti s inklinometrom ili goniometrom., s pacijentom u ležećem položaju licem prema gore za neutralni položaj, i sjedeći s fleksijom od 90°, sa stabiliziranim kontralateralnim bedrom.

- Smanjena ekstenzija kuka

Smanjena ekstenzija kuka može biti uzrok boli u kuku, zbog mogućeg opterećenja na anteriornim rubovima zgloba kada sportaš pokušava dobiti veći raspon kod trčanja i hodanja. Prednji rubovi zgloba se smatraju podložnima ozljedi, i moraju se zaštititi od prevelikog opterećenja. Raspon ekstenzije može se pouzdano mjeriti ležeći na leđima na kraju stola, s inklinometrom.

- Povećana adukcija femura/unutarnja rotacija tijekom funkcionalnih zadataka

Povećana adukcija femura/unutarnja rotacija tijekom funkcionalnih zadataka može dovesti kuk u stanje prenaprezanja, isto tako povećanje opterećenja na rubove zgloba kao što su rub zglobne hrskavice i acetabular labrum. To je posebice važno kod pacijenata sa smanjenim opsegom pokreta. Povećana adukcija femura treba se procijeniti kod statičkih i dinamičkih aktivnosti, kao što su jednonožni čučanj, hodanje, trčanje. Snimanje sportaša

kako izvodi određene funkcionalne zadatke može pomoći liječniku da uoči povećanu adukciju/ unutarnju rotaciju. (Kemp i sur., 2012:519*; vlastiti prijevod).

Tablica 2. *Lokalni faktori*

FAKTORI	MEHANIZMI - STRUKTURALNI	MEHANIZMI - FUNKCIONALNI
Smanjena fleksija kuka	Cam Pincer Displazija	
Smanjena unutarnja rotacija kuka	Retroverzija acetabuluma Smanjeni offset između glave i vrata femura(cam) Pincer Osteoartritis (osteofiti)	Smanjena snaga unutarnjih rotatora kuka Skraćeni piriformis i gluteusi Mišićni spazam
Smanjena ekstenzija u kuku	Anteverzija acetabuluma Displazija	Skraćeni fleksori kuka, kvadriceps Smanjena snaga ekstenzije u kuku Stražnji nagib zdjelice
Povećana unutarnja rotacija i adukcija femura	Displazija Anterverzija acetabuluma ili femura	Smanjena snaga abduktora kuka Smanjena snaga ekstenzora kuka Smanjena snaga vanjske rotacije kuka Smanjena propriocepcija

Legenda: Podaci su djelomično preuzeti i prilagođeni iz "Hip related pain", Joanne Kemp, Kay Crossley, Anthony Schache, Mike Pritchard. 2012. U Peter Brukner, Karim Khan. Clinical Sports Medicine. str. 520.

3.2.2. Opći faktori

Sljedeći čimbenici mogu pridonijeti razvoju boli povezane s kukom.

- Proksimalni čimbenici

Povećani nagib zdjelice i lumbalna hiperekstenzija mogu povećati opterećenje na prednje rubove kuka, zbog ruba acetabuluma koji je postavljen više distalno. To povećano opterećenje može biti uzrok povećane boli u kuku i eventualno patologije kuka. Neadekvatna kontrola lumbalno - zdjelčnih segmenata može rezultirati većim brojem asimetrija, koje mijenjaju opterećenja na zglob kuka. Posebno, lateralni nagib zdjelice može povećati opterećenja na lateralne i medijalne strukture zgloba kuka, zbog povećane adukcije i unutarnje rotacije na stajnoj nozi. Kontrola kuka i lumbalno - zdjelčnog segmenta može se procijeniti koristeći jednonožni čučanj, neke druge aktivnosti na jednoj nozi, hodanjem ili aktivnostima specifičnima za neki sport. U nekim slučajevima, sportaš bi trebao biti snimljen tijekom trčanja, pogotovo kada se umori, jer kontrola kuka se može promijeniti. Zahtjevi na lumbalno - zdjelčnom segmentu u pojedinačnom sportu se moraju razmotriti, jer mogu predodrediti određene sportaše na umor i promijeniti opterećenje na zglob kuka. (Kemp i sur., 2012:519-520*; vlastiti prijevod).

- Distalni čimbenici

Povećana subtalarna pronacija može dovesti do povećanja unutarnje rotacije tibije. To može dovesti do preopterećenja na iliotibijalnu svezu i lateralne strukture kuka. Povećana napetost iliotibijalne sveze vodi do povećanog pritiska na veliki trohanter, i na razvoj tendinopatije kod gluteus mediusa i minimusa, te bursitisa trohantera. Povećana unutarnja rotacija tibije može utjecati na povećanu unutarnju rotaciju femura, čime se povećava opterećenje na kuk, pogotovo kod sportaša sa povećanim rizikom za nastanak sindroma prenaprezanja. Adekvatan opseg dorzifleksije gležnja kod faze stajanja tijekom hoda je bitan kako bi se smanjilo prekomjerno opterećenje cijelog kinetičkog lanca. Ako je kretnja limitirana, obrazac hoda bi se mogao promijeniti kako bi osoba mogla postići propulziju prema naprijed. Prilagodba koja se često događa je povećanje adukcije i rotacije u kuku u sredini faze hoda. To može dovesti do povećanog opterećenja na zglob kuka. (Kemp i sur., 2012:520*; vlastiti prijevod).

4. SINDROM SRAZA U ZGLOBU KUKA

Sindrom sraza kuka ili femoroacetabularni sindrom sraza (FAI) je relativno novi klinički entitet objašnjavan od strane ortopeda, jako je povezan s boli i ranim osteoartritisom kuka u mladih osoba. Radiografi kuka često se čine normalnima na prvu. Ovaj poremećaj uključuje granicu proksimalnog femura s rubom acetabuluma tijekom cijelog opsega pokreta kuka. Unutar kuka, konstantno prenaprezanje može oštetiti labrum acetabuluma, zglobnu hrskavicu ili oboje. Sindrom sraza kuka pojavljuje se najčešće kod sportaša koji izvode fleksiju u kuku velikom snagom i ponavljaju je svakodnevno, zatim unutarnju rotaciju i adukciju (npr. hokej na ledu, nogomet, borilačke vještine, balet). Simptomi sindroma sraza kuka uključuju naizmjenične bolove u preponi, bolove u trohanteru ili oboje. Kako se labrum acetabuluma i zglobna hrskavica degeneriraju, frekvencija boli se pojačava. Najviše se žale na tupu bol u prednjoj preponi, pogotovo nakon dugotrajnog sjedenja. Ponekad, oštra ili probadajuća bol se osjeća tijekom aktivnosti, upućujući na puknuće labruma acetabuluma. Pregled može otkriti Trendelenburgov znak. Pasivni opseg pokreta u kuku je limitiran, i često bolan, u fleksiji i unutarnjoj rotaciji. Test prenaprezanja kuka izaziva bol u prednjoj preponi kod većine pacijenata. Uloga konzervativne terapije u rješavanju ovog sindroma je upitna. Najčešći pristup je otvorena operacija kuka, a u zadnje vrijeme artroskopija. (Peter Emery, 2010: 164-166*; vlastiti prijevod).

ANATOMSKE STRUKTURE KAO INDIKATORI ZA RAZVOJ SINDROMA SRAZA

- Manjak normalne acetabularne anteverzije
- Iskliznuće epifize glave femura i fraktura glave femura
- Displazija kuka
- Coxa vara
- Protruzija acetabuluma
- Nesferična glava femura
- Neravan rub acetabuluma sa ili bez osifikacije

4.1. VRSTE SINDROMA SRAZA U ZGLOBU KUKA

4.1.1. Cam sindrom sraza

Karakterizira ga asferična glava femura sa morfološkim okruženjem (manjak konkaviteta) anterolateralnog spoja glava-vrat. Zbog abnormalne morfologije, fleksija kuka i sila unutarnje rotacije asferične glave femura/konveksitet, glava-vrat spoj u anterosuperiornom acetabulumu izaziva kompresiju na hrskavicu i širi pritisak između hrskavice i labruma. Kao rezultat, većina hondralnih i labralnih lezija je locirana anterosuperiorno. Abnormalnosti kod cam tipa možemo izmjeriti α kutem (kut kojeg tvori linija između axisa glave femura i linija koja spaja glavu femura sa anteriornim spojem glave i vrata femura). Alfa kut veći od 55° je valjan indikator za prepoznavanje cam tipa. (Peter Emery, 2010: 166-167*; vlastiti prijevod).

4.1.2. Pincer sindrom sraza

Pincer sindrom se razlikuje od cam tipa po prevelikoj prisutnosti ili fokalne ili opće natkrivenosti acetabuluma preko glave femura (retroverzija acetabuluma, coxa profunda). Znak preklapanja ruba acetabuluma pokazan je kao pouzdan indikator retroverzije na konvencionalnim AP radiografima. Sa fleksijom i unutarnjom rotacijom u kuku glava femura dodiruje anterosuperiorni labrum acetabuluma (koji se u ovom slučaju ponaša kao ublaživač), pritiskajući ga u zglobnu hrskavicu i subhondralnu kost. Kao rezultat, hondralna oštećenja su ograničena kod pincer tipa na uski pojas duž ruba acetabuluma. Ponavljajuće mikrotraume smanjuju rast kosti sa osifikacijom na labralnoj bazi. (Peter Emery, 2010: 167*; vlastiti prijevod).

4.1.3. Mješoviti tip

Ako su obje deformacije istodobno prisutne, riječ je o mješovitom obliku sindroma sraza u zglobu kuka u kojem nastaju oštećenja i labruma i acetabularne hrskavice s jedne strane te oštećenja hrskavice s druge strane acetabuluma.

T. Smoljanović i sur. (2013) navode: "Uočeno je da se simptomatski cam FAI češće javlja u muškaraca u dobi od 30-ak godina života, dok je pincer FAI učestaliji u žena u dobi od 40-ak godina života. Bitno je istaknuti da cam FAI dovodi do znatno većih oštećenja zglobne hrskavice od pincer FAI na mjestu sraza. No, ima ljudi koji imaju radiološke kriterije za FAI, a nemaju simptome vezane uz FAI. Iako sraz između vrata femura i ruba acetabuluma teoretski može nastati u svim dijelovima kuka, ipak se najčešće događa u anterolateralnom dijelu zgloba (gdje je obično smještena cam-deformacija) pri fleksiji i različitim stupnjevima unutarnje rotacije kuka. Zbog toga je u tih bolesnika često prisutno ograničenje unutarnje rotacije u flektiranom položaju kuka. Bolesnici s FAI obično se žale na bol u preponi nakon tjelesne aktivnosti koja se širi distalno prema medijalnoj strani koljena. Ta se bol u preponi katkad javlja i samo nakon dužeg sjedenja s flektiranim kukom. Obično su bolesnici svjesni ograničenja kretanja u kuku i prije pojave boli. Liječenje FAI primarno je usmjereno na korekciju koštanih deformacija koje uzrokuju sraz, a potom i na liječenje oštećenja labruma i hrskavice" (str.252).

Tablica 3. *Abnormalnosti viđene kod cam i pincer sindroma*

	CAM	PINCER
KONVENCIONALNA RADIOGRAFIJA	Deformitet "drške pištolja"	Dokaz o dodiru anterosuperiornog glava -vrat spoja i pripadajućeg ruba acetabuluma
	Rani početak degenerativnog artritisa	Rani početak degenerativnog artritisa
	Prednja prominencija na lateralnim radiografima kuka	Coxa vara, protruzija acetabuluma, retroverzija acetabuluma, coxa magna, osifikacija ruba acetabuluma
MR	Povećani α kut	Normalni α kut
	Anterosuperiorno oštećenje rubne hrskavice kuka	Anterosuperiorno oštećenje rubne hrskavice kuka
	Oštećenja zglobne hrskavice	Oštećenja zglobnih površina (manje su i više fokalne nego kod cam tipa)
	Nesferičnost glave femura	Sferična glava femura
	Poravnanje superiornog spoja glave i vrata femura	

Legenda: Podaci su djelomično preuzeti i prilagođeni iz "Imaging findings of femoroacetabular impingement syndrome", Douglas P. Beall Clifford F. Sweet Hal D. Martin Craig L. Lastine David E. Grayson Justin Q. Ly Jon R. Fish, 2005, Skeletal Radiol, 34, str. 694.

5. KLINIČKI PREGLED I DIJAGNOSTIČKA OBRADA

Kada je riječ o kliničkom pregledu i dijagnostičkoj obradi T. Smoljanović i sur. (2013) navode: " Kuk je kompleksan zglob okružen "debelim" slojem mišića i ligamenata, a njegov temeljiti klinički pregled uz pomno uzetu anamnezu od iznimne je važnosti za odluku o daljnjim dijagnostičkim postupcima i postupku liječenja. Uredan i bezbolan opseg kretanja u svim smjerovima kuka postiže se samo u skladu ravnoteže mišićnotetivnih, ligamentarnih i koštanih struktura. Bitno je istaknuti da tegobe u području kuka mogu izazvati i patološke promjene u susjednim dijelovima lokomotornog sustava (kralješnica, susjedni zglobovi, trbušna stijenka i prepona), ali i u genitourinarnom te neurovaskularnom sustavu. Opisan je niz kliničkih testova za ispitivanje patoloških stanja u zglobu kuka i oko njega. Bolesnik se pregledava dok stoji, tijekom hoda, potom sjedeći te naposljetku ležeći, i to na leđima, boku i potrbuške. U stojećem položaju provjeri se postojanje razlike u duljini nogu, dok se pri hodu provjerava da li i na koji način bolesnik šepa. Uvijek se traži od bolesnika da jednim prstom pokuša pokazati mjesto gdje osjeća najjaču bolnost (bolesnici koji se žale na bol u kuku lokaliziraju je tako da dlan postave na kuk, i to tako da palcem pokažu prednji dio kuka, a ostalim prstima stražnji dio kuka opisujući tako C-znak). Gubitak unutarnje rotacije u kuku jedan je od prvih znakova mogućeg unutarzglobnog poremećaja. Rotacije u zglobu kuka najpreciznije je izmjeriti u sjedećem položaju bolesnika kad je kuk u 90° fleksije, jer su tada sjedne kvrge fiksirane, čime se dobiva dostatna stabilnost i mogućnost reproducibilnosti testa za precizno mjerenje i usporedbu s drugim kukom. U položaju bolesnika na leđima čine se testovi kojima je cilj razlučiti unutarzglobne od izvanzglobnih uzroka tegoba u području kuka. Prvo se odredi opseg kretanja u kuku, primarno fleksije, vodeći pritom računa o mogućem postojanju fleksijske kontraktura kuka. Kod sumnje na prednji FAI s ozljedama labruma ili bez njih čini se test fleksije, adukcije i unutarnje rotacije (engl. Flexion, ADduction, Internal Rotation, dalje u tekstu FADIR). Pozitivan test FADIR označen je pojavom boli s prednje strane kuka za koju bolesnik tvrdi da odgovara njegovim tegobama. Pojava boli u kuku ili ograničenje opsega kretanja pri testu fleksije, abdukcije i vanjske rotacije (engl. Flexion, ABduction, External Rotation, dalje u tekstu FABER), poznat i kao Patrickov test, može biti povezana s neskladom koštano-vezivnih struktura u stražnjem lateralnom dijelu acetabuluma. No, pojava boli pri izvođenju testa FABER u stražnjem dijelu zdjelice može biti povezana i s patološkim promjenama u sakroilijakalnom (SI) zglobu, dok boli s prednje strane kuka, u preponi, osim na ozljede prednjeg labruma mogu upućivati i na

istegnuće mišića iliopsoasa. Stražnji FAI i ozljede stražnjeg labruma ispituju se testom sraza stražnjeg ruba (engl. posterior rim impingement test). Ako se unatoč temeljito provedenom kliničkom pregledu ne može razjasniti je li uzrok bolesnikovih tegoba u zglobu kuka ili izvan njega, čini se lidokainski test pod kontrolom ultrazvuka (UZ) ili rendgena. Ako desetak minuta nakon aplikacije lokalnog anestetika u zglob kuka potpuno nestanu ili se znatno smanje boli prisutne pri izvođenju kliničkih testova prije aplikacije anestetika, test je pozitivan i uzrok bolesnikovih tegoba u samom je zglobu. Zbog potencijalne hondrotoksičnosti lokalnog anestetika, a i invazivnosti samog testa, u bolesnika s FAI može se zamjenski primijeniti Ribasov kompresijsko-dekompresijski test. Uvijek valja načiniti anteroposteriornu (dalje u tekstu AP) rendgensku snimku zdjelice, a ne samo rendgensku snimku jednog kuka, jer se samo na snimci zdjelice (zbog centralnog položaja žarišta izvora rendgenskih zraka) mogu točno ocjenjivati znakovi važni za dijagnozu FAI poput primjerice znaka preklapanja ruba acetabuluma (engl. crossover sign). Dodatno se na toj snimci ocjenjuju degenerativne promjene kuka (zbog čega se preporučuje snimku učiniti u stojećem položaju bolesnika), kongruentnost zglobnih tijela, natkrivenost glave femura, dubina acetabuluma, izgled glave femura (u slučaju AVN), SI zglobovi te prikazani dio lumbalne kralješnice. Osim AP snimke zdjelice uvijek valja načiniti modificiranu snimku kuka po Dunnu (anteroposteriorna snimka kuka u položaju bolesnika na leđima dok je natkoljenica u 45° fleksije i 20° abdukcije) radi ocjene prednje strane prijelaza glave u vrat femura. Dodatno se čini i snimka lažnog profila kuka kako bi se procijenila prednja natkrivenost glave femura, ali i početne degenerativne promjene u kuku koje se najprije razviju u superolateralnom dijelu zgloba. Zlatni standard dijagnostičke obrade kuka u slučaju kliničke sumnje na unutarzglobnu patologiju danas je MR s unutarzglobnom ili intravenskom primjenom kontrasta (gadolinij) (engl. Magnetic Resonance Arthrography, dalje u tekstu MRA). No, unatoč izvrsnoj pozitivnoj predikcijskoj vrijednosti u dijagnosticiranju ozljeda labruma i promjena zglobne hrskavice MRA ima ograničenu osjetljivost. Stoga se ističe da negativan nalaz MRA u slučaju kliničke sumnje na leziju labruma ne odbacuje mogućnost njezina postojanja i tada liječnik sam donosi odluku o daljnjem liječenju takvog bolesnika. U dvojbenim situacijama kad klinička slika i simptomatologija nisu u skladu s nalazom MR-a od koristi mogu biti kompjutorizirana tomografija (CT) i scintigrafija kosti tehnecijem" (str.247- 249).

6. LIJEČENJE

"Kada razmatramo o opcijama liječenja pacijenata kod kojih je dijagnosticiran sindrom sraza u zglobu kuka i moguće komplikacije kod labruma kuka, važno je obratiti pažnju na godine, razinu sportske aktivnosti i klinički nalaz. Konzervativno i kirurško liječenje imaju cilj povratiti normalnu funkciju kuka, smanjiti bol, i omogućiti osobi povratak na istu razinu aktivnosti prije dijagnoze. Važno je napomenuti da konzervativni pristup može samo djelovati na neuromišićnokoštane probleme koje se odnose na bol i ne djeluju na koštane abnormalnosti. Trenutno, operacija u zglobu kuka je općenito temeljena na otvorenoj ili zatvorenoj (artroskopija) tehnici. Otvorena tehnika omogućuje potpuno izložen pogled glave femura i acetabuluma, pošto je kuk dislociran. Kod otvorene tehnike postoji veći rizik i sporije je vrijeme za oporavak kada ju uspoređujemo sa zatvorenom tehnikom, koja omogućava manje invazivan pristup i brže vrijeme oporavka". (Kyle MacIntyre i sur., 2015:406*, vlastiti prijevod). Tomislav Prpić i sur., (2013) navode: "Najčešća indikacija za artroskopiju kuka je sindrom femoracetabularnog sraza, pri čemu operacijski nalazimo kod pincer tipa sraza oštećenja labruma koja možemo liječiti tehnikama privremene dezinsercije labruma, odstranjenja koštane prominencije te ponovne refiksacije uz pomoć šava, dok se oštećenja hrskavice liječe tehnikom mikrofraktura ili debridmana lezije. Tretman cam lezije na prijelazu vrata u glavu femura glavna je indikacija za operativno liječenje u perifernom odjeljku. Asferičan prijelaz glave u vrat femura pri terminalnoj fleksiji uz unutarnju rotaciju kuka dugoročno uzrokuje oštećenja na labrumu i priležećoj hrskavici acetabuluma. Koštanim shaverom odstranjujemo abnormalnu koštanu prominenciju, pri čemu započinjemo anteromedijalno i nastavljamo prema posterolateralno. Tu je izuzetno važna dobra vizualizacija anatomskih struktura, ne bismo li izbjegli nehotično oštećenje izuzetno važnih malih krvnih žila koje prehranjuju glavu femura" (str.277).

7. REHABILITACIJA OZLIJEĐENOG KUKA

Rehabilitacija ozlijeđenog kuka zahtijeva pažljivo razmatranje između boli i opterećenja (progresije vježbi i aktivnosti). Zbog uloge kuka u svakodnevnim aktivnostima, uključujući jednostavne aktivnosti kao što su: podizanje sa stolice, hodanje i stajanje, vrlo je teško odmoriti kuk. Vrlo je važno da se pacijent i liječnik dobro razumiju oko kontrole opterećenja na zglob i odgovora na to opterećenje. Tri glavna principa rehabilitacije su:

1. Smanjite opterećenje i zaštitite oštećene ili potencijalno ranjive strukture unutar i oko zgloba.
2. Vratite normalnu dinamičku i neuromotornu kontrolu oko zgloba kuka.
3. Posvetite se ostalim čimbenicima koji mogu promijeniti funkciju kinetičkog lanca

1. Smanjivanje opterećenja i zaštita oštećenih ili potencijalno ugroženih struktura

Najučinkovitiji način za smanjivanje opterećenja i zaštitu specifičnih struktura kuka razlikuje se kod različitih patologija, utemeljeno je na razumijevanju funkcionalne anatomije i biomehanike kuka. Prilikom stavljanja opterećenja na strukture navedene u nastavku, primjenjuju se načela upravljanja neuromotorne kontrole i "općih" čimbenika. Upravljanje opterećenjem kuka može biti poprilično teško jer se sportaš mora kretati samo zbog obavljanja aktivnosti svakodnevnog života. Stoga je vrlo važno da njihove sposobnosti stajanja, hodanja i izvođenja svakodnevnih aktivnosti kao što su podizanje sa stolice i posjedanje na stolicu izvodi se na takav način da te aktivnosti ne pogoršavaju postojeću patologiju. (Kemp i sur., 2012:519*; vlastiti prijevod).

2. Obnova dinamičke i neuromotorne kontrole

Obnova dinamičke i neuromotorne kontrole kuka slijedi iste principe kao i ostali zglobovi. Proprioceptivni deficiti uobičajeno nastaju zajedno sa ozljedom zgloba. Labrum acetabuluma sadrži slobodne živčane završetke i senzorne organe. Vjeruje se da ti slobodni živčani završetci pridonose nociceptivnim i proprioceptivnim mehanizmima. Labrum acetabuluma poboljšava stabilnost zgloba kuka tako da održava negativni intraartikularni tlak. Kada dođe do ozljede labruma, taj negativni tlak se gubi i stabilnost kuka je narušena, sprječavajući normalni motorni odgovor i smanjujući neuromišićnu stabilizaciju zgloba. Cilj proprioceptivnog treninga je obnoviti te deficite i neuromotornu kontrolu. Neophodni elementi za obnovu neuromišićne kontrole su propriocepcija, dinamička stabilnost zgloba, reaktivna neuromišićna kontrola, i funkcionalni motorni putevi. Zadaci za pozicioniranje

zgloba u početku rehabilitacijskog procesa mogu unaprijediti propriocepciju i kinestetičku svijest.

Stabilnost centralne regije tijela je vrlo važan, ali često zaboravljen, aspekt rehabilitacije kuka koji smanjuje rizik od ponovne ozljede. Core stabilizacija/ jačanje naglašava trening mišića trupa kako bi se osigurala bolja stabilnost zdjelice i abdominalna kontrola. Često, pacijenti razvijaju jakost, snagu i izdržljivost specifičnih mišića ekstremiteta za obavljanje određenih aktivnosti ali imaju manjak jakosti kod mišića lumbalno-zdjelične regije. Core stabilizacijski sistem mora biti pregledan tijekom kontrole i uvršten u rehabilitacijski program. Efikasan sistem stabilizacije središnje regije i jaki mišići lumbalno- zdjelične regije kao integrirana funkcionalna jedinica je važna za distribuciju težine, apsorpcija i prijenos tlačnih sila. (J.W.Thomas Byrd. 2005:247*; vlastiti prijevod).

7.1. FAZE REHABILITACIJE

FAZA 1: Stabilizacija dubokih mišića kuka

Kratki vanjski rotatori kuka (SHER) su oni sa najvećim kapacitetom stvaranja dinamičke stabilizacije kuka. Treniranje tih dubokih stabilizatora kuka mora se provesti u ranoj fazi rehabilitacije. Kao što se radi i sa ostalim stanjima boli, klinički pregled ukazuje da se bol pojavljuje kako bi spriječila učinkovitu aktivaciju SHER mišića. Stoga, bol se mora dobro kontrolirati. Početni korak uključuje edukaciju pacijenta o ulozi SHER mišića na dinamičku stabilnost kuka, i lokaciju i akcije tih mišića. Drugi korak uključuje olakšavanje neovisne kontrakcije tih mišića. To je najbolje započeti u klečećem položaju, gdje se pacijenta uči kako aktivirati SHER mišiće i onda izvesti izometričku kontrakciju vanjskom rotacijom protiv minimalnog otpora. Cilj je proizvesti nisku razinu izotoničke kontrakcije. U poziciji (90° fleksije kuka), doprinos velikog vanjskog rotatora (gluteus maximus) je smanjena, čime se omogućuje veća specifična aktivacija SHER mišića.

Napredak rehabilitacije uključuje pružanje različitih razina otpora, broja ponavljanja i brzine kretanja. Daljnje napredovanje uključuje povećanje fleksije u kuku, i smanjenje potpore (npr. podizanje jedne ruke) kako bi se povećali zahtjevi ravnoteže i stabilnosti lumbalno - zdjelične regije. Daljnje napredovanje uključuje aktivnosti dubokih stabilizatora kuka u različitim stupnjevima opsega pokreta i u različitim funkcionalnim pozicijama koje od sportaša zahtijeva određeni sport. Na primjer, sportaš koji redovito

izvodi pozicije fleksije kuka kao što je duboki čučanj trebao bi u konačnici obavljati aktivaciju mišića u tom položaju. (Kemp i sur., 2012:530*; vlastiti prijevod).

FAZA 2: Vježbanje gluteus maximusa

Gluteus maximus vodi važnu ulogu u ispoljavanju ekstenzije i vanjskog zakretnog momenta rotacije, te ima potencijal osigurati stabilizaciju kuka odupirući se prednjoj sili kuka. Smanjenje podražaja gluteusa maximusa najbolje je započeti ležeći na trbuhu, gdje pacijent izvodi izometričku vanjsku rotaciju protiv minimalnog otpora. Kao i kod SHER mišića, povratne informacije nam daju do znanja da je mišić aktiviran. Pošto je gluteus maximus površinski mišić, povratna informaciju možemo dobiti palpacijom, površinskim EMG-om ili ultrazvukom. Aktivacija gluteus maximusa treba se odvijati u različitim stupnjevima opsega pokreta i u različitim funkcionalnim pozicijama koje od sportaša zahtijeva određeni sport. Na primjer, abdukcija kuka i vanjska rotacija, zatim adukcija i unutarnja rotacija kuka za one sportaše koji izvode brze promjene pravca kretanja, ili fleksija kuka za sportaše koji su često u poziciji dubokog čučnja. Progresija se treba nastavljati iz otvorenog u zatvoreni kinetički lanac i onda na funkcionalne pozicije. (Kemp i sur., 2012:531*; vlastiti prijevod).

FAZA 3: Opće vježbe jačanja

Opće vježbe jačanja trebalo bi započeti kada su pacijent i liječnik sigurni da se glavni mišići stabilizatori mogu aktivirati i da se aktivnost može održati. Tijekom ove faze, cilj je obnoviti funkciju mišića (snagu, izdržljivost) i propriocepciju. Vježbe bi trebalo započeti sa specifičnom aktivacijom dubokih stabilizatora. To nas osigurava da sportaš ima odgovarajuću kontrolu nad kukom prije nego ga stavlja pod opterećenje, što će pomoći u zaštiti osjetljivih ili oštećenih struktura unutar kuka. Vježbe jačanja moraju biti prilagođene potrebama sportaša, napredak se vrši prema reakciji sportaša, i ciljane su na potrebe sporta. Na primjer, osoba koja često skače i doskače (kao gimnastičar) trebali bi staviti te kretnje u svoj rehabilitacijski program. Vježbe se često izvode ležeći na trbuhu (kako bi osigurali specifičnost i izolaciju aktivacije mišića) ili u klečećem stavu s napretkom na funkcionalne/ s otporom pozicije, prvo bilateralno zatim unilateralno. (Kemp i sur., 2012:532*; vlastiti prijevod).

FAZA 4: Funkcionalne i sport - specifične aktivnosti

Jednom kada se neuromotorna kontrola dubokih stabilizatora kuka i globalnih mišića kuka povrati, funkcionalne i sport-specifične aktivnosti moraju se procijeniti, i tek onda provesti, kako bismo osigurali da će sportaš izvesti sve te aktivnosti bez padanja. Bilo koje treniranje funkcionalnih aktivnosti trebalo bi se usredotočiti na pred-aktivaciju dubokih stabilizatora kuka, adekvatnu kontrolu lumbalne kralježnice i zdjelice tijekom aktivnosti, te ispraviti poravnanje femura tijekom vježbi s otporom. Treniranje stabilizatora kuka trebalo bi se izvoditi u poziciji koja stavlja kuk pod najveće opterećenje, kao što je promjena smjera i okretanje, duboki čučanj i udarci nogom. Također bi ih trebalo ponavljati što više puta u kontroliranim uvjetima, kako bi se osiguralo da se sportaš ne ozlijedi. (Kemp i sur., 2012:533*; vlastiti prijevod).

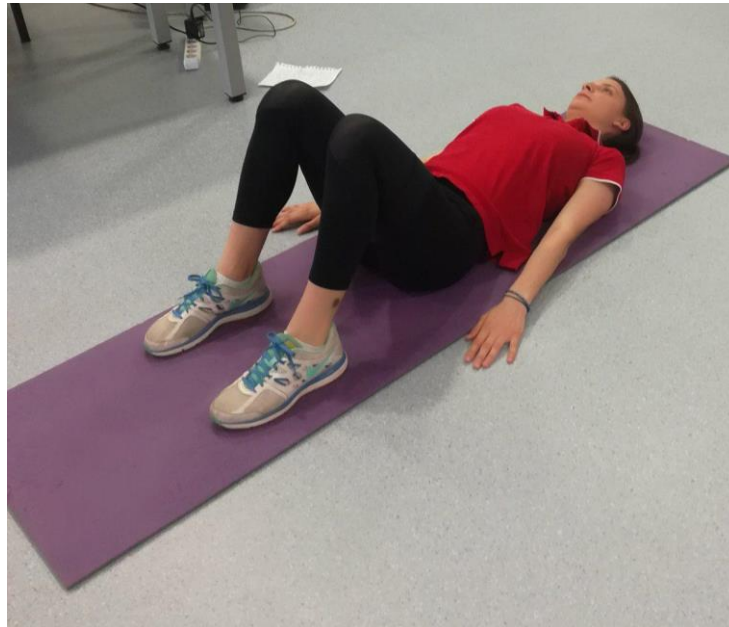7.2. KRITERIJ ZA POVRATAK SPORTU

Odluka o spremnosti pacijenta da se vrati u sport napravljena je pomoću kliničke prosudbe funkcionalnog kapaciteta pojedinca, u nedostatku čvrstih znanstvenih dokaza, predlažu se sljedeći kriteriji:

1. Izvedba na testu jednonožnog skoka u dalj mora biti najmanje 90% neozlijeđene strane (ako su unilateralni simptomi)
2. Izvedba na testu snage mora biti najmanje 90% neozlijeđene strane (ako su unilateralni simptomi)
3. Izvedba na testu jakosti ukazuje na ravnotežu jakosti mišića (npr. jakost vanjske rotacije slična jakosti unutarnje rotacije, fleksija slična ekstenziji, abdukcija slična adukciji)

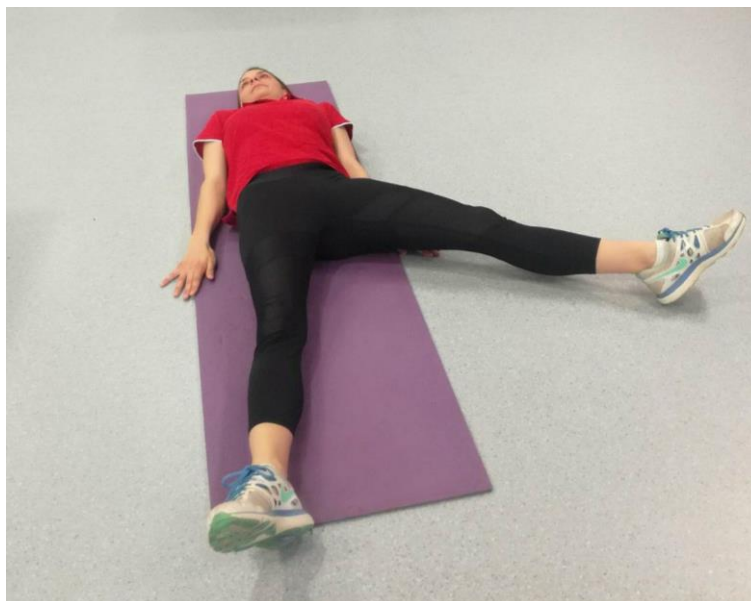8. REHABILITACIJSKI PROGRAM

VJEŽBA 1. Ležite na leđa te pomičite nogu po podu sve do granice maksimalnog savijanja. (slika 1.)



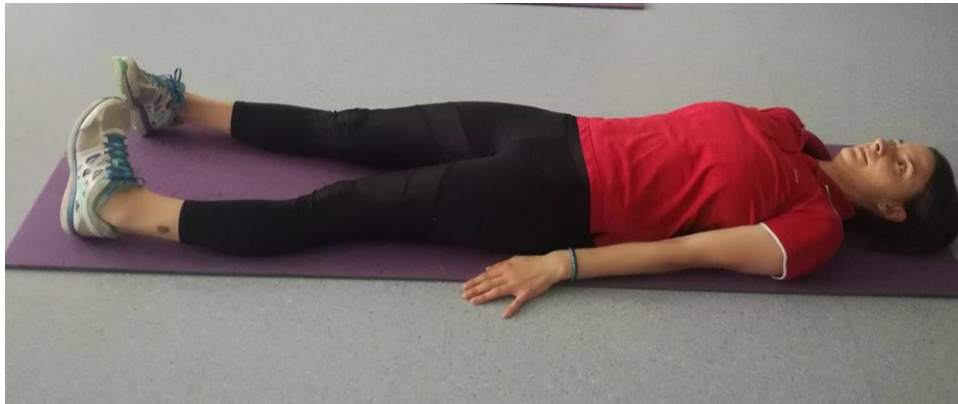Slika 1.

VJEŽBA 2. Ležite na leđa i izvodite abdukciju nogom po podu. (slika 2.)



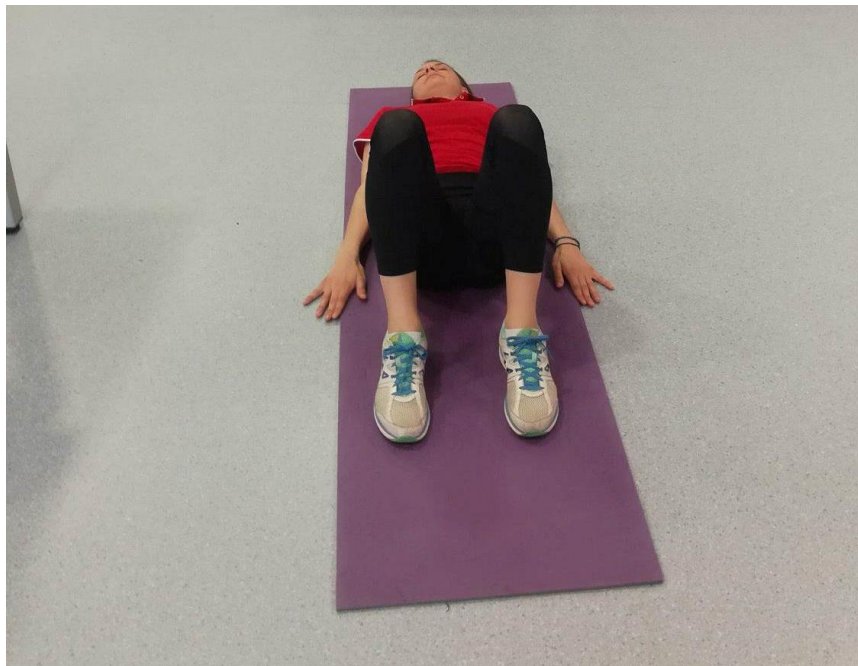Slika 2.

VJEŽBA 3. Ležite na leđa i izvodite prvo unutarnju rotaciju iz zgloba kuka, a zatim i vanjsku. Ruke su uz tijelo. (slika 3.)



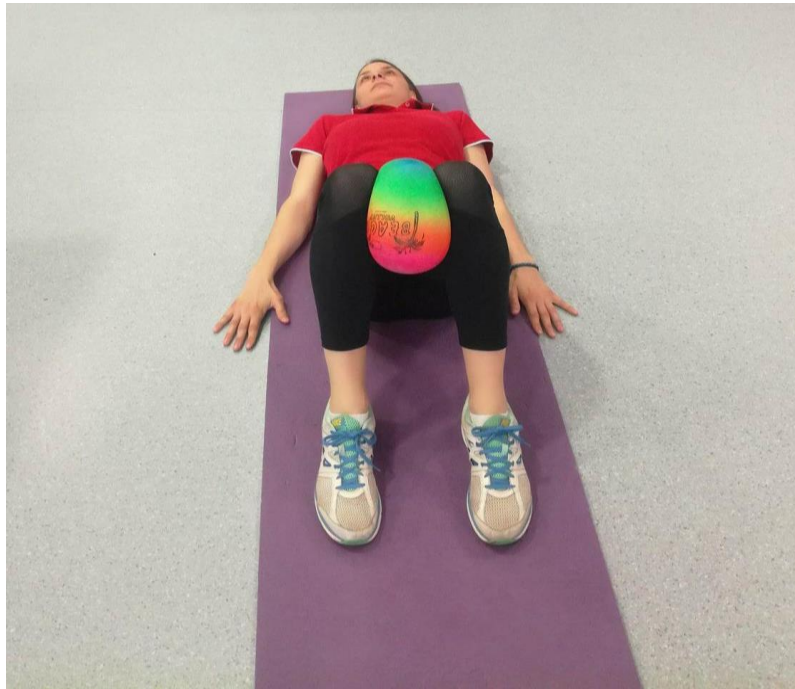Slika 3.

VJEŽBA 4. Ležite na leđa i stisnite gluteus, zadržite 5s, pa opustite. Ruke su uz tijelo, a noge pogrčene. (slika 4.)



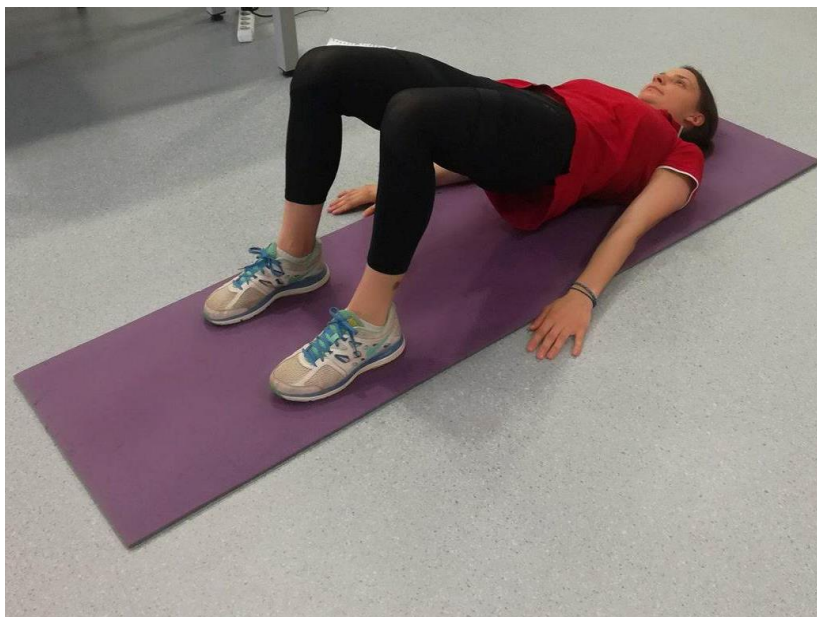Slika 4.

VJEŽBA 5. Ležite na leđa sa nogama savijenim u koljenima, ruke su uz tijelo. Lopta je između nogu te stišćemo loptu što više možemo, odnosno izvodimo adukciju nogama. Zadržite 5s. (slika 5.)



Slika 5.

VJEŽBA 6. Ležite na leđa sa nogama savijenim u koljenima, ruke su uz tijelo. Polagano podignite donji dio tijela od poda, te napnite mišiće gluteusa i donjeg dijela trbuha. Zadržite 5s. (slika 6.)



Slika 6.

VJEŽBA 7. Lezite na bok i izvodite abdukciju nogom. (slika 7.)



Slika 7.

VJEŽBA 8. Lezite na bok i izvodite adukciju nogom, druga noga je stavljena iza i pogrčena u koljenom zglobu. (slika 8.)



Slika 8.

VJEŽBA 9. U klečećem stavu podižite nogu u stranu. Ruke su postavljene u širini i točno ispod ramena, dok su koljena ispod točno ispod kukova. Leđa držimo ravno s glavom u produžetku. (slika 9.)



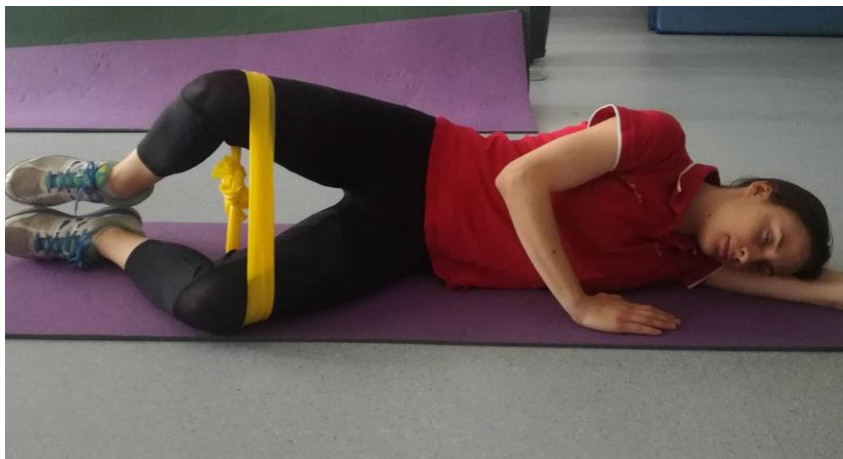Slika 9.

VJEŽBA 10. U klečećem stavu podižemo suprotnu ruku i suprotnu nogu. Druga ruka pritišće pod i u razini je ramena. Noga na podu u razini je kukova, dok je glava u produžetku leđa. (slika 10.)




Slika 10.

VJEŽBA 11. Ležimo na boku noge su spojene i povezane trakom iznad koljena. Radimo adukciju, odnosno širimo noge suprotstavljajući se otporu. Zadržite 3s. (slika 11.)



Slika 11.

VJEŽBA 12. Ležite na leđa sa nogama podignutima u zrak i u blagoj unutarnjoj rotaciji, lagano gurajte traku prema van, odnosno izvodite adukciju. Zadržite 3s. (Slika 12.)

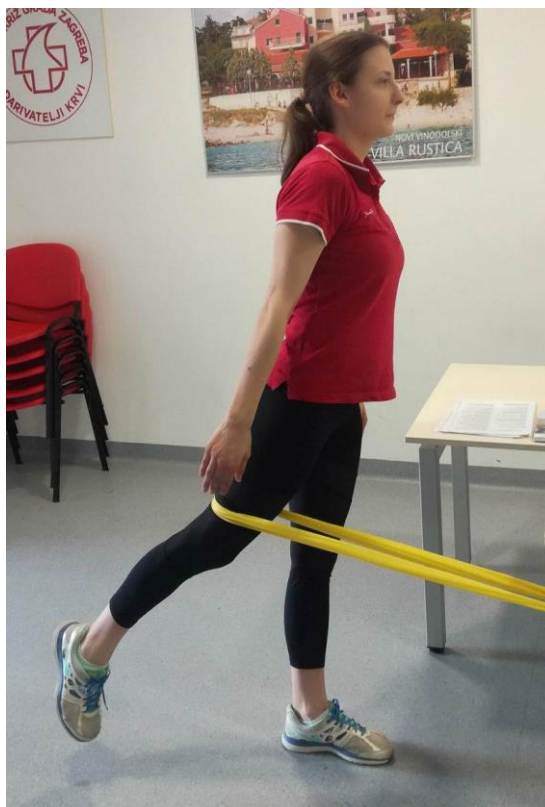

Slika 12.

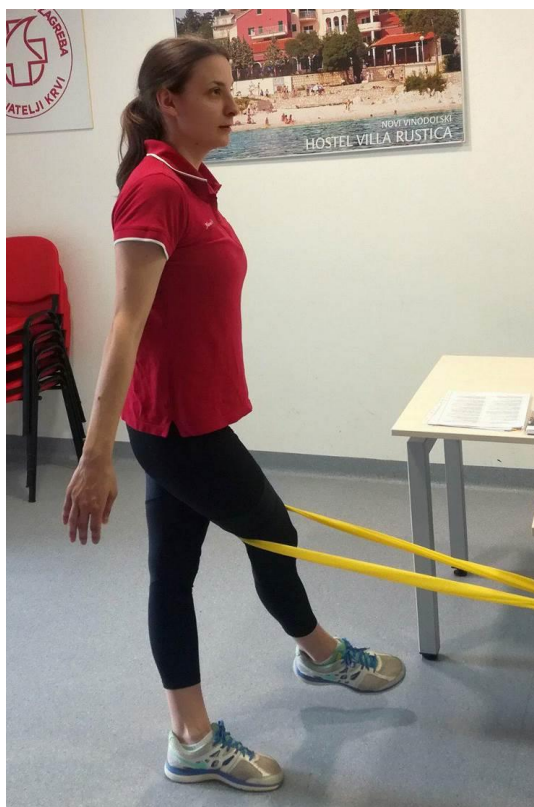VJEŽBA 13. Stojeći : Elastična traka je iznad koljena. Izvodimo adukciju, ekstenziju i adukciju nogom. Ruke su uz tijelo, leđa ravno.



Slika 13.

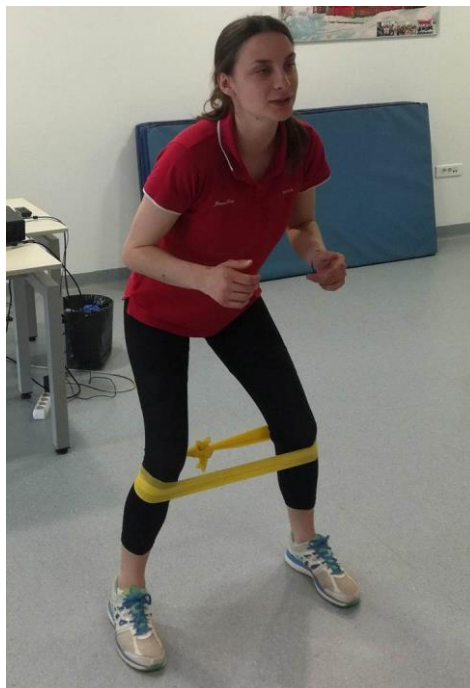

Slika 14.



Slika 15.

VJEŽBA 14. Korak - dokorak sa trakom ispod koljena. Leđa su ravno, a ruke pogrčene.
(slika 16.)



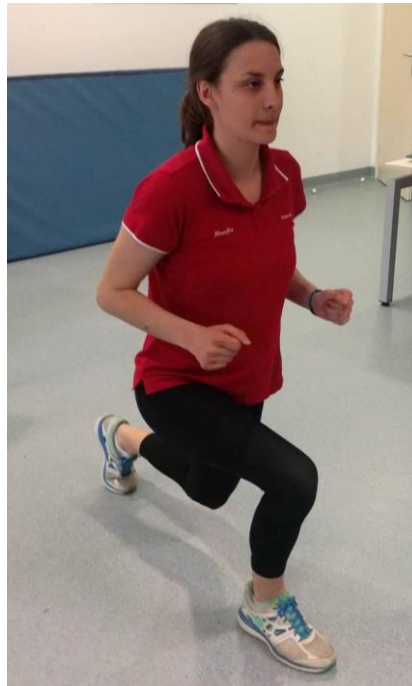Slika 16.

VJEŽBA 15. Održavanje ravnoteže na jednoj nozi. Ruke su uz tijelo, leđa ravno i pogled je usmjeren ravno. Pokušavamo zadržati položaj 30s. (slika 17.)



Slika 17.

VJEŽBA 16. Iskorak naprijed. Leđa držimo uspravno, glava je u produžetku i pogled je usmjeren ravno. Spuštamo se koljenom do 90° i pazimo da koljeno prednje noge ne prelazi zamišljenu liniju sa stopalom. (slika 18.)



Slika 18.

VJEŽBA 17. Čučnjevi. Kukovi se spuštaju nazad, dok se trup s neutralnom kralježnicom i zdjelicom spušta u pretklon naprijed. Pazimo da koljeno ne prelazi zamišljenu liniju sa stopalom. Ruke su ispred tijela u širini ramena. (slika 19.)



Slika 19.

Tablica 4. *Rehabilitacijski program*

VJEŽBA	BROJ PONAVLJANJA	BROJ SERIJA	VRIJEME	FAZA
1.	15x	2		1
2.	15x	2		1
3.	15x	2		1
4.	10x	2	5s	1
5.	10x	2	5s	2
6.	10x	2	5s	2
7.	15x	2		2
8.	15x	2		2
9.	10x	2		2
10.	10x	2		2
11.	10x	2	3s	3
12.	10x	2	3s	3
13.	10x	2		3
14.	10x	2		3
15.	10x	2	30s	4
16.	10x	2		4
17.	10x	2		4

9. ZAKLJUČAK

Sindrom sraza u zglobu kuka se nedavno počeo detaljnije proučavati. Uočeno je da postoji veliki broj abnormalnosti kuka koje mogu pridonijeti razvoju sindroma sraza u zglobu kuka, a neke od njih su retroverzija acetabuluma, iskliznuće epifze glave femura i Legg - Calve- Perthes bolest. Zbog određenih zahtjeva koje sport stavlja pred sportaša oni postaju posebice podložni razvoju sindroma sraza u zglobu kuka. Po dosadašnjim istraživanjima najpodložniji su nogometaši, golferi, hokejaši. Kod hokejaša su to golmani jer često izvode unutaraju rotaciju iz zgloba kuka s namjerom da obrane gol. Ako je došlo do sindroma sraza u zglobu kuka tretiramo ga operativno i neoperativno, ovisno o stupnju oštećenja. Konzervativnim pristupom možemo djelovati na obnovu opsega pokreta u zglobu, razvoju mobilnosti i izgradnji izdržljivosti i jakosti mišića. Rehabilitacijski proces nakon operacije bazira se na smanjenju boli i otklanjanju simptoma, kako bi sportaš mogao vratiti razinu aktivnosti koju je i prije obavljao.

10. LITERATURA

Asheesh Bedi, Bryan T. Kelly. (2013). *Femoroacetabular Impingement*. The Journal of Bone and Joint Surgery, 95(1): 82–92. doi: 10.2106/JBJS.K.01219

Douglas P. Beall Clifford F. Sweet Hal D. Martin Craig L. Lastine David E. Grayson Justin Q. Ly Jon R. Fish. (2005). *Imaging findings of femoroacetabular impingement syndrome*. Skeletal Radiol, 34: 691–701. doi: 10.1007/s00256-005-0932-9

Guenther et al. (2017). *Effects of a Pre-Operative Exercise Intervention for Femoroacetabular Impingement*, Physiotherapy Canada, 69(3);204–211. doi: 10.3138/ptc.2016-34

Joanne Kemp, Kay Crossley, Anthony Schache, Mike Pritchard. Hip related pain (2012). U Peter Brukner, Karim Khan. *Clinical Sports Medicine*. (str. 510-540) Australia: McGraw-Hill Australia Pty Ltd.

J. W. Thomas Byrd. (2005). *Operative Hip Arthroscopy*. New York: Springer.

Kyle MacIntyre, Brendan Gomes, Steven MacKenzie, Kevin D'Angelo. (2015). *Conservative management of an elite ice hockey goaltender with femoroacetabular impingement (FAI): a case report*. JCCA, 59(4): 398-409

Dostupno na: <https://www.ncbi.nlm.nih.gov/pmc/articles/PMC4711332/>

Michael Leunig, Paul E. Beaulé, Reinhold Ganz (2008). *The Concept of Femoroacetabular Impingement*. 467 (3):616–622. doi: 10.1007/s11999-008-0646-0

Marc J. Philippon, MD, Peter Goljan, MD, and Karen K. Briggs. (2012). *FAI: From Diagnosis to Treatment*. Techniques in Orthopaedics , 27(3): 167–171. doi: 10.1097/BTO.0b013e318269e53e

Matthias Lahner, Philipp Alexander Walter, Christoph von Schulze Pellengahr, Marco Hagen, Lars Victor von Engelhardt, Carsten Lukas.(2014). *Comparative study of the femoroacetabular impingement (FAI) prevalence in male semiprofessional and amateur soccer players*. Springer-Verlag Berlin heidelberg ,134:1135–1141. doi: 10.1007/s00402-014-2008-6

Nicola C. Casartelli, Nicola A. Maffiuletti, Michael Leunig, Mario Bizzini. (2011). *Femoroacetabular impingement in sports medicine: a narrative review*. Schweizerische Zeitschrift für Sportmedizin und Sporttraumatologie 63 (2), 13-17
Dostupno na : https://sgsm.ch/fileadmin/user_upload/Zeitschrift/63-2015-2/2-2015_2_Casartelli.pdf

Paul J. Dooley. (2008). *Femoroacetabular impingement syndrome: Clinical review*. Canadian Family Physician, 54(1): 42-47
Dostupno na: <https://www.ncbi.nlm.nih.gov/pmc/articles/PMC2293316/>

Peter D.H. Wall, Damian R. Griffin, Nadine E. Foster. (2013). *Nonoperative Treatment for Femoroacetabular Impingement: A Systematic Review of the Literature*. American Academy of Physical Medicine and Rehabilitation, 5(5): 418-426.
Dostupno na: <https://www.sciencedirect.com/science/article>

Peter Emary. (2010). *Femoroacetabular impingement syndrome: a narrative review for the chiropractor*. JCCA, 54(3):164–176.
Dostupno na: <https://doi.org/10.1016/j.physio.2016.02.004>

P. Keros, M. Pećina, M. Ivančić-Košuta. (1999). *Temelji anatomije čovjeka*. Zagreb: Naklada Naprijed.

Purnajyoti Banerjee, Christopher R. Mclean (2011). *Femoroacetabular impingement: a review of diagnosis and management* Springer, 4:23–32. doi: 10.1007/s12178-011-9073-z

Reinhold Ganz, Michael Leunig, Katharina Leunig-Ganz, William H. Harris. (2008). *The Etiology of Osteoarthritis of the Hip*. Clinical Orthopaedics and Related Research, 466:264–272. doi: 10.1007/s11999-007-0060-z

Tomislav Prpić, Ivan Rakovac, Željko Butorac, Sandra Velčić Brumnjak, Aleksandra Šurdonja, Luka Širola. (2013). *Artrioskopija kuka*. *Medicina fluminensis*, 49(3): 271-279
Dostupno na: https://hrcak.srce.hr/index.php?show=clanak&id_clanak_jezik=157623

Tomislav Smoljanović, Maja Prutki, Klemen Stražar, Stjepan Ćurić, Alan Mahnik, Ivan Bojanić. (2013). *Artrioskopija kuka*. *Liječnički Vjesnik*, 135(9):246–256
Dostupno na: <https://hrcak.srce.hr/172498>

Viran de Silva, Michael Swain, Carolyn Broderick, Damien McKay. (2016). *Does high level youth sports participation increase the risk of femoroacetabular impingement? A review of the current literature*. *Pediatric Rheumatology*, 14:16. doi: 10.1186/s12969-016-0077-5

Werner Platzer. (2011). *Priručni anatomske atlas, prvi svezak, Sustav organa za pokretanje*. Zagreb: Medicinska naklada.