

MEHANIZAM NASTANKA SINDROMA GORNJEG TORAKALNOG OTVORA I PRIJEDLOG KINEZITERAPIJE U NJEGOVU TRETIRANJU

Devetak, Doris

Master's thesis / Diplomski rad

2021

Degree Grantor / Ustanova koja je dodijelila akademski / stručni stupanj: **University of Zagreb, Faculty of Kinesiology / Sveučilište u Zagrebu, Kineziološki fakultet**

Permanent link / Trajna poveznica: <https://um.nsk.hr/um:nbn:hr:117:071429>

Rights / Prava: [Attribution 4.0 International](#) / [Imenovanje 4.0 međunarodna](#)

Download date / Datum preuzimanja: **2024-07-05**



Repository / Repozitorij:

[Repository of Faculty of Kinesiology, University of Zagreb - KIFoREP](#)



SVEUČILIŠTE U ZAGREBU

KINEZIOLOŠKI FAKULTET

(Studij za stjecanje akademskog naziva:

magistar kineziologije)

Doris Devetak

**MEHANIZAM NASTANKA SINDROMA
GORNJEG TORAKALNOG OTVORA I
PRIJEDLOG KINEZITERAPIJE U NJEGOVU
TRETIRANJU**

Diplomski rad

Mentor:

doc. dr. sc. Tatjana Trošt Bobić

Zagreb, lipanj, 2021.

Ovim potpisima se potvrđuje da je ovo završena verzija diplomskog rada koja je obranjena pred Povjerenstvom, s unesenim korekcijama koje je Povjerenstvo zahtijevalo na obrani te da je ova tiskana verzija istovjetna elektroničkoj verziji predanoj u Knjižnici.

Mentor:

doc. dr. sc. Tatjana Trošt Bobić

Studentica:

Doris Devetak

MEHANIZAM NASTANKA SINDROMA GORNJEG TORAKALNOG OTVORA I PRIJEDLOG KINEZITERAPIJE U NJEGOVU TRETIRANJU

Sažetak:

Sindrom gornjeg torakalnog otvora iznimno je složen kompresivni sindrom koji, još uvijek, zbunjuje velik broj zdravstvenih djelatnika diljem svijeta. Svake godine pojavljuje se značajan broj pacijenata sa širokim spektrom simptoma koji se automatski pripisuju drugim poremećajima i sindromima što dovodi do dugogodišnje patnje pacijenata u procesu posjećivanja različitih stručnjaka i pronalaska pravog uzroka. Pacijente se nerijetko uvjerava kako je njihovo stanje uzrokovano psihosomatskim razlozima te to uzrokuje daljnje frustracije i česti razvoj depresije i anksioznosti, posebice obzirom da prisutni simptomi uvelike ograničavaju svakodnevne aktivnosti. Razlog tome je slabo poznavanje sindroma gornjeg torakalnog otvora i njegovih mehanizama nastanka među zdravstvenim djelatnicima te manjak objektivnih kriterija u postavljanju točne dijagnoze. Detaljnim pretraživanjem literature pronađeno je svega nekoliko znanstvenih radova i članaka na hrvatskom jeziku. Cilj ovog diplomskog rada je prikazati detaljan opis sindroma gornjeg torakalnog otvora, njegovih mehanizama nastanka i raznih metoda rehabilitacije koje mogu potpomognuti u njegovom tretiranju, gdje najbitniju ulogu igra kineziterapija. Smatra se da je sindrom gornjeg torakalnog otvora sve češći problem današnjice obzirom na sve dominantniji sedentarni način života koji posljedično stvara krive posturalne mehanizme već u djetinjstvu. Zato je iznimno bitno pojačati svijest o pojavnosti ovoga sindroma i dovesti do sveobuhvatnih dijagnostičkih kriterija koji će doprinijeti jasnoj diferencijaciji sindroma gornjeg torakalnog otvora.

Ključne riječi: torakalni otvor, kompresivni sindrom, terapijsko vježbanje, posturalne abnormalnosti

OCCURRENCE MECHANISM OF THORACIC OUTLET SYNDROME AND A KINESITHERAPY PROPOSAL FOR THE PURPOSE OF IT'S TREATMENT

Abstract:

Thoracic outlet syndrome is a very complex compression syndrome which, still, confuses a large number of healthcare professionals around the world. Every year a significant number of patients appear with a wide range of symptoms that are automatically attributed to other disorders and syndromes, which leads to long – term suffering of patients in the process of visiting various specialists and finding the real cause. Patients are often convinced that their condition is caused by psychosomatic reasons and this causes further frustrations and a frequent occurrence of depression and anxiety, especially since the present symptoms greatly limit patients everyday activities. The reason for this is the poor understanding of the thoracic outlet syndrome and its occurrence mechanisms among healthcare professionals and due to lack of objective criteria in providing an accurate diagnosis. A detailed search of the literature revealed only a few scientific papers and articles in the croatian language. The aim of this thesis is to present a detailed description of the thoracic outlet syndrome, its occurrence mechanisms and various methods for rehabilitation which can help in its treatment, where the most important role is played by kinesitherapy. Thoracic outlet syndrome is thought to be an increasingly common problem today when taken into account the increasingly dominant sedentary lifestyle that consequently created bad postural mechanisms already in childhood. Therefore, it is extremely important to increase awareness of the occurrence of this syndrome and lead to comprehensive diagnostic criteria which will contribute to a clear differentiation of Thoracic outlet syndrome.

Key words: Thoracic outlet, compression syndrome, therapeutic exercise, postural abnormalities

SADRŽAJ

1. UVOD.....	1
2. ANATOMIJA TORAKALNOG OTVORA.....	3
2.1. Osteologija	3
2.2. Anatomske otvore.....	4
2.3. Relevantna mišićna tkiva	5
2.4. Neurovaskularni sustav	6
3. VRSTE I SIMPTOMI SINDROMA GORNJEG TORAKALNOG OTVORA.....	8
3.1. Neurogeni TOS	9
3.2. Venski TOS.....	13
3.3. Arterijski TOS	16
4. MEHANIZMI NASTANKA	18
4.1. Koštane abnormalnosti.....	19
4.2. Promjene na mekim tkivima	20
4.3. Posturalne abnormalnosti	22
5. DIJAGNOZA.....	22
5.1. Klinički pregled.....	22
5.2. Provokativni testovi.....	23
5.3. Druge pretrage.....	28
5.4. Diferencijalna dijagnoza	29
6. POSTUPAK REHABILITACIJE U LIJEČENJU SINDROMA GORNJEG TORAKALNOG OTVORA.....	30
6.1. Edukacija pacijenta	31
6.2. Manualna terapija.....	32
6.3. Kineziterapija	34
6.3.1. Komplementarne metode.....	35
7. PRIJEDLOG KINEZITERAPIJE	37
8. ZAKLJUČAK	56
LITERATURA.....	57
PRILOZI.....	62

1. UVOD

Kompresivni sindromi čine čestu skupinu simptoma karakterističnih za određeno područje na ljudskom tijelu na kojem dolazi do direktnog pritiska okolnih tkiva na živac ili krvne žile. Od svih bolnih stanja i poremećaja, možda nijedan nije toliko krivo dijagnosticiran i tretiran kao kompresivni sindrom gornjeg torakalnog otvora (eng. *Thoracic Outlet Syndrome* – TOS). To je sindrom kao skup simptoma okarakteriziran neurološkim ili vaskularnim poremećajima gornjih ekstremiteta koji nastaju zbog kompresije neurovaskularnih struktura između prvog rebra i ključne kosti, odnosno u području gornjeg torakalnog otvora. Simptomi mogu biti neurološki, arterijski, venozni ili bilo koja kombinacija navedenih (Nelson i Davis, 1969).

U zadnjih 150 godina razumijevanje etiologije TOS – a je značajno napredovalo, od prvog dokumentiranog slučaja 1861. godine do niza pacijenata trenutno uključenih u moderna prospektivna ispitivanja. Prvi slučajevi bili su dokumentirani kao kompresivni sindromi uzrokovani pojavom cervikalnog rebra, međutim, početkom 20. stoljeća kompleks simptoma postajao je sve uočljiviji u industrijskim gradovima u Austriji i Engleskoj bez prisutnih koštanih abnormalnosti. Naziv "Sindrom gornjeg torakalnog otvora" prvi puta je predstavljen 1956. godine (Illig i sur. (ur.) 2013, str. 4 – 7). Danas postavljanje dijagnoze TOS-a te provedba uspješne rehabilitacije i dalje predstavlja velik problem za doktore i terapeute diljem svijeta, obzirom na manjak objektivnih podataka i testova kojima se može uspostaviti potvrdna dijagnoza. Simptomi pacijenata često prolaze "ispod radara" te se pripisuju drugim bolestima i sindromima.

Prema Illig i sur. (ur.) (2013, str. 11) TOS se definira kao "jedno od nekoliko stanja koje se očituje znakovima i simptomima koji se mogu pripisati kompresiji ili uklještenju krvnih žila ili živaca na razini torakalnog izlaza". TOS čine, zapravo, 3 različita stanja, odnosno vrste. Najčešći od ta 3 stanja je neurogeni TOS čija je incidencija otprilike 95%, zatim je venski sa incidencijom od otprilike 4% te najrjeđa pojava (otprilike 1%) je arterijski TOS (Illig i sur.(ur.) 2013, str. 9). Kompresija neurovaskularnog snopa može se dogoditi na 3 mjesta: unutar skalenskog trokuta, u kostoklavikularnom prostoru te prostoru malog prsnog mišića. Simptomi se razlikuju ovisno o vrsti i području na kojem je prisutna kompresija, a najčešći su: bol i parestezije u rukama i prstima, bolovi u području vrata, prsnog koša i gornjeg dijela leđa te pogoršanje navedenih

simptoma prilikom izvođenja repetitivnih pokreta rukama iznad glave. Svaka vrsta TOS-a može biti povezana sa urođenim, traumatskim ili funkcionalno stečenim uzrocima. Urođeni uzroci najčešće uključuju pojavu cervikalnog rebra, među traumatskim uzrocima dominiraju trzajne povrede vrata, dok su funkcionalno stečeni slučajevi često povezani s napornim repetitivnim pokretima povezanim sa sportskim ili radnim aktivnostima (Jones i sur., 2019). Kao što je već navedeno skoro 95% TOS slučajeva su neurogeni te je taj sindrom često podcijenjen i zanemaren uzrok boli i utrnulosti u vratu i ramenima. Pacijenti sa netretiranim TOS – om imaju značajno smanjenu kvalitetu života, smanjeno financijsko blagostanje, ograničeno svakodnevno funkcioniranje i povećan rizik od tjeskobe i depresije (Christo, 2015). Pacijenti su često mlade, aktivne i zdrave osobe koje su već zatražile pomoć od mnogih stručnjaka te su podvrgnuti krivim dijagnozama. Nerijetko je pacijentima rečeno kako je njihovo stanje psihosomatsko (Kuhn i sur., 2015).

Dijagnoza TOS-a ovisi o kliničkom poznavanju tog sindroma zajedno s procjenom simptoma i čimbenika rizika specifičnih za svakog pacijenta. Klinička sumnja se može potvrditi provokativnim testovima, radiografskim i / ili vaskularnim testovima. Zbog širokog spektra etiologije i nedostatka stručnog konsenzusa za dijagnostičko ispitivanje, teško je definirati pravu učestalost ovog sindroma. Nekoliko izvora prijavljuje incidenciju od 3 – 80 slučajeva na 1000 pacijenata. Simptomi se najčešće pojavljuju između 20. i 50. godine života i to većinom kod žena (Jones i sur., 2019). Obzirom da je TOS rijedak i složen skup poremećaja sa potencijalno teškim i onesposobljavajućim simptomima, tretiranje može biti izazovno za pružatelje zdravstvenih usluga. Rehabilitacija TOS-a ima najuspješnije rezultate ukoliko je uključen multidisciplinarni tim stručnjaka. Optimalni konzervativni pristup u rehabilitaciji podrazumijeva edukaciju pacijenta (posturalni mehanizmi, kontrola tjelesne težine, relaksacijske tehnike), modifikaciju aktivnosti i specifičnu kineziterapiju (aktivno istezanje i ciljano jačanje određenih mišićnih skupina) (Jones i sur., 2019).

Primarni cilj ovog rada je podizanje svijesti o mehanizmima nastanka TOS – a te kineziterapiji kao jednoj od najbitnijih intervencija u rehabilitaciji ovog sindroma. Povratkom funkcionalnih obrazaca kretanja i adekvatnih respiracijskih mehanizama značajno se smanjuje pojavnost simptoma TOS – a sa dugoročnim učincima. U ovom radu biti će prikazani ključni mehanizmi kineziterapije, kao i primjer kineziterapijskog programa specifičnog za TOS.

2. ANATOMIJA TORAKALNOG OTVORA

Prema Illig i sur. (ur.) (2013, str. 17), TOS čine: "simptomi boli, parestezije i slabosti ruke i šake koji nastaju zbog kompresije neurovaskularnog spleta u području torakalnog izlaza". Stoga je poznavanje anatomije ključ u razumijevanju TOS – a.

2.1. Osteologija

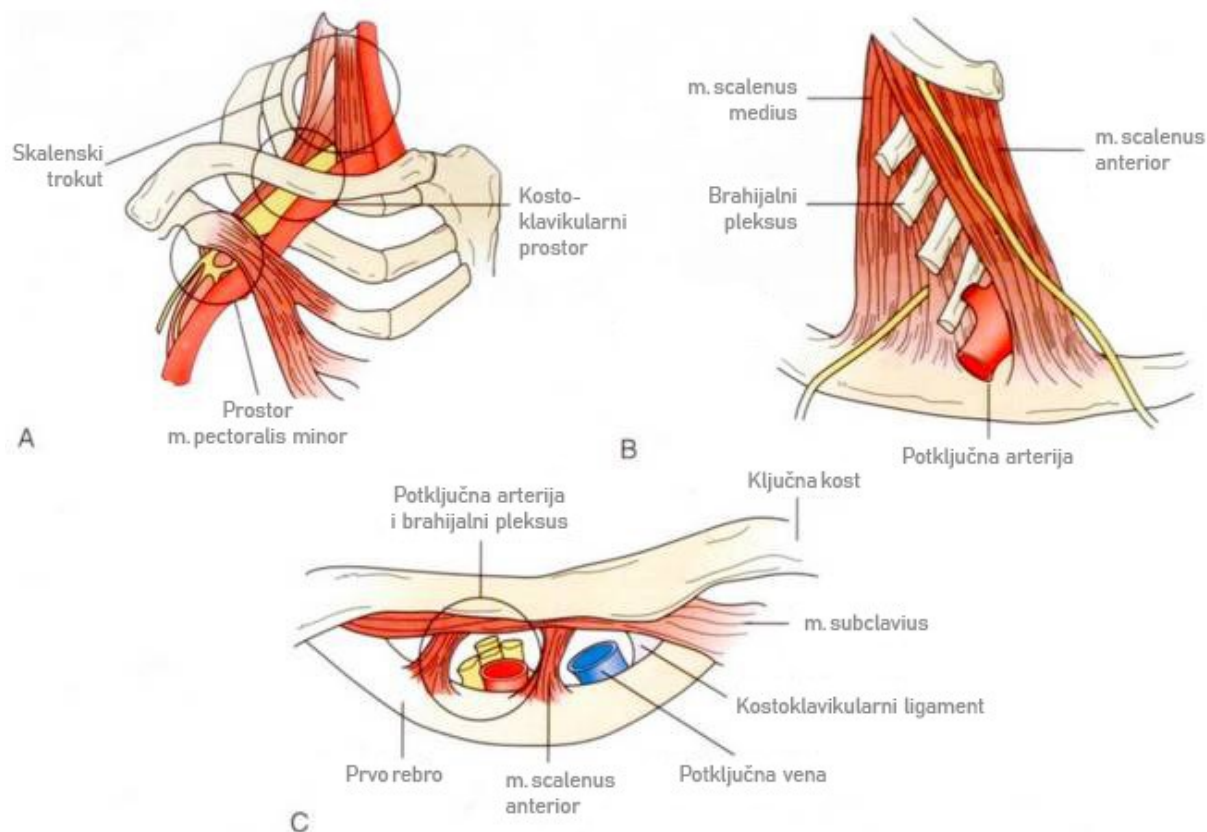
Gornji rub drške prsne kosti (*manubrium sterni*) čini prednju granicu torakalnog otvora, s lateralne strane granicu čine unutarnja površina prvih rebara i njihovih rebrenih hrskavica, a posteriorno njegovu granicu čini prvi torakalni kralježak. Glava prvog rebra posteriorno artikulira s tijelom kralješka, dok se vrat rebra veže na transverzalni nastavak. Takav koštani krug, koji se sastoji od prsne kosti, rebra i kralješka, čini koštane margine torakalnog otvora. S prednje strane, sternalni dio koštanog kruga je uobičajeno postavljen inferiornije u odnosu na posteriorni dio te formira anteriorno – inferioran tilt torakalnog otvora. Stupanj tilta torakalnog otvora varira od pojedinca do pojedinca, u rasponu od relativno ravnog do značajno okomitijeg stupnja (Boezaart i sur., 2010).

Kosti ramenog obruča čine ključna kost (*clavicula*) i lopatica (*scapula*). Lopatica je parna kost trokutastog oblika smještena u gornjem, stražnjem, lateralnom dijelu prsnog koša. Ima dvije plohe: prednju i stražnju, gdje prednja ploha (*facies costalis*) naliže na stražnju stranu rebra svojim udubljenjem *fossa subscapularis*. Na lateralnom kraju grebena lopatice nalazi se koštano zadebljanje *acromion*, a s anteriorne strane *processus coracoideus* na koji se hvata *m. pectoralis minor*. Ključna kost (*clavicula*) je parna kost oblika vodoravno postavljenog slova S. Medijalni zavoj kosti je konveksan i veći od lateralnog zavoja koji je konkavan. Na medijalnom kraju kosti nalazimo zglobnu plohu za spoj s prsnom kosti (*facies articularis sternalis*) dok na lateralnom kraju imamo zglobnu plohu za uzglobljenje s akromionom lopatice (*facies articularis acromialis*) (<https://www.nakladaslap.com/public/docs/knjige/Jalovec-Anatomija%201.pdf>).

2.2. Anatomski otvori

Torakalni otvor je područje u donjem dijelu vrata kroz koje prolaze brahijalni pleksus i potključne krvne žile. Otvor je formiran prvim torakalnim kralješkom, prvim rebrom te drškom prsne kosti (*lat. manubrium sterni*). Torakalni otvor mijenja svoj volumen tijekom pokreta gornjih udova, vrata i prsnog koša te je limitiran koštanim strukturama; ključnim kostima, prvim rebrom, cervikalnim kralješcima te njihovim transverzalnim nastavcima. Dokazano je da pacijenti sa TOS – om smanjuju torakalni otvor tokom abdukcije ruku više nego zdravi pojedinci (Illig i sur. (ur.) 2013, str. 11).

Prema Jones i sur. (2019) "torakalni otvor je anatomsko područje donjeg dijela vrata definiran grupom od tri otvora koji se nalaze između ključne kosti i prvog rebra te kroz koje prolaze nekoliko vrlo važnih neurovaskularnih struktura". To su skalenski trokut koji se nalazi iznad ključne kosti, prostor između *m. pectoralis minor* i rebara te kostoklavikularni prostor između ključne kosti i prvog rebra. Neurovaskularni snop, koji se sastoji od potključne arterije, vene i brahijalnog pleksusa, prolazi prvo kroz skalenski trokut, zatim kroz kostoklavikularni prostor te zadnje prolazi kroz otvor *m. pectoralis minor*. Za razliku od ostalih otvora, kroz skalenski otvor prolaze samo potključna arterija i brahijalni pleksus dok se potključna vena nalazi ispred prednjeg skalenskog mišića. Kompresija u skalenskom prostoru je uobičajeno povezana sa okcipitalnim glavoboljama i boli u području vrata, dok su isti simptomi minimalni kod kompresija u druga dva prostora. (Illig i sur. (ur.) 2013, str. 18). Sve navedene anatomske strukture prikazane su na slici 1.



Slika 1. Anatomski otvori. Prerađeno prema " Sanders, R. J., & Annest, S. J. (2017). *Pectoralis Minor Syndrome: Subclavicular Brachial Plexus Compression. Diagnostics*"

2.3 Relevantna mišićna tkiva

U ovom poglavlju navedeni su mišići relevantni za mogući razvoj patologije TOS – a.

Skalenski mišići (*m. scalenus*) spadaju pod dubinski sloj mišića vrata te su smješteni s lateralne strane. Služe kao pomoćni mišići prilikom disanja, ali su, također, iznimno bitni u pokretima vrata te održavanju adekvatne posture između glave i vrata. Detaljnije, kao sekundarni respiratorni mišići, podižu prva dva rebra tokom snažnog udisaja, aktivni su u pokretima gdje se ruke dovode iznad glave i u održavanju položaja cervikalne kralježnice, sudjeluju u prvim nekoliko stupnja rotacije glave te bilateralnom aktivacijom izvode fleksiju vrata. Njihova disfunkcija uzrokuje nekoliko patologija, među kojima je i TOS (Bordoni i Varacallo, 2018).

Prednji skalenski mišić (*m. scalenus anterior*) polazi s transverzalnih nastavaka trećeg do šestog cervikalnog kralješka te se hvata na prvo rebro. Srednji skalenski mišić (*m. scalenus medius*) polazi sa transverzalnih nastavaka zadnjih 6 cervikalnih kralježaka i, kao i prednji, hvata se na prvo rebro. U prostoru između *m. scalenus anterior et medius* (*fissura scalenorum*) prolazi brahijalni pleksus. Stražnji skalenski mišić (*m. scalenus posterior*) polazi s transverzalnih nastavaka zadnjih 3 – 4 cervikalna kralješka te se hvata za prednju stranu drugog rebra. Kod otprilike trećine populacije postoji i četvrti skalenski mišić *m. scalenus minimus* (Bordoni i Varacallo, 2018). On polazi s transverzalnog nastavka C7 kralješka te se hvata za prvo rebro, a svojom aktivacijom pomaže *m. scalenus anterior et medius* u podizanju prvog rebra (https://www.physio-pedia.com/index.php?title=Scalenus_Minimus&oldid=220151).

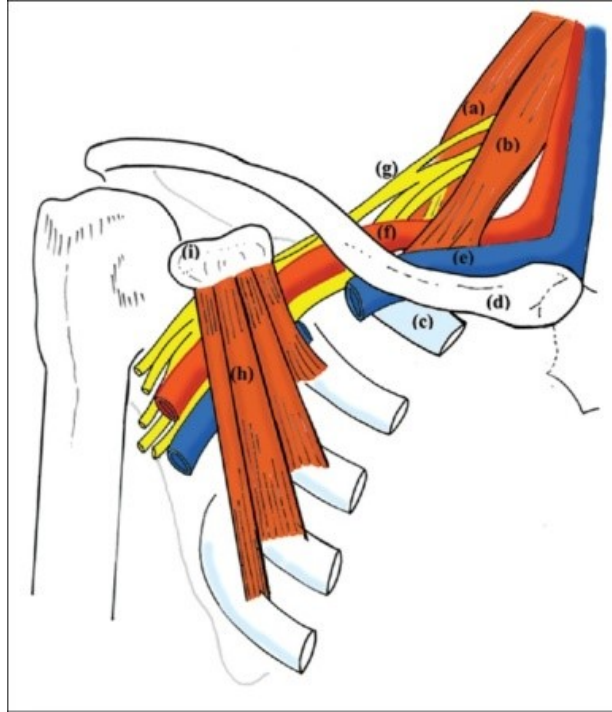
Mali prsni mišić (*m. pectoralis minor*) smješten je ispod ključne kosti te iznad brahijalnog pleksusa i aksilarne krvne žile (Sanders i Annest, 2017). Zajedno s korakoidnim nastavkom lopatice formira most ispod kojeg prolazi navedeni neurovaskularni snop. *M. pectoralis minor* polazi s prednje strane trećeg do petog rebra blizu rebrenih hrskavica, a hvata se za korakoidni nastavak na lopatici. Njegova primarna funkcija je pokretanje i stabilizacija lopatice. Ukoliko je lopatica stabilizirana te u pravilnom položaju on sudjeluje i kao pomoćni respiratorni mišić tako što podiže rebra prema gore tokom dubokog udisaja. Obzirom na njegovu anatomsku poziciju, ovaj mišić je često iznimno napet te uzrokuje niz kompenzatornih obrazaca koji dalje dovode do niza poremećaja, kao što su krilate lopatice, disfunkcija glenohumeralnog zgloba, sindrom sraza ramena, TOS i dr. (https://www.physio-pedia.com/index.php?title=Pectoralis_Minor&oldid=218668).

2.4. Neurovaskularni sustav

TOS je definiran kao sindrom, odnosno skup simptoma koji se javljaju zbog kompresije neurovaskularnog snopa (prikazan u slici 2), odnosno; brahijalnog pleksusa, potključne arterije i/ili potključne vene. Snop prolazi iznad ključne kosti u skalenskom trokutu, zatim odmah ispod ključne kosti kroz kostoklavikularni prostor te ispod *m. pectoralis minor* (Sanders i Annest, 2017).

Brahijalni plexus (*plexus brachialis*) je splet živčanih vlakana koji nastaje spajanjem prednjih grana četiri vratna (C5 – C8) i prvog prsnog moždinskog živca (https://hr.wikipedia.org/wiki/Ru%C4%8Dni_splet). Odgovoran je za motornu i osjetnu inervaciju svih mišića gornjeg uda, s iznimkom *m. trapezius* i *m. levator scapulae* (Kishner S., 2015). Počevši sa pet prednjih korijena brahijalnog plexusa, oni dalje formiraju debla (gornji, srednji i donji trunkus koji svaki imaju prednji i stražnji dio, sveukupno šest dijelova) koji čine tri snopa živčanih vlakana iz kojih se dalje kroz cijelu ruku šire grane pet živaca: muskulokutani (*n. musculocutaneous*), aksilarni (*n. axillaris*), radijalni (*n. radialis*), ulnarni (*n. ulnaris*) i medijalni (*n. medianus*) (<https://www.hopkinsmedicine.org/health/conditions-and-diseases/brachial-plexus-injuries>).

Aksilarna arterija i vena su nastavci na potključne žile koje se kreću lateralno ispod *m. pectoralis minor*. Potključna arterija se nalazi unutar skalenskog trokuta dok se potključna vena nalazi ispred *m. scalenus anterior*. Potključna vena je okružena tetivom *m. subclavius* iznad, prvim rebrom ispod, *m. scalenus anterior* lateralno i kostoklavikularnim ligamentom medijalno. Kada se ona nalazi u pretjerano medijalnoj poziciji dolazi do pritiska s kostoklavikularnim ligamentom što postavlja temelje za razvoj venoznog oštećenja (Illig i sur. (ur.) 2013, str. 23).



Slika 2: Neurovaskularni snop u torakalnom otvoru. Preuzeto

sa: https://www.cmijournal.org/viewimage.asp?img=CurrMedIssues_2017_15_1_70_200312_f3.jpg

3. VRSTE I SIMPTOMI SINDROMA GORNJEG TORAKALNOG OTVORA

Kod TOS – a razlikujemo tri vrste: neurogeni, arterijski i venski. Kod svakog od njih se manifestiraju drukčiji simptomi prema čemu ih možemo razlikovati. TOS je ozbiljan, ali i neobičan sindrom te je kao takvom i sama dijagnoza često odgođena i komplicirana. Uključuje cijeli spektar simptoma i stanja koji potencijalno uključuju arterije, vene i živce. Daleko najčešći je neurogeni sindrom koji je, zapravo, kronični kompresivni sindrom brahijalnog pleksusa (Illig i sur. (ur.) 2013, str. 31).

Svaka vrsta TOS – a u prosjeku zahvaća populaciju u različitim omjerima. Neurogeni zahvaća većinom žene u razdoblju puberteta pa sve do 60 godina starosti te se može manifestirati unilateralno ili bilateralno. S druge strane, venski sindrom je češći kod muškaraca nego kod žena

te je dominantno unilateralan, dok je arterijski sindrom također dominantno unilateralan, ali zahvaća podjednako i mušku i žensku populaciju te se češće bilježi u mlađoj životnoj dobi. Venski TOS je najviše povezan s repetitivnim pokretima gornjih ekstremiteta te se najčešće i pojavljuje kod mlađih, fizički aktivnih osoba i to na dominantnoj strani tijela (Jones i sur., 2019).

3.1. Neurogeni TOS

Neurogeni sindrom gornjeg torakalnog otvora (nTOS) se javlja u otprilike 3 do 80 slučajeva na 1000 pojedinaca. Takav široki raspon slučajeva se događa zbog manjka potvrđenih dijagnoza kod pacijenata koji prijavljuju simptome i znakove ove bolesti. Češći je u ženskoj populaciji za otprilike tri do četiri puta nego kod muškaraca. Sindrom se najčešće javlja kod ljudi koji izvode repetitivne zadatke s gornjim ekstremitetima kao što su glazbenici (npr. violinisti), radnici na pokretnim trakama i na poslovima koji zahtijevaju čest rad na računalu. Također, pod povećanim su rizikom i sportaši, od kojih se zahtijevaju ponavljajući pokreti ruku iznad glave, te ljudi koji su doživjeli traume vrata (Christo, 2015).

Većina pacijenata kojima je dijagnosticiran TOS imaju neurogeni tip, odnosno kompresiju brahijalnog pleksusa (otprilike 95 %). Do nedavno se smatralo da kompresija brahijalnog pleksusa nastaje isključivo u području skalenskog trokuta, kao rezultat sužavanja prostora (radi koštanih deformiteta, mišićne ozljede ili fibroze ili genetske predispozicije) ili upale samog brahijalnog pleksusa. Nedavnim spoznajama je ustvrđeno da do kompresije može doći i u području hvatišta *m. pectoralis minor*, zvan i sindrom malog prsnog mišića (Illig i sur. (ur.) 2013, str. 29). Sindrom malog prsnog mišića se smatra podvrstom nTOS - a, a klinički pregled i uzimanje anamneze pacijenata su isti obzirom na sličnost simptoma ova dva sindroma. Kod mnogih pacijenata ova dva sindroma koegzistiraju. Glavni uzrok sindroma malog prsnog mišića je ozljeda repetitivnim stresom (RSI). Obzirom da *m. pectoralis minor* povezuje prsni koš sa korakoidnim nastavkom lopatice, mišić je aktivan prilikom pokretanja gornjih ekstremiteta, pogotovo iznad glave, što dovodi velik broj sportaša pod pojačan rizik od razvijanja tog sindroma (Sanders i Annest, 2017).

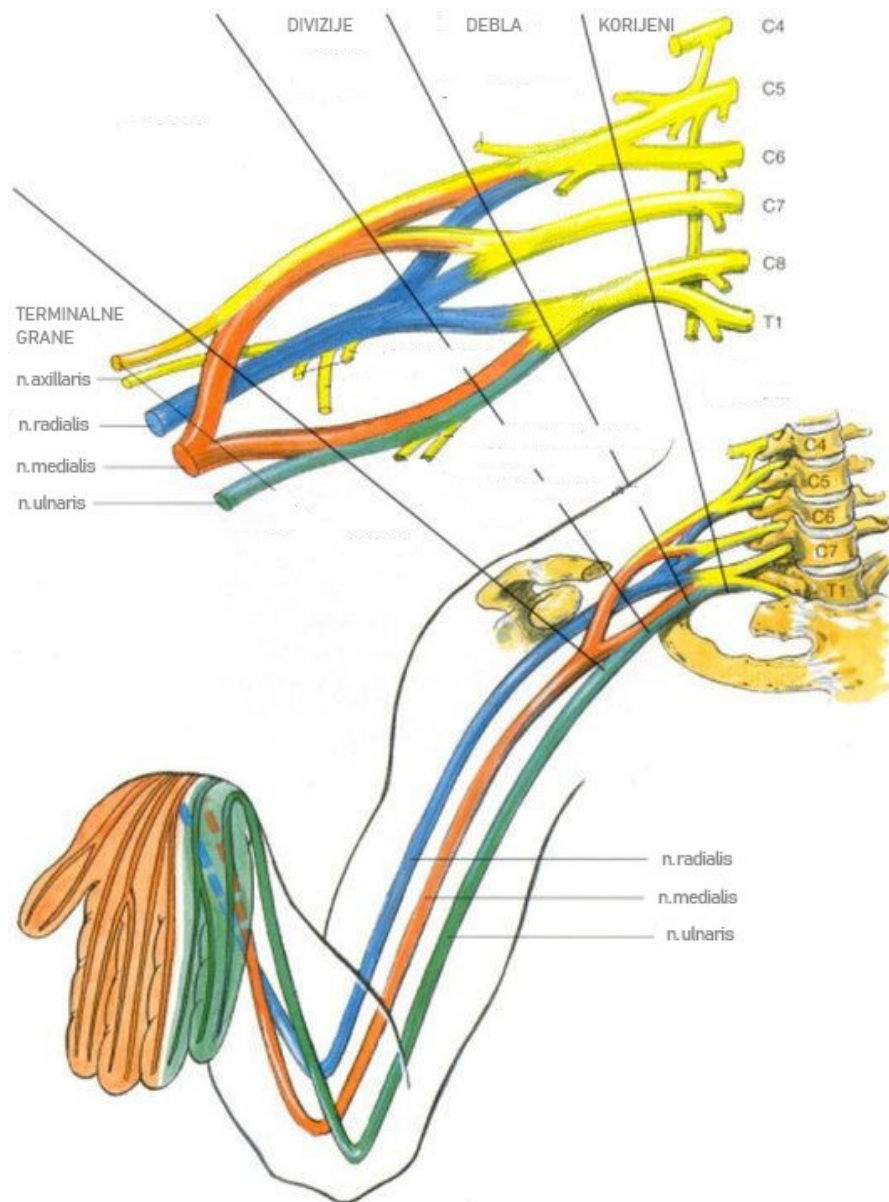
Simptomi većine pacijenata imaju četiri glavne grupacije:

- bol i parestezije ekstremiteta,
- bol u područjima oko baze vrata (uključujući i pazušno područje, prsni koš, gornji dio leđa, vrat i glavu),
- osjetljivost na palpaciju u području patologije (skalenski trokut kod klasičnog TOS – a ili deltopektoralni žlijeb kod sindroma malog prsnog mišića),
- pogoršanje simptoma, pogotovo u šaci i podlaktici, sa pokretima koji zatvaraju skalenski trokut ili istežu brahijalni plexus (npr. podizanje ruku iznad glave) (Illig i sur. (ur.) 2013, str. 29).

Dvije su glavne hipoteze razvoja nTOS - a: prva; prostor koji okružuje brahijalni plexus je premali za strukture koje prolaze kroz njega i druga; prisutna je inflamacija brahijalnog plexusa. Takve kompresije se potencijalno razvijaju na dva mjesta: skalenski trokut i kod hvatišta *m. pectoralis minor* na korakoidni nastavak lopatice. Kompresija može uzrokovati privremenu ili trajnu disfunkciju živca. Gotovo uvijek, ozljeda se manifestira senzornim promjenama, odnosno, perifernom boli i utrnulošću, a pojava motoričkih deficita se javlja kasno te indicira na već dugotrajnu bolest. Obzirom da lokalni senzorni živci izlaze iz plexusa odmah nakon mjesta kompresije, vrlo je vjerojatna pojava boli u gornjem dijelu ruke, pazušnom području, prsnom zidu, trapeziusu i okcipitalnom području. Takvi simptomi su često inicirani događajima koji istežu sam brahijalni plexus: trzajna ozljeda vrata, ozljeda koja uzrokuje istegnuće ruke ili kronične ozljede na poslu. Najčešće su navedeni simptomi pogoršani nakon pokreta ili položaja koji istežu plexus, kao što su hodanje ili vožnja sa nepodržanom rukom, ili pokretima koji sužavaju skalenski prostor, kao što je podizanje ruke iznad glave te prisutnost ijednog od tih faktora može obavijestiti terapeuta o mogućnosti postojanja nTOS - a (Illig i sur. (ur.) 2013, str.32 – 33).

Pacijenti sa TOS – om generalno uvijek imaju osjetljivost na palpaciju na barem jednoj od dvije moguće lokacije: skalenski trokut i mjesto hvatišta *m. pectoralis minor* te bi se kao odgovor na pritisak mogli pojaviti distalni neurološki simptomi u šaci i ruci. Također, često je uz kompresiju brahijalnog plexusa prisutna i kompresija na potključnu arteriju obzirom da i ona prolazi kroz skalenski trokut zajedno s plexusom (Illig i sur. (ur.) 2013, str. 33).

Možemo razlikovati kompresiju na gornjem ili donjem dijelu brahijalnog plexusa. Pod gornji dio brahijalnog plexusa spadaju korijeni živaca C5, C6 i C7, a donji dio čine korijeni C8 i T1. Jasna raspodjela brahijalnog plexusa prikazana je na slici 3. Kao posljedica kompresije gornjeg brahijalnog plexusa, senzorni poremećaji se pojavljuju na prva tri prsta šake, a bol i mišićna slabost su prisutni u prsima, nadlaktici (*m. triceps brachii* i *m. deltoideus*) te lateralnoj strani podlaktice. Također, takva kompresija često može izazvati bol u vratu, donjoj čeljusti, licu, uhu te okcipitalnoj regiji, a rjeđe i vrtoglavice, vertigo i zamagljen vid. S druge strane, kompresija donjeg brahijalnog plexusa izazvati će senzorne poremećaje u četvrtom i petom prstu šake sa bolovima i mišićnom slabošću na području *m. rhomboideus*, lopatice, lakta, fleksora ručnog zgloba te intrinzičnih mišića šake (Urschel i Kourlis, 2007).



Slika 3: Brahijalni pleksus. Prerađeno

prema: <https://www.pinterest.cl/pin/789326272166251136/>

Dijagnoza nTOS – a se uzima u obzir kod pacijenata s bolovima u vratu, ramenima i rukama, poremećajima osjeta te pojave slabosti ekstremiteta, pogotovo kod onih kojima se ti simptomi pogoršavaju prilikom zauzimanja određenih položaja i/ili kod određenih aktivnosti, kao što je to dovođenje ruku iznad razine glave. Iznimno je važno da liječnik zna razlikovati neškodljive, posljedične simptome od onih koji su odgovorni za pacijentovu onesposobljenost. Kako bi njegova dijagnoza bila validna potrebno je isključiti mogućnost postojanja drugih stanja koji

mogu imitirati znakove TOS – a te se usredotočiti na pozitivne znakove koji nas upućuju na pravilnu dijagnozu. Dijagnostički proces započinje sa potragom za znakovima koji upućuju na nTOS kod pacijenata sa cervikobrahijalnom boli nakon akutne ozljede ili prilikom konstantnih radnih aktivnosti kod kojih se simptomi javljaju. Tipični pozitivni znakovi koji upućuju na nTOS su trnci, krutost i/ili slabost kroz gornje ekstremitete te se oni pojačavaju tijekom pokreta koji komprimiraju gornji torakalni otvor ili istežu brahijalni plexus. Također, moguća je pojava i obliteracije pulsa prilikom abdukcije ruke koja može upućivati na kombinaciju neuralne i vaskularne kompresije. U rijetkim slučajevima moguća je i atrofija mišića zahvaćenog ekstremiteta. Još jedan pozitivni znak može biti i osjetljivost na palpaciju u području supraklavikularne jame i hvatišta tetive *m. pectoralis minor*. Pacijenti s nTOS - om ponekad prijavljuju i pogoršanje simptoma prilikom hodanja gdje se ruka nalazi u visećoj poziciji (Illig i sur. (ur.) 2013, str. 41 - 42.). Jedna od korisnih dijagnostičkih postupaka može biti i Tinelov znak koji se uobičajeno koristi kod dijagnoze sindroma karpalnog tunela. Tapkanje perifernog živca može pobuditi parestezije u zahvaćenom ekstremitetu. Prilikom izvođenja ovog testa korisno je postaviti stacionarni prst na putanju živca sa laganim pritiskom prema dolje. Alternativni način je korištenje i 2 – 4 kilograma utega koji će dovesti do istezanja i pritiska na živčani snop. Većinom će pacijenti imati pozitivan Tinelov znak na plexusu proksimalno ili iznad ulnarnog živca u razini lakta (Illig i sur. (ur.) 2013, str. 44 – 45.). Prisutnost simptoma i znakova ne potvrđuje dijagnozu već samo upućuje na to da bi se dijagnoza trebala razmotriti te bi se pacijent trebao uputiti na daljnji pregled kod stručnjaka (Illig i sur. (ur.) 2013, str. 33.).

3.2. Venski TOS

Venski TOS (vTOS) se dominantno pojavljuje kod mlađih, fizički aktivnih osoba između 15 i 45 godina života, od kojih mnogi sudjeluju u aktivnostima koje zahtijevaju podizanje teških predmeta i repetitivne pokrete podizanja ruku iznad glave (Jones i sur., 2019). Takva rizična populacija za pojavu ove vrste TOS – a su i sportaši obzirom na količinu repetitivnih pokreta rukama iznad glave koji su ključni u provedbi određenih sportova kao što su odbojka, bejzbol, plivanje i dr. (Moore i Lum, 2015).

Pacijenti s vTOS – om će najčešće prikazivati sljedeće simptome:

- nateknuće ekstremiteta s ljubičasto – crvenom diskoloracijom
- osjećaj tupe boli
- osjećaj težine u zahvaćenom ekstremitetu
- ponekad se pojavljuju i parestezije i/ili slabost ekstremiteta (Illig i sur. (ur.) 2013, str. 335).

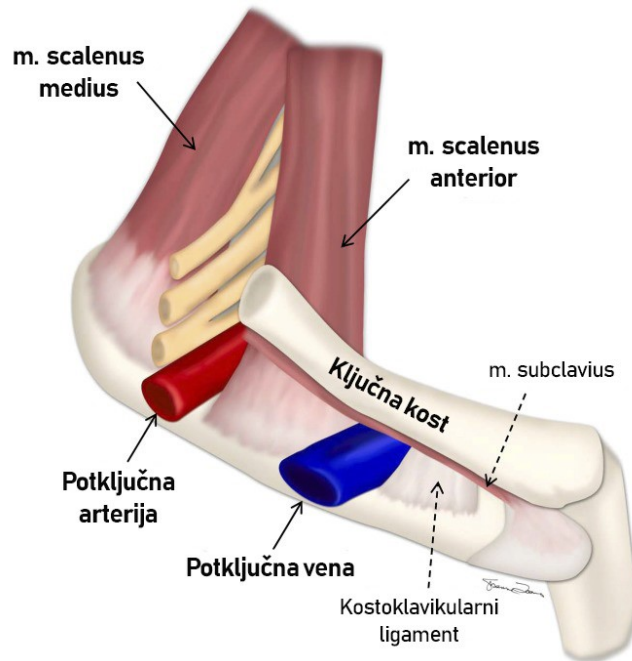
VTOS je složen, ali rijedak poremećaj čija terapija uobičajeno daje odlične rezultate ukoliko se bolest brzo prepozna i odmah krene s liječenjem. Sindrom nastaje kao posljedica kompresije potključne vene na području njenog izlaza iz torakalnog otvora ili tromboze aksilo – potključne vene. Jedan od najbitnijih faktora u uspješnosti liječenja je početak terapije unutar 14 dana od pojave prvih simptoma (Moore i Lum, 2015). VTOS se često naziva i Paget Schroetter sindromom ili "trombozom napora" te je izazvan kompresijom potključne vene u kostoklavikularnom prostoru. Mehanička kompresija i repetitivne ozljede na području potključne vene između ključne kosti i prvog rebra dovode do naglog zastoja krvnog toka koje, posljedično, uzrokuje akutno oticanje gornjih ekstremiteta, cijanozu, tromost i bol (Jones i sur., 2019). Većina pacijenata s trombozom aksilo – potključne vene će prijaviti nedavnu napornu aktivnost koja je zahtijevala pojačan rad gornjim ekstremitetima te pojavu simptoma dan nakon te aktivnosti. Unutar prvih nekoliko dana od pojave simptoma, na pacijentu se mogu primijetiti vidno proširene površinske kolateralne vene na području ramena, vrata, prsa te leđa (Illig i sur. (ur.) 2013, str. 335).

Tromboza aksilo – potključne vene se može podijeliti na primarni i sekundarni oblik gdje je većina slučajeva sekundarnog oblika povezana s traumom, infekcijom ili drugim uzrocima. Primarna tromboza je najčešći oblik vTOS – a te je to rijedak poremećaj za koji se vjeruje da se događa u 1/50,000 – 1/100,000 slučajeva godišnje. Pacijenti koji pate od primarnog oblika vTOS – a su većinski u 30 – im godinama života te je duplo češći u muškaraca nego u žena. U 60 – 80 % slučajeva bila je prisutna nedavna fizički naporna uporaba gornjih ekstremiteta, a najčešće je zahvaćena desna strana, odnosno dominantna strana. Pacijenti sa sekundarnom trombozom su u prosjeku stariji te imaju više komorbidnih stanja. Primarna tromboza nastaje kao posljedica anatomske kompresije aksilo – potključne vene na kostoklavikularnom spoju s naknadnom

opstrukcijom vene i posljedično trombozom, dok sekundarni oblik nastaje kao posljedica drugih poticajnih faktora (Illig i sur. (ur.) 2013, str. 333 – 334.).

Potključni mišić (*m. subclavius*) je, također, bitna struktura torakalnog otvora obzirom da prolazi ispod ključne kosti te može izazvati kompresiju potključne vene. Nadalje, istraživanjima je potvrđeno da otprilike 29 % pacijenata sa TOS – om ima prisutne skeletalne anomalije uključujući pojavu cervikalnog rebra, anomalije ključne kosti te anatomska odstupanja prvog rebra. U većini ovih slučajeva anatomske anomalije su urođene. Neki pacijenti razviju McCleery -jev sindrom, odnosno povremenu opstrukciju potključne vene koja nastaje kompresijom *m. scalenus anterior* i *m. subclavius*. Tipični simptomi za ovaj sindrom su trnci, bol i obamrlost ruke kao i za nTOS, međutim, kod McCleerijevog sindroma će često biti prisutno i oteknuće ekstremiteta. U slučaju ovog sindroma simptomi će biti prolazni te se pojavljivati nakon razdoblja velikog napora (Moore i Lum, 2015).

Prema Illig i sur. (2013.): "Začepljenje aksilo – potključne vene, bilo sekundarno zbog određenog uzroka ili zbog kompresije kostoklavikularnog spoja, uzrokuje oteknuće ruke". Iako je rizik od plućne embolije nizak, pacijenti koji se ne liječe ili se liječe samo antikoagulantnom terapijom riskiraju značajnu mogućnost doživotnog invaliditeta. Nasuprot tome, pravilnim liječenjem moguća je retrakcija simptoma u više od 90 % pacijenata, stoga je pravovremena intervencija ključna u rješavanju problema vTOS – a (Illig i sur. (ur.) 2013, str. 337). Plućna embolija je značajna komplikacija u slučaju vTOS – a te se događa u 10 – 20 % slučajeva. Obzirom da se potključna venska tromboza može stvoriti i iz drugih razloga, preporučljivo je napraviti venski dopler, magnetsku rezonancu i CT kako bi se potvrdila dijagnoza (Jones i sur., 2019). Na slici 4 prikazane su strukture koje okružuju potključnu venu te mogu dovesti do njene kompresije u kostoklavikularnom području.



Slika 4: Pozicija potključne vene u kostoklavikularnom području. Prerađeno prema: <http://europepmc.org/article/MED/23908347#free-full-text>

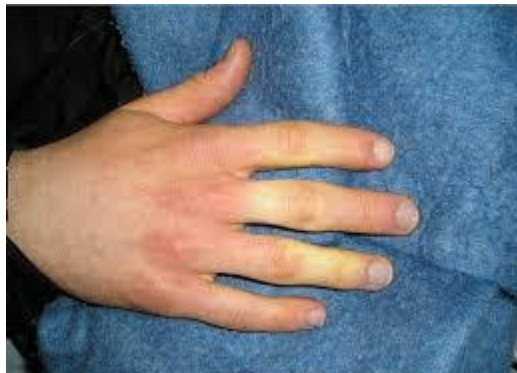3.3. Arterijski TOS

Arterijski sindrom gornjeg torakalnog otvora (aTOS) je rijetko stanje s potencijalnim tromboembolijskim komplikacijama koje mogu ugroziti život te gornje ekstremitete pacijenta (Vemuri, McLaughlin, Abuirqeba i Thomson, 2017). Arterijske komplikacije TOS – a su puno rjeđe u odnosu na neurogeni i venozni tip kompresije te nastaju u otprilike 1 % svih TOS slučajeva (Ascher, 2012).

Do velikih degenerativnih i tromboembolijskih komplikacija može doći kao posljedice dugotrajne kompresije na potključnu arteriju koju uzrokuju abnormalnosti unutar torakalnog otvora. Rano prepoznavanje tih abnormalnosti je iznimno bitno u prevenciji daljnjih komplikacija te provedbi adekvatnog liječenja prije nego što dođe do nepopravljive štete na ekstremitetima. Velika većina ovih slučajeva uzrokovana je koštanim abnormalnostima unutar torakalnog otvora gdje dominira pojava cervikalnog rebra. Do arterijske kompresije može dovesti i pojava abnormalnog prvog torakalnog rebra, hipertrofični *m. scalenus anterior* ili kao

posljedica frakture ključne kosti (Patton, 2004). U prisutnosti potpunog cervikalnog rebra, supraklavikularni tijek potključne arterije je pomaknut te ona prolazi visoko u vratu u odnosu na normalnu patologiju (Ascher, 2012).

Na početku najčešći simptomi su dominantno ograničeni na prste i šake, a to su: bol, cijanoza ili blijedilo te utrnulost, pogotovo pri izlaganju hladnoći. Daljnjom progresijom bolesti dolazi do epizodičnih i ponavljajućih perifernih mikroembolija koje dovode do progresivne ishemije šake i podlaktice. U ranoj ishemičnoj fazi, promjene u boji kože po tipu Raynaudovog fenomena (prikazano na slici 5), prilikom izlaganja hladnim uvjetima, postaju intenzivnije, a uobičajeno su prisutne samo na jednom ekstremitetu te ponekad i samo jednom prstu, najčešće na kažiprstu. Bol u ruci postaje sve intenzivnija, pogotovo tokom tjelesne aktivnosti. Uobičajeno trajanje cijelog spektruma ishemičnih manifestacija može biti od nekoliko tjedana do nekoliko mjeseci prije nego stanje postane kritično. Kod uznapredovalih slučajeva moguć je izostanak krvnog tlaka u ruci, značajna atrofija mišića podlaktica i šake te pojava ulceracija ili gangrene na vršcima prstiju (Ascher, 2012).



Slika 5: Promjene boje kože po tipu Raynaudovog fenomena. Preuzeto sa: <https://kohompgz.files.wordpress.com/2020/02/raynaudov-fenomen.pdf>

4. MEHANIZMI NASTANKA

Klasifikacija TOS – a se temelji na patofiziologiji simptoma s pripadajućim podskupinama: neurogene, arterijske i venske etiologije. Svaka od tih podskupina može biti povezana s urođenim, traumatičnim ili funkcionalno stečenim uzrocima. Primjeri urođene etiologije uključuju prisutnost cervikalnog rebra ili anomalijskog prvog rebra, traumatične uzroke najčešće uključuju trzajne ozljede vrata ili padove, a funkcionalno stečeni uzroci mogu biti povezani sa napornim i repetitivnim aktivnostima povezanim sa radnim ili sportskim aktivnostima (Jones i sur., 2019). Anatomske uzroci TOS – a mogu se svrstati u kategorije promjena na mekim tkivima ili koštanih abnormalnosti. Kategorija anomalija mekog tkiva zahvaća oko 70 % svih slučajeva TOS – a, dok su koštane abnormalnosti odgovorne za drugih 30 % (Kuhn i sur., 2015). Činjenica je da velika većina pacijenata sa anatomskim abnormalnostima je asimptomatska ukoliko nije prisutna i određena trauma. Drugim riječima, čista prisutnost abnormalnosti ne mora označavati nužno i potrebu za liječenjem. Kao i kod mnogih drugih zdravstvenih stanja za postojanje patologije su potrebni i anatomska predispozicija i okolišni stresor (Illig i sur. (ur.) 2013, str. 17).

Neurogeni TOS kao najčešći oblik tog sindroma može nastati kao posljedica smanjenja prostora zbog hipertrofije *m. scalenus*, fibroze ili urođenih abnormalnosti, kao što je pojava cervikalnog rebra. Ostali uzroci uključuju repetitivne pokrete koji mogu uvećati ili promijeniti tkivo u ili oko torakalnog otvora. Takvim repetitivnim aktivnostima se smatraju npr. rad na pokretnoj traci, uredski posao sa velikom količinom rada na računalu i drugi pokreti kao što su ozljede vrata zbog pokreta hiperekstenzije i fleksije, najčešće zbog prometnih nesreća (trzajna ozljeda) i ozljede vezane uz sport, najčešće; plivanje, bejzbol, odbojka i dizanje utega (Christo, 2015).

4.1. Koštane abnormalnosti

Pod koštane abnormalnosti koje mogu dovesti do stvaranja simptoma TOS – a spadaju:

- Cervikalno ili abnormalno prvo rebro
- Egzostoza ili tumori rebra ili ključne kosti
- Produženi transversalni nastavak C7 kralješka
- Fraktura prvog rebra ili ključne kosti
- Ozljede ili iščašenje akromioklavikularnog ili sternoklavikularnog zgloba

Anomalije rebara su klasificirane pod numeričke (cervikalno ili lumbarno rebro) i strukturalne. Strukturalne anomalije uključuju: kratko rebro, bifidno ili račvasto rebro, sraslo ili premošteno te pseudoartrotično rebro (Rashia i Zaidi, 2017). Cervikalno rebro polazi sa transversalnog nastavka zadnjeg cervikalnog kralješka C7 te se to događa kod otprilike 0,7 % ljudi. Više od dvostruko su češći kod žena nego kod muškaraca. Postoje dvije vrste cervikalnog rebra: potpuno i nepotpuno. Potpuno rebro se spaja s prvim rebrom pravim zglobovom ili fuzijom te ono čini samo 30 % cervikalnih rebara. Nepotpuna rebra su u prosjeku duga 0,5 – 3 cm te ga s prvim rebrom povezuje čvrsti ligament koji se proteže od vrha cervikalnog rebra. Obje vrste rebara se nalaze na sredini *m. scalenus medius* te njegova prisutnost stvara još veću napetost skalenskog trokuta (Illig i sur. (ur.) 2013, str. 19). Većina pacijenata sa cervikalnim rebrom ostaje asimptomatska tokom cijeloga života. Početak simptoma se očituje nakon ozljede vrata kod 75 % pacijenata s nepotpunim rebrima i u 50 % slučajeva kod pacijenata s potpunim cervikalnim rebrima. Takvi ljudi većinom imaju samo predispoziciju za TOS ako ne dode do povrede vrata. Međutim, kod pacijenata koji razviju simptome TOS – a bez jasne povijesti traume vrata može se razmatrati i pojava abnormalnog rebra (Illig i sur. (ur.) 2013, str. 36 - 37).

TOS mogu izazvati i tumori koji, također, dovode do kompresije neurovaskularnog snopa unutar torakalnog otvora. Slučajevi tumora unutar prsnog koša su jako rijetki te oni još rjeđe izazivaju pojavu TOS – a. Jedan od iznimno rijetkih slučajeva je fibrozna displazija prvog rebra gdje fibrozno tkivo postepeno zamjenjuje normalnu kost. Resekcijom prvog rebra simptomi TOS – a nestaju (Kemp, Rushing, Rodic, McCarthy i Yang, 2012).

4.2. Promjene na mekim tkivima

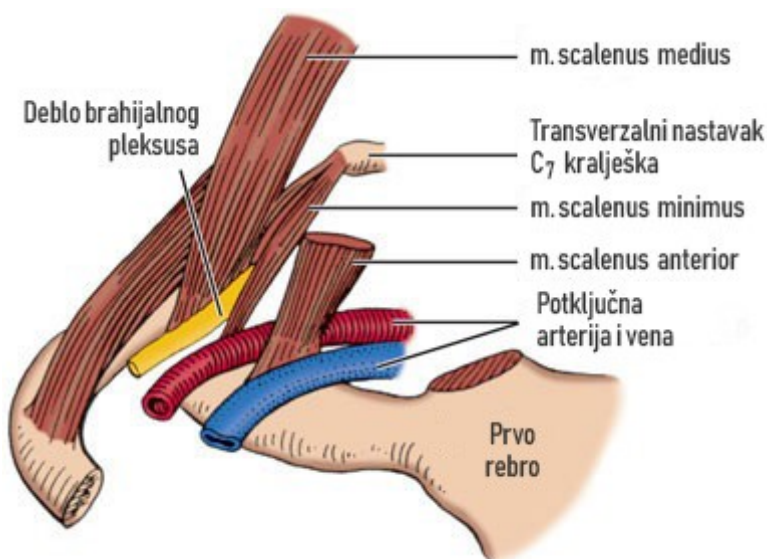
Sljedeće promjene mekog tkiva mogu dovesti do kompresije neurovaskularnog snopa na području torakalnog otvora:

- Fibroza tkiva
- Kongenitalne abnormalnosti: prekobrojni *m. scalenus* (pojava *m. scalenus minimus*), varijacije u hvatištima i polazištima mišića
- Stečene abnormalnosti: posttraumatično ili postoperativno stvaranje ožiljkastog tkiva, pojava edema mišićnog tkiva, hipertrofični *m. scalenus* i *m. pectoralis minor*
- Tumori mekih tkiva
- Repetitivna stres ozljeda

Jedan od najčešćih mehanizma nastanka je post-traumatski TOS izazvan najvećim dijelom zbog automobilskih nesreća. Post-traumatski TOS je zapravo uklještenje brahijalnog plexusa unutar fibrotičnog ožiljkastog tkiva do čijeg stvaranja dolazi zbog trzajne, nestrukturalne ozljede vrata radi naglog pokreta hiperekstenzije – hiperfleksije ili laterofleksije (Alexandre, Coro, Azuelos i Pellone, 2005). Do takve ozljede, kao prethodno navedeno, dolazi dominantno zbog prometnih nesreća, ali i uslijed pada na vrat radi skliske površine ili niz stepenice. Uobičajen slijed pojave simptoma nakon takve ozljede je razvoj boli u području vrata unutar prvih 24 sata te glavobolja i boli u *m. trapezius*. U narednih nekoliko dana do nekoliko tjedana bol se širi kroz nadlakticu te dolazi do pojave parestezija u rukama i prstima. Inicijalna bol u vratu se događa iz dva razloga: istegnuća vratne kralježnice i akutnog pucanja mišićnih vlakana *m. scalenus*. Dolazi do unutarmišićnog krvarenja koje uzrokuje oticanje mišića i daljnje pogoršanje boli i parestezija. Prirodan proces zarastanja mišićnog tkiva podrazumijeva apsorpciju unutarmišićne krvi i njenu zamjenu fibroblastima i kolagenom što rezultira stvaranjem ožiljkastog tkiva i pretjerano napetim mišićima. Istraživanja *m. scalenus* resekiranih od pacijenata s nTOS – om otkrila su dvije vrste značajnih promjena. Prvo; incidencija ožiljkastog tkiva (ili fibroznog tkiva) je tri puta veća kod pacijenata sa TOS - om nego u kontrolnoj skupini. Drugo; prisutna je značajna redukcija mišićnih vlakana tipa 2 sa prosječnih 47 % na 22 % te povećanje broja mišićnih vlakana tipa 1 s prosječnih 53 % na 78 % (Illig i sur. (ur.) 2013, str. 37 – 38). Manjina pacijenata može spontano razviti simptome nTOS – a iako nije prisutna prethodna trauma vrata. Kod većine

takvih pacijenata svejedno postoji prethodna trauma, ali je bila dovoljno beznačajna za njih da su zaboravili na nju te je stoga uzimanje detaljne anamneze od izuzetnog značaja. Ipak, kod malog broja pacijenata moguća je dijagnoza TOS - a bez prethodnih trauma i jasnog uzroka pojave simptoma (Illig i sur. (ur.) 2013, str. 39).

Otpriblike trećina populacije ima prekobrojne skalenske mišiće, odnosno, prisutnost *m. scalenus minimus*. Obzirom da se *m. scalenus minimus* nalazi unutar skalenskog trokuta, u prostoru gdje prolazi i brahijalni pleksus, smatra se da njegova pojava ima iznimno bitnu kliničku značajnost u dijagnozi TOS – a (Natsis i sur., 2013). Na slici 6 možemo vidjeti značajno suženje interskalenskog prostora uzrokovano pojavom *m. scalenus minimus*.



Slika 6: *m. scalenus minimus*. Prerađeno prema: https://www.physio-pedia.com/Scalenus_Minimus

Osobe koje izvode repetitivne aktivnosti, pogotovo dok se ruke nalaze u neprirodnoj i fiksnoj poziciji, mogu također razviti simptome TOS - a. U tu skupinu spadaju osobe koje zadržavaju takve pozicije po više sati dnevno kao što su npr. stomatolozi, radnici u tvornicama, uredskim poslovima i dr. Kod takvih pacijenata često su primjetna nekoliko područja kompresije živaca, uključujući kompresije u karpalnom ili kubitalnom tunelu i/ili mjestu hvatišta tetive *m. pectoralis minor*. Uzrok takvih kompresija leži u činjenici da su mišići u takvim abnormalnim pozicijama izduženi te da njihova aktivacija može dovesti do strukturalnih promjena unutar mišićnih stanica

(Illig i sur. (ur.) 2013, str. 38). Takve repetitivne mikrotraume potiču fibrozu i spazam *m. scalenus* dovodeći do podizanja prvog rebra i neurovaskularne kompresije (Demondion i sur., 2006).

4.3. Posturalne abnormalnosti

Istraživanja su pokazala da loša postura te faktori povezani s radnim okruženjem i načinom vršenja poslovnih zadataka mogu predstavljati rizik za pojavu TOS – a. Nepravilno držanje tijela igra veliku ulogu u mnogim poremećajima gornjih ekstremiteta. Očigledno je da se samim razvojem tehnologije naše držanje prilagođava. Svakodnevno korištenje računala kod kuće i na radnom mjestu doprinosi takvim ergonomskim problemima. Nepravilan ergonomska dizajn može doprinjeti razvoju muskuloskeletalnih poremećaja na poslu što predstavlja jedan od vodećih zdravstvenih problema u modernom industrijskom društvu. Takvo svakodnevno nepravilno držanje ima velik utjecaj na naše tijelo što uključuje; postepeno skraćivanje mišića koje dovodi do pritiska na živce te hipertrofiju prekomjerno korištenih mišića što rezultira mišićnim disbalansima. Pacijentima s hiperkifotičnim držanjem posljedično dolazi do protrakcije glave što dovodi do kaskade drugih mišićnih promjena (prednje rotacije ramena, protrakcije lopatice i smanjene mobilnosti ključne kosti). Razvoj ovih promjena doprinjeti će sužavanju svih otvora kroz koje prolazi neurovaskularni snop te samim time i razvoju TOS - a. Također, razvojem takve kifotične posture s vremenom dolazi i do promjene obrazaca disanja što će rezultirati plitkim obrascem disanja i hipertrofiji *m. scalenus*. Kifotična postura s protrakcijom glave može rezultirati gubitkom i do 30 % vitalnog kapaciteta pluća zbog blokade koji skalenski mišići pružaju podizanjem prvog rebra tokom udisaja (Illig i sur. (ur.) 2013, str. 105 – 107).

5. DIJAGNOZA

5.1. Klinički pregled

Ukoliko postoji sumnja na TOS, tijekom pregleda pacijenta trebalo bi se usredotočiti, osim na gornje ekstremitete te ramena, i na vratnu kralježnicu, pogotovo i na posturu glave i vrata.

Detaljna usporedba zahvaćene strane s nezahvaćenom stranom može otkriti jasne znakove slabosti kao i subtilne razlike u boji kože, temperaturi te distribuciji dlaka. Kod vaskularnog TOS - a mogu se primjetiti značajne razlike prilikom očitavanja krvnog tlaka na rukama te kod vTOS - a se rame i prsa mogu činiti otećenima, a ukoliko se radi o aTOS – a, na ruci je moguće primjetiti blijedost i cijanozu. S druge strane, kod nTOS – a moguće je primjetiti jasne znakove atrofije mišića ruke kao što je Gilliatt – Sumner ruka, odnosno atrofiju *m. abductor pollicis brevis*, *m. hypotenar* i *m. interossei* (Jones i sur., 2019).

Dijagnoza nTOS – a je najsloženija. Nerijetko pacijenti dobiju dijagnoze brojnih drugih poremećaja te više puta bezuspješno prolaze kroz fizikalnu terapiju ili zahvate poput cervikalne fuzije, oslobađanja karpalnog tunela i dr., prije postavljanja prave dijagnoze (Freischlag i Orion, 2014).

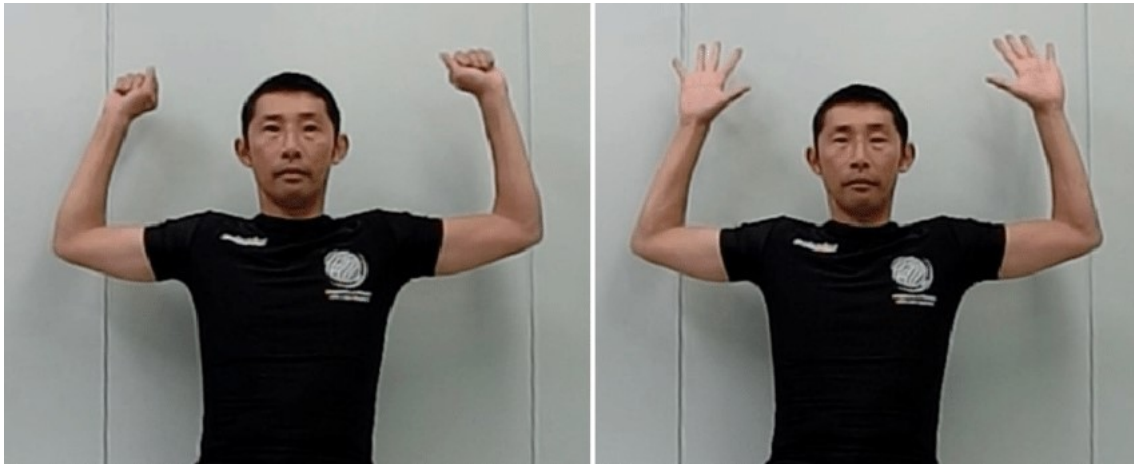5.2. Provokativni testovi

Iako je uporaba pojedinačnih testova za postavljanje dijagnoze dovela do mnogih lažno pozitivnih nalaza, istraživanja pokazuju da uporaba više testova zajedno može povećati specifičnost u dijagnozi TOS - a. Najčešće korišteni testovi su: Adsonov test, ROOS test (eng. *Elevated arm stress test ili EAST*), ULTT ili ELVEY test, Wrightov test i Edenov test (Jones i sur., 2019).

ROOSov stres test

Originalna izvedba ovog testa podrazumijeva njegovo trajanje od 3 minute, međutim, istraživanjima je potvrđeno da pacijenti s mogućnošću TOS – a osjete pogoršanje simptoma (pozitivan test) unutar prvih nekoliko sekundi izvođenja ovog testa te se modifikacijom smanjilo njegovo trajanje na 1 minutu. Od pacijenta se zatraži da postavi ruke u položaj abdukcije ramena na 90°, flektira laktove također na 90° te okrene dlanove prema naprijed. U tom položaju pacijent otvara i zatvara šake ritmom jednog ponavljanja po sekundi te nastavi tim ritmom sljedećih 60 sekundi. Prikaz testa vidi se na slici 7. Na kraju izvođenja testa od pacijenta se zatraži da navede ukoliko je došlo do pojave i/ili pogoršanja simptoma tokom izvođenja testa te

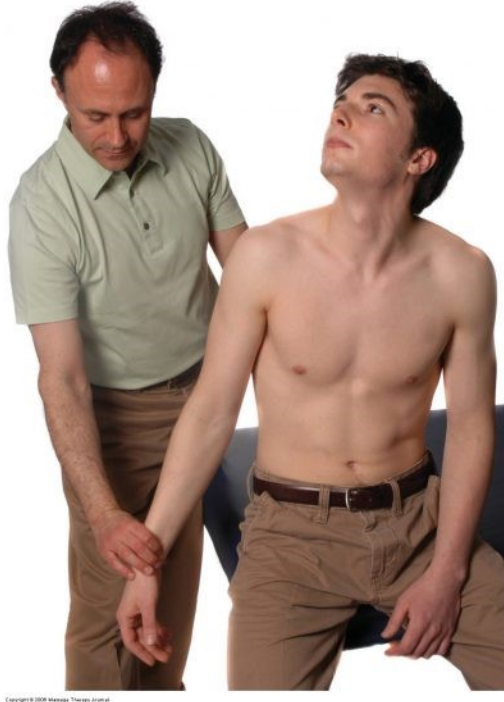opiše svoju senzaciju što detaljnije. Bitno je zabilježiti točnu lokaciju pojave simptoma obzirom da ovaj test može izazvati pogoršanje simptoma i kod sindroma karpalnog tunela i ulnarnih neuropatija, sindroma kompleksne regionalne boli i fibromijalgije (Illig i sur. (ur.) 2013, str. 42 – 43).



Slika 7: ROOS test. Preuzeto sa: https://www.researchgate.net/figure/Three-minute-elevated-arm-stress-test-EAST_fig1_319283585

Adsonov test

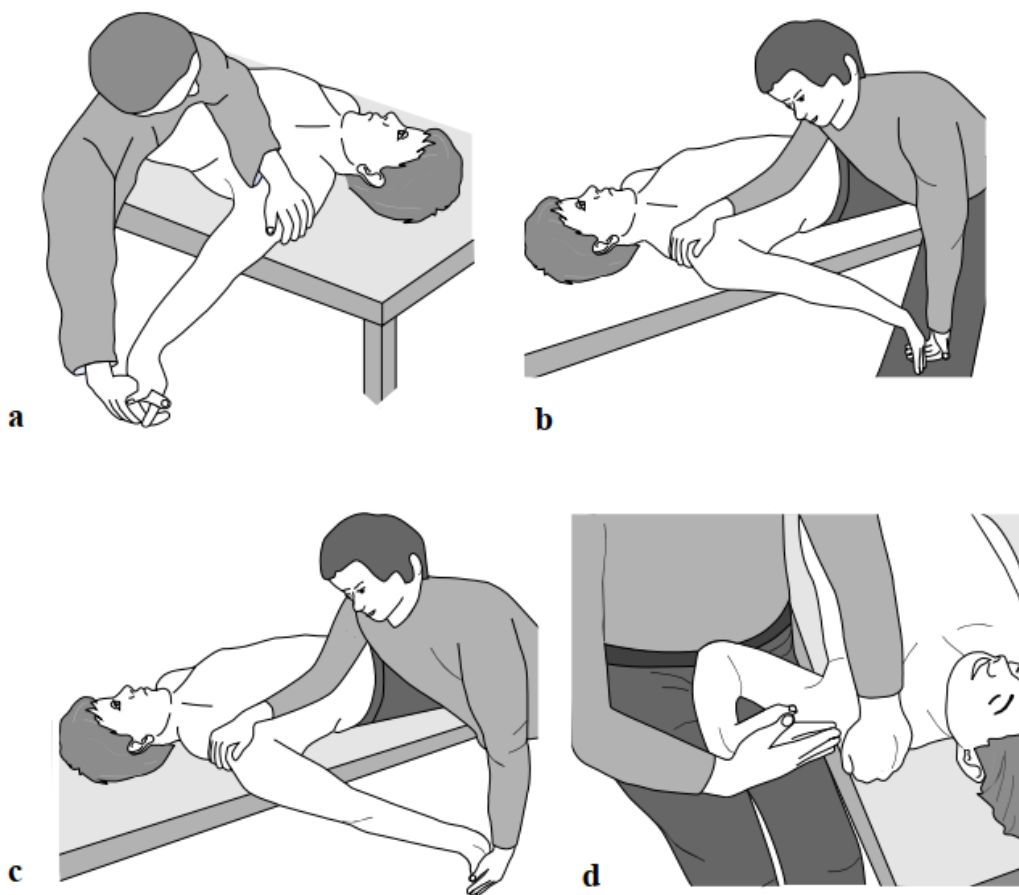
Test provodimo s pacijentom u sjedećem položaju. Ruka pacijenta je ispružena te okrenuta dlanom prema naprijed. Od pacijenta zatražimo da ekstendira vrat te okrene glavu u stranu koju testiramo, zatim duboko udahne te zadrži dah. U tom trenutku palpiramo radijalni puls te pratimo ukoliko se puls smanjuje i pogoršavaju li se i neurološki simptomi. Prikaz izvedbe testa može se vidjeti na slici 8. Pozitivan test naznačava mogućnost TOS – a obzirom da u tim testom komprimiramo neurovaskularni snop koji prolazi između *m. scalenus anterior et medius* (<https://www.healio.com/cardiology/learn-the-heart/cardiology-review/topic-reviews/adsons-sign>).



Slika 8: Adson test. Preuzeto sa: <https://learnmuscles.com/blog/2017/08/14/special-orthopedic-assessment-tests-thoracic-outlet-syndrome-adsons-edens-wrights/>

ULTT ILI ELVEY test

ULTT testovi se još nazivaju i *Brachial plexus tension* ili ELVEY test. Svi testovi izazivaju dodatni stres na neurološke strukture gornjih ekstremiteta. Testove provodi terapeut te progresivno dodaje tenziju na određenu neurološku komponentu koja se testira tako što postavlja rame, lakat, podlakticu, ručni zglob i prste u specifične pozicije te izaziva napetost radijalnog, ulnarnog ili medijalnog živca. Svaki test se prvo provodi na asimptomatskoj strani. Postepeno se u provokativnu poziciju postavlja prvo rame, zatim podlaktica, ručni zglob, prsti te, na kraju, lakat i po potrebi i fleksija glave u suprotnu stranu. Svaka nova pozicija se dodaje do pojave boli ili drugih simptoma. Ukoliko dolazi do pojave boli, trnaca u rukama ili obamrlosti tokom provedbe testa, on se smatra pozitivnim te taj nalaz potvrđuje stupanj mehaničke smetnje koje utječu na neurološke strukture (https://www.physio-pedia.com/Neurodynamic_Assessment). Testovi su prikazani na slici 9.

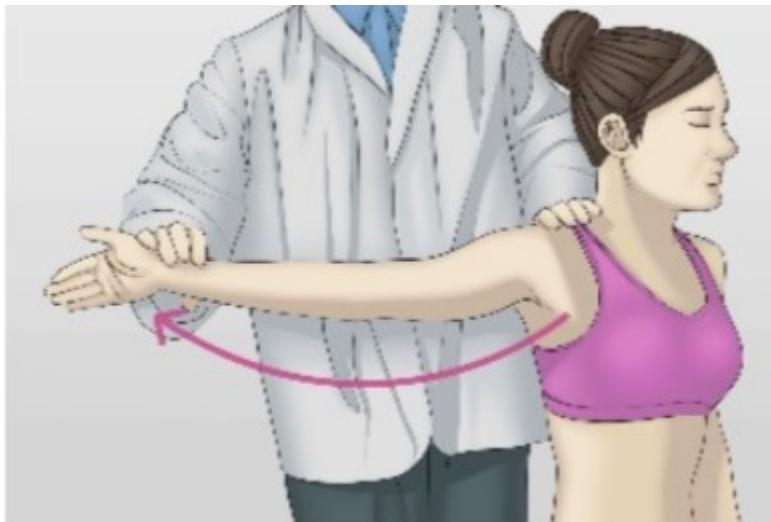


Slika 9: ELVEY testovi. Preuzeto sa: <https://orthofixar.com/special-test/elvey-test/>

Wrightov test ili hiperabdukcijski test

Wrightovim testom potvrđujemo postoji li reprodukcija simptoma TOS – a, pogotovo u slučaju kompresije *m. pectoralis minor*. Test se može izvesti unilateralno ili bilateralno te je preporučeno trajanje od jedne minute. Pacijent sjedi sa ispruženim laktovima. Ramena su u vanjskoj rotaciji te terapeut palpira puls radijalne arterije. Terapeut zatim vrši pasivnu abdukciju ruke do 180 stupnjeva držeći ruku u posteriornj ravnini. Pacijent duboko udahne i zadrži dah te se promatra dolazi li do promjena, reprodukcije simptoma ili promjena u radijalnom pulsu. Prilikom abdukcije ruku isteže se tetiva *m. pectoralis minor* te može doći do kompresije aksilarne arterije i slabljenja radijalnog pulsa. Također, isti pokret može komprimirati kostoklavikularni prostor pritišćući neurovaskularni snop. Pozitivnim testom se smatra pojava boli, parestezija ili drugih,

pacijentu poznatih, simptoma sa ili bez smanjenja pulsa radijalne arterije. Promjena pulsa se smatra najmanje značajnim rezultatom u provedbi ovoga testa obzirom da do takvih rezultata dolazi u 50 % asimptomatskih slučajeva (https://ftp.uws.edu/udocs/Public/CSPE_Protocols_and_Care_Pathways/Protocols/Thoracic_Outlet_Syndrome.pdf). Prikaz testa je na slici 10.

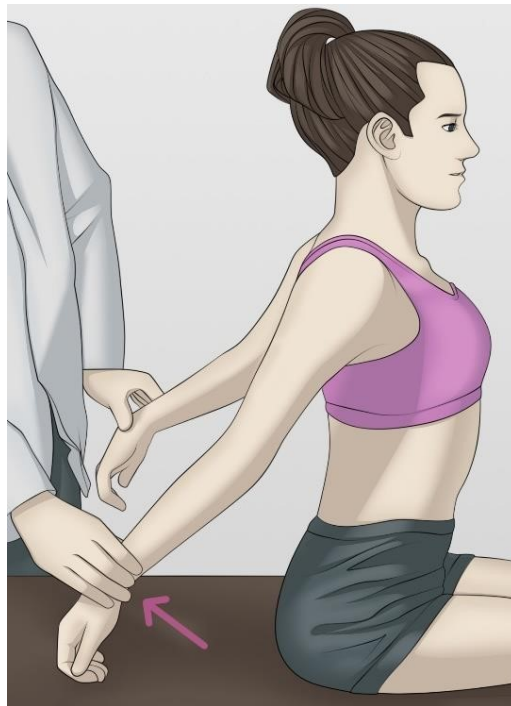


Slika 10: Wrightov ili hiperabdukcijski test. Preuzeto sa <https://quizlet.com/au/496070859/ortho-tests-flash-cards/>

Edenov test ili kostoklavikularni test

Kostoklavikularni test (prikaz na slici 11) se koristi prilikom postavljanja dijagnoze TOS - a. Traje od 30 do 60 sekundi te se može izvršiti unilateralno i bilateralno. Pacijent sjedi u neutralnoj poziciji, a terapeut palpira puls radijalne arterije te pokušava primjetiti dolazi li do ikakvih promjena. Terapeut opruža pacijentove ruke iza linije leđa te zamoli pacijenta da zauzme prenaplašeno vojno držanje s prsima prema van, a ramenima nazad i dolje. Također, alternativna opcija je da pacijent "izgura" bradu prema van ili prema unutra. Pacijent duboko udahne te zadrži dah. U svakoj fazi testa bilježi se ukoliko dolazi do promjena u radijalnom puls u ili reprodukciji simptoma. Ovakvom "vojnom posturom" smanjuje se prostor između ključne kosti i prvog rebra te opružanjem ruku istežemo neurovaskularni snop. Dubokim udahom dodatno se podiže prsni

koš te smanjuje kostoklavikularni prostor. Moguća je pojava lažno negativnog rezultata ukoliko ga pacijent ne izvrši s dovoljno snage te ne dolazi do kompresije neurovaskularnog snopa. Pozitivan test označuje pojava boli, parestezija, promjene u boji ruke te smanjenje radijalnog pulsa od čega je pojava boli u rukama najspecifičniji nalaz, dok je smanjenje radijalnog pulsa najslabija naznaka obzirom da je često pozitivna i kod asimptomatskih osoba. Pojava pacijentu poznatih simptoma je najsnažniji nalaz u dijagnozi TOS – a (https://ftp.uws.edu/udocs/Public/CSPE_Protocols_and_Care_Pathways/Protocols/Thoracic_Outlet_Syndrome.pdf).



Slika 11: Edenov ili kostoklavikularni test. Preuzeto sa: <https://medisavvy.com/costoclavicular-maneuver/>

5.3. Druge pretrage

Klinički testovi sami po sebi često nisu dovoljni u postavljanju definitivne dijagnoze te se pacijent upućuje na daljnje pretrage. Obično je prva u redu radiografija vratne kralježnice i prsnog koša kako bi se isključilo postojanje koštanih abnormalnosti koje mogu dovesti do pojave TOS - a (npr. degenerativne bolesti kralježnice, cervikalno rebro, produljeni C7 transverzalni nastavak, promjene kostiju zbog primarne ili sekundarne neoplazme). CT angiografijom može se

otkriti dolazi li do neurovaskularne kompresije tako što se uspoređuju slike gdje su pacijentu podignute ruke sa slikom gdje se ruke nalaze uz tijelo te se mogu primjetiti suženja i kompresije raznih struktura. Magnetskom rezonancom također je moguće primjetiti znakove kompresije, pogotovo vrši li se u sagitalnoj ravnini (Demondion i sur., 2006). Digitalnom subtrakcijskom angiografijom (DSA) provjerava se dolazi li do opstrukcije protoka u potključnim, radijalnim i pazušnim arterijama. Ultrazvuk može otkriti dolazi li do kompresije brahijalnog pleksusa u skalenskom trokutu tokom provođenja kliničkih testova. Također, njime se može ustvrditi postojanje tromboze potključne vene kod Paget – Schroetter sindroma. Elektromiografija i ispitivanje živčane provodljivosti pružaju korisne informacije o neurološkim strukturama koje prolaze kroz torakalni otvor (Sanders, Hammond i Rao, 2007, str. 601 – 604). Ukoliko postoji sumnja na nTOS pacijent se dodatno može uputiti i na skalenski blok test gdje se u *m. scalenus anterior* ubrizga lidokain. Pacijenti s nTOS - om će osjetiti olakšanje ili potpuni izostanak simptoma u sljedećih četiri sata (Freischlag i Orion, 2014).

5.4. Diferencijalna dijagnoza

Klinička slika TOS – a uvelike varira, od blage nelagode tokom određenih položaja do teških simptoma koji su opasni za zahvaćeni ekstremitet i život pacijenta. Pacijenti mogu pokazivati unilateralne ili bilateralne znakove i simptome koji su povezani s kompresijom kombinacije neuroloških i vaskularnih struktura. Terapeut mora jasno razlikovati koji simptomi su povezani s kompresijom brahijalnog pleksusa, koji s vaskularnom kompresijom te koji nemaju nikakvu poveznicu s patologijom torakalnog otvora. Klinička povijest može pomoći u eliminaciji određenih diferencijalnih dijagnoza kao npr. bolesti cervikalne kralježnice, unutarnje disfunkcije ramena te drugih perifernih kompresijskih neuropatija. Bolesti cervikalne kralježnice su češće povezane sa stalnim bolovima u vratu i ramenima s radikularnom distribucijom, te se ona pogoršava određenim položajima vratne kralježnice. Kod unutarnjih disfunkcija ramena često se pojavljuje bol i u nadlaktici, međutim, obamrlost ekstremiteta je iznimno rijedak simptom kod ovakvih patologija. Distalne kompresijske neuropatije, kao npr. kubitalni ili karpalni tunel, imaju izolirane simptome tipične za tu neurološku distribuciju te se ti simptomi dominantno izazivaju određenim položajima lakta i ručnog zgloba, a ne položajima ramena i vratne kralježnice (Kuhn i sur., 2015). Često se dijagnoza TOS - a može zamijeniti sa simptomima koji se javljaju radi

bolesti cervikalne kralježnice (uključujući i intervertebralne diskove i zglobove kralježnice) kao što je npr. hernijacija diska. Takav pacijent vjerojatno neće imati osjetljivost područja iznad ključne kosti, imati će jasnije motorne disfunkcije te će se simptomi olakšati ukoliko pacijent podigne ruke iznad glave dok će se kod TOS - a ti simptomi pogoršati. U slučaju sindroma karpalnog tunela, pacijent bi trebao imati nikakve ili minimalne simptome u vratu, ramenima i prsima, a pojačanje simptoma nakon tapkanja karpalnog tunela (Tinellov znak). Izostanak osjetljivosti supraklavikularnog područja i mjesta hvatišta tetive *m. pectoralis minor* ne isključuje moguću dijagnozu TOS – a, ali kod svakog pacijenta sa prisutnom značajnom osjetljivošću tih područja bi se trebala razmotriti dijagnoza TOS - a i obavezno uputiti iskusnom stručnjaku (Illig i sur. (ur.) 2013, str. 33).

6. POSTUPAK REHABILITACIJE U LIJEČENJU SINDROMA GORNJEG TORAKALNOG OTVORA

Strategija rehabilitacijskog procesa ovisi o etiologiji i vrsti TOS - a. Liječenje nTOS - a uvijek započinje konzervativnim putem kroz minimalno 6 mjeseci prije razmatranja operativnog zahvata. S druge strane, kod venskog i arterijskog tipa TOS - a primarno će biti inducirano operativno liječenje. Idealni multimodalni konzervativni rehabilitacijski pristup uključuje edukaciju pacijenta (posturalni mehanizmi, kontrola tjelesne težine, relaksacijske tehnike, modifikacija svakodnevnih aktivnosti), fizikalnu terapiju u kombinaciji sa specifičnom kineziterapijom te farmakološko liječenje simptoma. Istraživanja pokazuju smanjenje simptoma u 60 % ispitanika nakon provedene adekvatne fizikalne terapije u prethodnih 6 mjeseci (Jones i sur., 2019).

Obzirom da većina pacijenata ima dugu povijest boli i nesposobnosti, postupak rehabilitacije zahtjeva individualizirani pristup svakom pacijentu te njegovim ili njezinim simptomima. Glavni fokus rane faze rehabilitacije je redukcija prisutnih simptoma. Pokušaji korekcije posturalnih mehanizama i biomehaničkih abnormalnosti prije redukcije boli mogu rezultirati pogoršanjem simptoma te je, stoga, potrebno pristupiti s oprezom u ranim fazama rehabilitacije (Hooper, Denton, McGalliard, Brismee i Sizer, 2010). Konzervativni pristup ima slabiji uspjeh kod pretilih

pacijenata i kod pacijenata s "double crush" fenomenom koji uključuje karpalni ili kubitalni tunel (Novak, Collins i Mackinnon, 1995).

6.1. Edukacija pacijenta

Edukacija pacijenta je iznimno bitan segment u tretiranju TOS – a i inicijalnoj redukciji simptoma. Informiranje pacijenta o sindromu te njihovoj potencijalnoj prognozi može potaknuti poštivanje kućnog programa terapijskih vježbi i preporuka za modificiranje svakodnevnih aktivnosti. Poštivanje programa vježbi je iznimno bitan faktor za uspješnost konzervativne terapije. Terapeut treba ispitati pacijente o njihovim svakodnevnim aktivnostima i posturalnim mehanizmima radi kojih dolazi do pogoršanja njihovih simptoma te predložiti načine za njihovu modifikaciju. Radnicima čije zaposlenje zahtjeva čest rad s rukama iznad glave potrebno je modificirati radne aktivnosti ukoliko je moguće. Pacijenti bi trebali izbjegavati nositi teške predmete sa zahvaćenim ekstremitetom što može dovesti do daljnjeg smanjenja torakalnog otvora i povećanja kompresije na neurovaskularni snop (Hooper i sur., 2010).

Poremećaji spavanja su česti kod osoba sa TOS - om. Takvi pacijenti većinom spavaju s rukama iznad glave u abduciranom položaju. Ukoliko je moguće, pacijent bi trebao spavati na nezahvaćenoj strani tijela i izbjegavati spavanje na trbuhu. Kod spavanja na leđima pacijent može postaviti jastuke pod obje ruke ili ispod zahvaćenog ekstremiteta ukoliko spava u bočnom položaju te time smanjiti pritisak na živac i izbjeći buđenje tokom noći (Hooper i sur., 2010).

Cyriax release tehnikom moguće je postići olakšanje simptoma tokom noći i omogućiti pacijentu san bez ometanja. Cilj ove tehnike je potpuno rasterećenje neurovaskularnih struktura u torakalnom otvoru prije odlaska na spavanje. Tehnika se izvodi na način da pacijent sjedi u stolici sa adekvatnim naslonom za ruke koji će dovesti rameni pojas u pasivno povišeni položaj. Takav položaj se može postići npr. dodavanjem jastuka na ručke stolice. Kako se pritisak na brahijalni plexus smanjuje, pacijent će osjetiti postepeno pogoršanje simptoma koji će se zatim, normalizacijom funkcije živca, postepeno smanjivati te naposljetku i potpuno nestati. Pacijent bi trebao zadržati takvu poziciju idealno dok simptomi ne nestanu, što može u nekim slučajevima potrajati i dva do tri sata. U prvih nekoliko pokušaja moguć je izostanak redukcije simptoma, ali ponavljanjem ove tehnike simptomi će postepeno sve brže nestajati te će, kao rezultat, pacijent

moći spavati duže tokom noći bez buđenja (Hooper i sur., 2010). Na slici 12 prikazan je način izvođenja Cyriax tehnike.



Slika 12: Cyriax tehnika opuštanja. Preuzeto od: Hooper, T. L., Denton, J., McGalliard, M. K., Brismée, J. M., i Sizer, P. S., Jr (2010). Thoracic outlet syndrome: a controversial clinical condition. Part 2: non-surgical and surgical management. The Journal of manual & manipulative therapy.

6.2. Manualna terapija

Istraživanja su pokazala pozitivan učinak na redukciju simptoma TOS – a manualnim terapeutskim tehnikama s ciljem obnavljanja mobilnosti prvog rebra. Vraćanje mobilnosti prvom rebro može povećati kostoklavikularni prostor i reducirati nametnuto opterećenje na neurovaskularne strukture u prostoru torakalnog otvora. Drugi autori potiču i mobilizaciju kostotransverzalnog i kostovertebralnog zgloba kako bi se vratila mobilnost prvog rebra. Do potrebe za mobilizacijom prvog rebra dolazi zbog pretjerane aktivacije *m. scalenus* i drugih pomoćnih respiracijskih mišića koji dovode do podizanja prvog rebra i prsnog koša i posljedično reduciraju kostoklavikularni prostor. Učenjem pravilnog dijafragmalnog disanja reducira se aktivacija tih mišića. Također, bitna je i mobilizacija sternoklavikularnih i akromioklavikularnih zglobova kako bi se vratio pun opseg pokreta ključne kosti tokom elevacijskih aktivnosti. Limitacije u opsegu pokreta glenohumeralnog zgloba također mogu dovesti do smanjenja

kostoklavikularnog prostora (Hooper i sur., 2010). Masažom te drugim manipulacijskim tehnikama moguće je opustiti preaktivne mišiće i reducirati upalno stanje te samim time i bol pacijenta. Prikaz jedne od manualnih tehnika mobilizacije prvog rebra priložen je na slici 13.



Slika 13: Manipulacijska tehnika mobilizacije prvog rebra i istovremenog istezanja skalenskih mišića. Preuzeto od: Hooper, T. L., Denton, J., McGalliard, M. K., Brismée, J. M., i Sizer, P. S., Jr (2010). Thoracic outlet syndrome: a controversial clinical condition. Part 2: non-surgical and surgical management. The Journal of manual & manipulative therapy

Taskaynatan i sur. (2007) istraživali su učinak cervikalnih trakcija na redukciju simptoma TOS - a. Podijelili su 40 ispitanika u dvije skupine gdje je prva skupina provodila cervikalne trakcije u kombinaciji sa programom vježbi i primjenom toplih obloga, a kontrolna skupina je provodila isti program bez cervikalnih trakcija. Intenzitet simptoma je ispitan provokativnim testovima prije početka ispitivanja i nakon tri tjedna provođenja istraživanja (10 tretmana). U obje skupine prisutna je značajna redukcija simptoma u nekim parametrima, međutim, skupina koja je provodila i cervikalne trakcije imala je pozitivne rezultate u više parametara nego kontrolna skupina te je time dokazana hipoteza pozitivnog učinka cervikalnih trakcija u kombinaciji s drugim konzervativnim metodama za tretiranje TOS - a (Taskaynatan i sur., 2007).

6.3. Kineziterapija

Nakon redukcije simptoma terapeut započinje daljnji postupak rehabilitacije, odnosno, sa tretiranjem svih disfunkcija koje dovode do pojave pacijentovih simptoma. Pod ovu fazu rehabilitacije spada obnavljanje normalne artrokinematike involviranih zglobova, korekcija mišićnih slabosti i disbalansa te poboljšanje mobilnosti živca s ciljem redukcije kompresije brahijalnog plexusa u torakalnom otvoru (Hooper i sur., 2010). Vježbanje se pokazalo iznimno bitnom intervencijom u 50 – 90 % slučajeva TOS - a. Poseban fokus je na pravilnoj funkciji lopatice tokom pokreta gornjih ekstremiteta, tehnikama disanja i posturalnom poravnanju glave i zdjelice tokom različitih pokreta. Poželjno je provoditi vježbe s otporom elastične trake ili utega s ciljem razvoja mišićne izdržljivosti. Ipak, samim vježbanjem nije moguće promijeniti patofiziologiju TOS - a te je, stoga, potrebno inkorporirati jačanje, ciljano istezanje i posturalne korekcije kako bi došlo do pozitivnih promjena (Levine i Rigby, 2018).

Prema preporukama Levine i Rigby (2018) vježbe bi u početnoj fazi trebale obuhvaćati pokrete ramenog zgloba od 0 do 30 stupnjeva fleksije te horizontalne abdukcije na 40 stupnjeva. Pojedinci bi trebali s vremenom napredovati do 45 – 90 stupnjeva fleksije i funkcionalnih zadataka iznad razine glave. U ranim fazama potrebno je poraditi na stabilizaciji ramena kroz jačanje lopatičnih i leđnih mišića (npr. *m. rhomboideus major et minor*, donja i srednja vlakna *m. trapezius*, mišići rotatorne manžete, *m. serratus anterior*). Tokom jačanja navedenih skupina mišića potrebno je, također, istezati *m. scalenus* i *m. pectoralis minor et major* (Levine i Rigby, 2018).

Prema Wehbe i Schlegel (2004) posebno mjesto u rehabilitaciji TOS - a imaju vježbe klizanja živca. Živci moraju imati sposobnosti klizanja kako bi se prilagodili pokretima zgloba. Do gubitka te sposobnosti može doći radi ozljede ili istezanja. Svaki živac ima svoju zasebnu putanju kroz ekstremitet pa tako i zaseban program vježbi. Pacijenti sa TOS - om često imaju višestruka živčana uklještenja te je, stoga, iznimno bitno uvrstiti ove vježbe u individualni program rehabilitacije (Wehbe i Schlegel, 2004). Živci prolaze između i kroz mišićna vlakna te oni uobičajeno glatko klize jedno preko drugoga. Ukoliko dođe do uklještenja živca, taj fluidan pokret izostaje te se stvara ožiljkasto tkivo koje obloži živac i "zalijepi" ga za okolna tkiva. Izvođenjem vježbi klizanja živaca smanjuje se formacija ožiljkastog tkiva te se ponovno

uspostavlja pravilna kretnja između živca i mišićnog tkiva. Vježbe se izvode na način da se pomiče ekstremitet iz pozicije gdje je najkraća putanja živca do pozicije gdje je najdulja putanja živca. Vježbe se izvode svaki dan sa 5 do 10 ponavljanja svake vježbe u bezbolnom opsegu pokreta (Ozello, 2016).

6.3.1. Komplementarne metode

Istraživanje Resurreccion F. (2020) pokazalo je pozitivne učinke terapije **Dinamičke neuromuskularne stabilizacije (DNS)** na slučaju bilateralnog TOS - a kod mladog odraslog muškarca koje su provedene tri puta na tjedan kroz 6 tjedana. DNS je rehabilitacijska tehnika strukturirana po načelima razvojne kineziologije (prikazano na slici 14), odnosno, razvoju motoričke funkcije kroz rano djetinjstvo. Pomoću ove tehnike moguće je obnoviti pravilne respiracijske obrasce i aktivaciju integriranog stabilizacijskog sustava kojeg čine duboki fleksori vrata, ekstenzori kralježnice u cervikalnoj i torakalnoj regiji, dijafragma, zdjelično dno te svi abdominalni mišići. Aktivacija navedenih mišića dopušta pojedincu korištenje adekvatne muskulature za respiraciju zamjenjujući kompenzatorne obrasce, odnosno, pretjeranu aktivaciju pomoćnih respiracijskih mišića kao što su *m. scalenus anterior et medius* i *m. pectoralis minor*. Također, jačanje mišića trupa omogućava kvalitetnu potporu dinamičkim kretnjama ekstremiteta. Ključ terapije DNS - om je razvitak pacijentove sposobnosti stabilizacije u svakom pokretu. Obnavljanje pacijentovih respiracijskih mehanizama zajedno s jačanjem skapulotorakalnih mišića može dovesti do dekompresije brahijalnog pleksusa i samim time smanjenja simptoma TOS - a (Resurreccion, 2020).



Slika 14: Dinamička neuromuskuarna stabilizacija. Preuzeto sa: <https://birthfit.com/wp-content/uploads/2016/07/ies00560.pdf> 14.4.2020

Alexander tehnika i Fieldenkrais metoda su somatske edukacijske tehnike koje potiču razvoj svijesti o pokretu. Cilj tehnika je razvoj funkcionalnosti i svjesnosti pokreta u prostoru, odnosno kinestezije. Kroz cijeli proces učenja ovih tehnika, pojedinac će moći zamjeniti uobičajene limitirajuće obrasce kretanja te postati kinestetički svjesniji funkcionalnih obrazaca kretanja koji su dio svakodnevnog života. Takav unaprijeđen način kretanja omogućuje pojedincu redukciju bolnih stanja, mišićnih disbalansa, poteškoća u sportskim izvedbama te pomaže u tretiranju raznih drugih stanja poput poremećaja pokreta, sindroma prenaprežanja i dr. (Jain, Janssen i DeCelle, 2004).

Kinesio taping (KT) je još jedna od komplementarnih metoda koja može pomoći u olakšanju simptoma uzrokovanih TOS – om. Podatci o učinkovitosti ove tehnike su slabi, međutim, istraživanje koje su proveli Ortac, Sarpel i Benlidayi (2020) pokazalo je značajnu redukciju boli i parestezija u rukama, bolju funkcionalnost i kvalitetu života kod 30 pacijenata sa TOS - om nakon aplikacije KT. Jedna od mogućih mehanizama koji su doveli do tih rezultata je stimulacija mehanoreceptora u koži. Ljepljivi sastojci trake odižu kožu te dolazi do većeg protoka limfe i krvi što dovodi do smanjenja upale. Pritisak na nociceptore se smanjuje, a samim time se smanjuje i bol. Problem ove tehnike je kratkoročnost pozitivnih efekata te mogući placebo efekt (Ortac, Sarpel i Benliday, 2020).

7. PRIJEDLOG KINEZITERAPIJE

Kineziterapijski program mora biti prilagođen svakom pacijentu zasebno. Uvelike ovisi o vrsti TOS – a, prisutnim simptomima i njihovom intenzitetu te individualnim ograničenjima pacijenta. Kao što je već prethodno navedeno, u ranim fazama rehabilitacije koncentracija treba biti na edukaciji pacijenta, korekciji respiratornih obrazaca te opuštanju i istezanju *m. scalenus* i *m. pectoralis major et minor*. Nakon inicijalne redukcije simptoma pacijent započinje s vježbama stabilizacije trupa i lopatice, jačanja skapulotorakalnih mišića i ispravljanja pogrešnih posturalnih mehanizama. Program vježbi treba biti progresivan, odnosno, pacijent započinje sa lakšim vježbama koje se provode kroz manji opseg pokreta te postepeno napreduje do težih, specifičnih vježbi sa punim opsegom pokreta. Puni opseg pokreta vježbi kod pojedinca sa TOS – om označava mogućnost izvođenja vježbi sa rukama iznad razine glave bez reprodukcije prethodnih simptoma. Stoga je bitno imati na umu da je dalje u radu naveden samo prijedlog kineziterapijskog programa koji može značajno pomoći velikom broju pojedinaca, međutim, nerealno je očekivati da će, putem provedbe ovog programa, svi pacijenti sa TOS – om osjetiti značajnu redukciju svojih simptoma. Nadalje, krivom izvedbom ili prenaglom progresijom vježbi moguće je dovesti i do pogoršanja simptoma, stoga je iznimno bitno da pacijent pored sebe ima kvalitetnog terapeuta koji će paziti na točnost izvedbe i postepenu progresiju vježbi.

Program je podijeljen u četiri kategorije, a svaka kategorija ima svoje posebno mjesto u kineziterapijskom programu:

- a) Vježbe za razvoj mobilnosti
- b) Vježbe istezanja i opuštanja
- c) Vježbe stabilizacije trupa i učenja dijafragmalnog disanja (DNS metoda)
- d) Vježbe jakosti.

a) Vježbe za razvoj mobilnosti

Vježbe za razvoj mobilnosti neizostavan su dio svakog kineziterapijskog programa. Na slikama 15 – 23 prikazane su vježbe dominantno s ciljem razvoja mobilnosti torakalne kralježnice i ramenog pojasa. Razvoj mobilnosti ta dva područja omogućiti će pacijentima kvalitetniji pokret, lakše opuštanje prenapetih mišića, vraćanje pravilnih respiratornih obrazaca i ispravljanje lošeg držanja. Sve vježbe bi se trebale izvoditi sporo i kontrolirano prateći disanje pojedinca, odnosno, udah se vrši u početnoj poziciji, a pokret se izvodi kroz izdah. Prijedlog autora je izvođenje svih navedenih vježbi kroz dvije serije sa 10 ponavljanja u svakoj.



Slika 15 a) i 15 b): Opružanje ruku iznad glave uz konstantni kontakt lakta i šake na podlozi; a) početni položaj, b) završni položaj (trenutak kada pojedinac više ne može održati navedeni kontakt s podlogom)



Slike 16 a) i 16 b): Ekstenzija torakalne kralježnice preko valjka; a) početni položaj, b) završni položaj (trbuh se gura prema podlozi kako bi se izolirao pokret u torakalnoj kralježnici)



Slike 17 a) i 17 b): Torakalno otvaranje iz ležanja na boku; a) početni položaj, b) završni položaj



Slike 18 a) i 18 b): Torakalno otvaranje iz pozicije iskoraka s rukama na podlozi; a) početni položaj, b) završni položaj



Slike 19 a) i 19 b): Torakalno otvaranje iz pozicije iskoraka; a) početni položaj, b) završni položaj

b) Vježbe istezanje i opuštanja

Cilj vježbi istezanja i opuštanja je povratak normalne funkcije prenapetih *m. scalenus* i *m. pectoralis major et minor*. Iznimno je bitno ove vježbe izvoditi kontrolirano i do granice boli kako bi se izbjeglo daljnje stvaranje mikrotrauma na tim skupinama mišića koje mogu dovesti do kontraefekta. Prijedlog autora je da se vježbe izvode kroz pokret (dinamičko istezanje), bez dugog zadržavanja u pozicijama. Cijeli pokret se izvodi sporo, kroz nekoliko sekundi te zatim slijedi povratak u početnu poziciju. Na slikama 24 – 30 prikazane su vježbe istezanja i opuštanja. Vježbe se izvode kroz tri serije sa otprilike 10 ponavljanja. Kod nekih pacijenata ove vježbe mogu izazivati pretjeranu neugodu te se sukladno tome broj ponavljanja smanjuje i postepeno povećava s razvojem tolerabilosti.



Slike 20 a), 20 b) i 20 c): Istezanje m. scalenus; a) početni položaj (zahvaćena ruka drži rub stolice), b) prva varijanta vježbe (nagib tijela i laterofleksija glave u suprotnu stranu od zahvaćene ruke), c) druga varijanta vježbe (dodatak rotacije glave prema zahvaćenoj strani)



Slike 21 a) i 21 b): Opuštanje preko ručnika na torakalnoj kralježnici; a) postavljanje ručnika, b) završni položaj. Položaj se može zadržati nekoliko minuta.



Slike 22 a) i 22 b): Istezanje m. pectoralis; a) m. pectoralis major, b) m. pectoralis minor

c) Vježbe stabilizacije trupa i učenja dijafragmalnog disanja (DNS metoda)

Primarni cilj metode Dinamičke neuromuskularne stabilizacije (DNS) je obnova pravilnih respiracijskih mehanizama (dijafragmalnog disanja) i aktivacija integriranog stabilizacijskog sustava. Provedbom ovih vježbi pacijenti mogu izbaciti prethodno plitko, prsno disanje koje dovodi do pretjerane aktivacije *m. scalenus* i *m. pectoralis minor*, do koje dolazi zbog njihove anatomske funkcije kao pomoćnih respiratornih mišića, odnosno, podizača prvih rebara. Pravilnim dijafragmalnim disanjem njihova funkcija se normalizira, a napetost se smanjuje. Također, stabilnost trupa u statičkim i dinamičkim pokretima iznimno je bitna u pravilnom pokretanju tijela te samim time može dovesti do korekcije posturalnih mehanizama, redukcije mišićnih disbalansa i simptoma izazvanih TOS - om. Na slikama 31 – 42 prikazane su nekoliko vježbi DNS metode. Preporučeno je da se vježbe provode uz vodstvo terapeuta koji poznaje metodu DNS načina vježbanja. Vježbe se mogu provoditi kroz 2 - 4 serije sa 10 – 15 ponavljanja.



Slike 23 a) i 23 b): Učenje dijafragmalnog disanja; a) početni položaj, b) završni položaj. Prilikom udaha osoba pokušava "voditi" povećani interabdominalni tlak u smjeru naprijed, bočno i natrag. Rukama osoba prati pravilnost izvedbe.



Slike 24 a), 24 b), 24 c) i 24 d): Varijante vježbi iz ležanja na leđima s podignutim rukama i nogama; a) početni položaj (vježba dijafragmalnog disanja u položaju), b) opružanje ruku iza glave, c) dodir jedne noge na podlogu, d) opružanje suprotne ruke i noge prema podlozi.



Slike 25 a) i 25 b): Abdukcija i adukcija ekstremiteta iz položaja na leđima; a) početni položaj, b) završni položaj






Slike 26 a), 26 b), 26 c) i 26 d): Varijante vježbi iz upora klečećeg za rukama; a) početni položaj (vježba dijafragmalnog disanja u položaju), b) opružanje suprotne ruke i noge uz kontrolu stabilnosti trupa, c) aktivacija m. serratus anterior retrakcijom i protrakcijom lopatica, d) izdržaj u uporu klečećem za rukama s podignutim koljenima.

d) Vježbe jakosti

Specifičnim vježbama jakosti utječe se na korekciju lošeg držanja i mišićnih disbalansa s ciljem dugoročne rehabilitacije TOS – a kao i drugih lokomotornih poremećaja. Od iznimnog je značaja aktivacija *m. serratus anterior*, *m. rhomboideus*, srednjih i donjih vlakana *m. trapezius* te vanjskih rotatora ramenog obruča. Na slikama 43 – 72 prikazane su vježbe s ciljem jačanja navedenih skupina te stabilizacije ramenog pojasa, redosljedom od lakših prema težim vježbama. Vježbe se izvode kontrolirano s posebnim naglaskom na kontrolu lopatice do granice boli ili reprodukcije simptoma pacijenata kroz 2 – 4 serije sa 10 – 15 ponavljanja svake vježbe. U početku rehabilitacijskog programa broj serija i ponavljanja je manji te se njihov broj postepeno povećava s ciljem razvoja mišićne izdržljivosti.

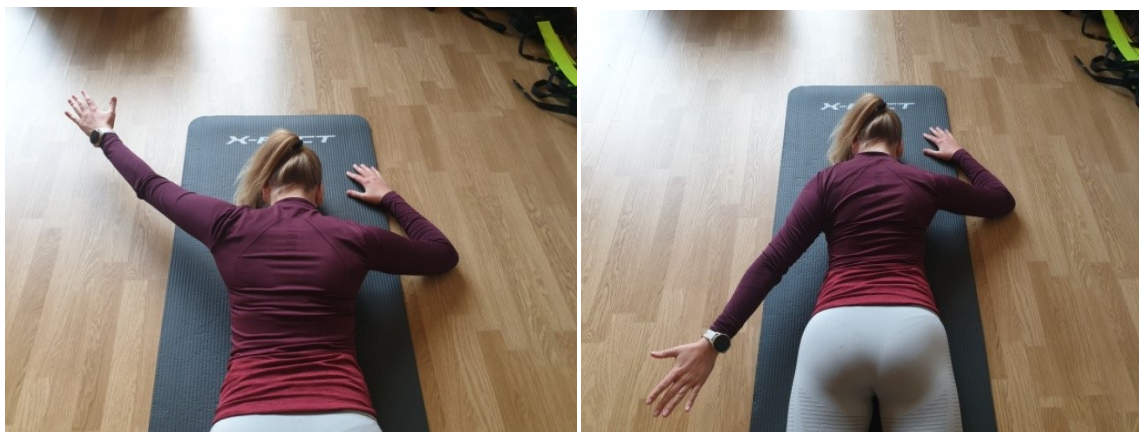

*Slike 27 a) i 27 b): Aktivacija *m. serratus anterior* rolanjem valjka uz kontrolu lopatice; a) početni položaj, b) završni položaj*



Slike 28 a) i 28 b): Odgurivanje od zida iz ramenog obruča; a) početni položaj, b) završni položaj





Slike 29 a), 29 b), 29 c) i 29 d): Varijante vježbi retrakcije i kontrole lopatice iz ležanja na trbuhu; a) početni položaj, b) retrakcija lopatica s obje ruke, c) i d) retrakcija lopatice i kontrolirano kruženje rukom



Slika 30: Pritiskanje lopti o zid: početni i završni položaj



Slike 31 a) i 31 b): Objeručno povlačenje elastične trake; a) početni položaj, b) završni položaj




Slike 32 a), 32 b) i 32 c): Jednoručno povlačenje elastične trake s koncentracijom na retrakciju lopatice; a) početni položaj, b) retrakcija lopatice, c) završni položaj



Slike 33 a) i 33 b): Široko povlačenje na T – rex spravi; a) početni položaj, b) završni položaj



Slike 34 a) i 34 b): Razvlačenje elastične trake; a) početni položaj, b) završni položaj



Slike 35 a) i 35 b): Vanjska rotacija s elastičnom trakom; a) početni položaj, b) završni položaj



Slike 36 a) i 36 b): Vježba stabilizacije ramenog obruča, položaj lopatice i ramenog obruča ostaje isti dok se bočnim hodanjem uz otpor elastične trake stvara napetost; a) početni položaj, b) završni položaj



Slike 37 a), 37 b) i 37 c): Ekscentrična kontrakcija vanjskih rotatora ramenog obruča uz otpor elastične trake; a) početni položaj (druga ruka pomaže prilikom postavljanja u početni položaj), b) kontrolirano vraćanje ruke u unutarnju rotaciju, c) završni položaj



Slike 38 a), 38 b) i 38 c): Podizanje štapa s utegom pruženim rukama iznad glave uz kontrolu lopatica; a) početni položaj, b) središnji položaj, c) završni položaj



Slike 39 i 39: Varijante vježbi stabilizacije ramenog obruča u hodu.

8. ZAKLJUČAK

Obzirom da se svijest o TOS – u polako, ali postepeno povećava, sve je veći broj pacijenata koju su pravovremeno upućeni stručnjaku i provedbi adekvatne rehabilitacije te se samim time smanjuje i broj komplikacija izazvanih ovim sindromom. Od iznimnog je značaja multidisciplinarni pristup rehabilitaciji. Pacijenta je potrebno educirati o njegovom stanju i načinima kojima si sam može pomoći, a svoje posebno mjesto u rehabilitacijskom programu imaju fizioterapija i kineziterapija, gdje će u inicijalnim fazama redukcije simptoma dominirati manualna terapija, tehnike relaksacije i učenja pravilnog obrasca disanja te, po potrebi, farmakološko liječenje, a nakon inicijalne faze dominira kineziterapija. Bez kineziterapije dugoročni učinci će izostati te je samo pitanje vremena kada će pacijent ponovno osjetiti punu snagu TOS - a. Jedino dugoročno rješenje problema predstavlja značajna promjena životnih navika, a zlatna "kruna" svih navika je redovito tjelesno vježbanje. Zanimljiva je činjenica da se pojavljuje i sve veći broj adolescenata koji pate od TOS - a što je posljedica sve veće pojave anatomskih anomalija poput cervikalnih rebra i abnormalnih tetivnih hvatišta, ali i sve dominantnijeg sjedilačkog načina života. Većina adolescenata prijavljuje pojavu simptoma nakon ponavljajućih i intenzivnih aktivnosti poput kompetitivnih sportova ili izvedbi na glazbenim instrumentima. Također, među adolescentima se pojavljuje i veći broj slučajeva venskog i arterijskog TOS – a.

Iako sindrom postaje sve prepoznatljiviji, još je mnogo nepoznanica koje je potrebno detaljnije istražiti. Postavljanje dijagnoze nTOS – a je najveća nepoznanica te se, bez obzira na veliku količinu provokativnih testova te na skalenski blok test, ona oslanja dominantno na simptomatologiju pacijenta. Obzirom da je to rijedak poremećaj sa značajnim utjecajem na svakodnevni život pojedinca zdravstveni djelatnici moraju imati tu dijagnozu na umu te maksimizirati senzitivnost dijagnostičkog algoritma. Pravovremenom dijagnozom moguće je spriječiti daljnje komplikacije TOS – a i dugogodišnju patnju pacijenta.

LITERATURA

- Alexandre A., Coro L., Azuelos A. i Pellone M. (2005). Thoracic Outlet Syndrome due to hyperextension – hyperflexion cervical injury. *Advanced Peripheral Nerve Surgery and Minimal Invasive Spinal Surgery* pp 21-24 https://link.springer.com/chapter/10.1007/3-211-27458-8_5#citeas
- Ascher E. (2012). *Haimovici's Vascular Surgery*. New York: Wiley – Blackwell.
- Boezaart, A. P., Haller, A., Laduzenski, S., Koyyalamudi, V. B., Ihnatsenka, B., i Wright, T. (2010). Neurogenic thoracic outlet syndrome: A case report and review of the literature. *International journal of shoulder surgery*, 4(2), 27–35. <https://doi.org/10.4103/0973-6042.70817>
- Bordoni, B., i Varacallo, M. (2018). Anatomy, head and neck, scalenus muscle. <https://www.ncbi.nlm.nih.gov/books/NBK519058/>
- Christo, P. (2015). New perspectives on Neurogenic Thoracic Outlet Syndrome. *Practical pain management*. Volume 14, Issue #8 <https://www.practicalpainmanagement.com/pain/neuropathic/new-perspectives-neurogenic-thoracic-outlet-syndrome>
- Demondion, X., Herbinet, P., Van Sint Jan, S., Boutry, N., Chantelot, C., i Cotten, A. (2006). Imaging assessment of thoracic outlet syndrome. *Radiographics*, 26(6), 1735-1750. <https://doi.org/10.1148/rg.266055079>
- Ozello, D. A. (2016). Nerve Slides for Thoracic Outlet Syndrome. *Spineuniverse* <https://www.spineuniverse.com/treatments/nerve-slides-thoracic-outlet-syndrome>
- Freischlag, J., i Orion, K. (2014). Understanding thoracic outlet syndrome. *Scientifica*. <https://doi.org/10.1155/2014/248163>
- Hooper, T. L., Denton, J., McGalliard, M. K., Brismée, J. M., i Sizer, P. S., Jr (2010). Thoracic outlet syndrome: a controversial clinical condition. Part 2: non-surgical and surgical

management. *The Journal of manual & manipulative therapy*, 18(3), 132–138.
<https://doi.org/10.1179/106698110X12640740712338>

[https://ftp.uws.edu/udocs/Public/CSPE_Protocols_and_Care_Pathways/Protocols/Thoracic Outlet Syndrome.pdf](https://ftp.uws.edu/udocs/Public/CSPE_Protocols_and_Care_Pathways/Protocols/Thoracic_Outlet_Syndrome.pdf) - s mreže preuzeto 22.03.2021

<https://www.healio.com/cardiology/learn-the-heart/cardiology-review/topic-reviews/adsons-sign>
- s mreže preuzeto 09.03.2021

<https://www.hopkinsmedicine.org/health/conditions-and-diseases/brachial-plexus-injuries> - s mreže preuzeto 01.03.2021

<https://www.nakladaslap.com/public/docs/knjige/Jalovec-Anatomija%201.pdf> - s mreže preuzeto 27. 02. 2021.

https://www.physio-pedia.com/Neurodynamic_Assessment - s mreže preuzeto 15.03.2021

Illig, K. A., Thompson, R. W., Freischlag, J. A., Donahue, D. M., Jordan, S. E., i Edgelow, P. I. (ur.). (2013). *Thoracic outlet syndrome*. Springer London.

Jain, S., Janssen, K., i DeCelle, S. (2004). Alexander technique and Feldenkrais method: a critical overview. *Physical Medicine and Rehabilitation Clinics*, 15(4), 811-825
https://www.researchgate.net/profile/Sharon-Decelle-2/publication/8256302_Alexander_technique_and_Feldenkrais_method_A_critical_overview/links/5c8136d3299bf1268d44384d/Alexander-technique-and-Feldenkrais-method-A-critical-overview.pdf

Jones, M. R., Prabhakar, A., Viswanath, O., Urits, I., Green, J. B., Kendrick, J. B., ... Kaye, A. D. (2019). Thoracic Outlet Syndrome: A Comprehensive Review of Pathophysiology, Diagnosis, and Treatment. *Pain and therapy*, 8(1), 5–18. <https://doi.org/10.1007/s40122-019-0124-2>

Kemp, C. D., Rushing, G. D., Rodic, N., McCarthy, E., i Yang, S. C. (2012). Thoracic outlet syndrome caused by fibrous dysplasia of the first rib. *The Annals of thoracic surgery*, 93(3), 994-996. <https://doi.org/10.1016/j.athoracsur.2011.08.021>

- Kuhn, John E. MD; Lebus, George F. V MD; Bible, Jesse E. MD (2015). Thoracic Outlet Syndrome, *Journal of the American Academy of Orthopaedic Surgeons*: Volume 23 - Issue 4 - p 222-232 [doi: 10.5435/JAAOS-D-13-00215](https://doi.org/10.5435/JAAOS-D-13-00215)
- Kishner S. (2015). Brachial plexus anatomy. *Medscape*. Dostupno na: <https://emedicine.medscape.com/article/1877731-overview>
- Levine, N. A., i Rigby, B. R. (2018). Thoracic Outlet Syndrome: Biomechanical and Exercise Considerations. *Healthcare*, 6(2), 68. <https://doi.org/10.3390/healthcare6020068>
- Moore, R., i Lum, Y. W. (2015). Venous thoracic outlet syndrome. *Vascular Medicine*, 20(2), 182-189. <https://doi.org/10.1177/1358863X14568704>
- Natsis, K., Totlis, T., Didagelos, M., Tsakotos, G., Vlassis, K., i Skandalakis, P. (2013). Scalenus minimus muscle: overestimated or not? An anatomical study. *The American surgeon*, 79(4), 372–374. <https://pubmed.ncbi.nlm.nih.gov/23574846/>
- Nelson, R. M., i Davis, R. W. (1969). Thoracic outlet compression syndrome. *The Annals of thoracic surgery*, 8(5), 437-451. <https://www.sciencedirect.com/science/article/abs/pii/S0003497510660742>
- Novak, C. B., Collins, E. D., i Mackinnon, S. E. (1995). Outcome following conservative management of thoracic outlet syndrome. *The Journal of hand surgery*, 20(4), 542-548. [https://www.jhandsurg.org/article/S0363-5023\(05\)80264-3/pdf](https://www.jhandsurg.org/article/S0363-5023(05)80264-3/pdf)
- Ortaç, E. A., Sarpel, T., i Benlidayı, İ. C. (2020). Effects of Kinesio Taping on pain, paresthesia, functional status, and overall health status in patients with symptomatic thoracic outlet syndrome: A single-blind, randomized, placebo-controlled study. *Acta orthopaedica et traumatologica turcica*, 54(4), 394–401. <https://doi.org/10.5152/j.aott.2020.19042>
- Patton, G. M. (2004). Arterial thoracic outlet syndrome. *Hand clinics*, 20(1), 107-111. [https://doi.org/10.1016/S0749-0712\(03\)00086-6](https://doi.org/10.1016/S0749-0712(03)00086-6)

Pectoralis Minor. *Physiopedia*, https://www.physiopedia.com/index.php?title=Pectoralis_Minor&oldid=218668. – s mreže preuzeto 29.03.2021

Rashia S. i Zaidi S. (2017). A morphological study of first rib anomalies. *International Journal of Advanced and Integrated Medical Sciences*. 2(2): 70 – 72 DOI:[10.5005/jp-journals-10050-10079](https://doi.org/10.5005/jp-journals-10050-10079)

Resurreccion, F. (2020). *The effects of dynamic neuromuscular stabilization on a young adult with bilateral thoracic outlet syndrome: A case study*. Proquest <https://search.proquest.com/dissertations-theses/effects-dynamic-neuromuscular-stabilization-on/docview/2470889116/se-2?accountid=142260>

Ručni splet (n.d.). U wikipedia. Dostupno na: https://hr.wikipedia.org/wiki/Ru%C4%8Dni_splet – s mreže preuzeto 28.02.2021

Sanders, R. J., Hammond, S. L., i Rao, N. M. (2007). Diagnosis of thoracic outlet syndrome. *Journal of vascular surgery*, 46(3), 601-604 . <https://doi.org/10.1016/j.jvs.2007.04.050>

Sanders, R. J., i Annest, S. J. (2017). Pectoralis Minor Syndrome: Subclavicular Brachial Plexus Compression. *Diagnostics*, 7(3), 46. <https://doi.org/10.3390/diagnostics7030046>

Scalenus Minimus. *Physiopedia*, . https://www.physiopedia.com/index.php?title=Scalenus_Minimus&oldid=220151.- s mreže preuzeto 28.03.2021.

Taskaynatan, M. A., Balaban, B., Yasar, E., Ozgul, A., i Kalyon, T. A. (2007). Cervical traction in conservative management of thoracic outlet syndrome. *Journal of Musculoskeletal Pain*, 15(1), 89-94. https://www.tandfonline.com/doi/citedby/10.1300/J094v15n01_10?scroll=top&needAccess=true

Urschel Jr, H. C., i Kourlis Jr, H. (2007). Thoracic outlet syndrome: a 50-year experience at Baylor University Medical Center. *Baylor University Medical Center Proceedings* (Vol.

20, No. 2, pp. 125-135).
<https://www.tandfonline.com/doi/abs/10.1080/08998280.2007.11928267>

Vemuri, C., McLaughlin, L. N., Abuirqeba, A. A., i Thompson, R. W. (2017). Clinical presentation and management of arterial thoracic outlet syndrome. *Journal of vascular surgery*, 65(5), str. 1429-1439.
<https://www.sciencedirect.com/science/article/pii/S0741521416318535>

Wehbé, M. A., i Schlegel, J. M. (2004). Nerve gliding exercises for thoracic outlet syndrome. *Hand clinics*, 20(1), 51-5.
<https://www.sciencedirect.com/science/article/abs/pii/S0749071203000908?via%3Dihub>

PRILOZI

Slika 1. Anatomski otvori. Prerađeno prema: Sanders, R. J., i Annest, S. J. (2017). Pectoralis Minor Syndrome: Subclavicular Brachial Plexus Compression. *Diagnostics*, 7(3), 46. <https://doi.org/10.3390/diagnostics7030046>

Slika 2. Neurovaskularni snop u torakalnom otvoru. Preuzeto sa https://www.cmijournal.org/viewimage.asp?img=CurrMedIssues_2017_15_1_70_200312_f3.jpg – s mreže preuzeto 20.04.2021

Slika 3. Brahijalni pleksus. Prerađeno prema: <https://www.pinterest.cl/pin/789326272166251136/> - s mreže preuzeto 22.04.2021

Slika 4. Slika 4: Pozicija potključne vene u kostoklavikularnom području. Prerađeno prema: <http://europepmc.org/article/MED/23908347#free-full-text> - s mreže preuzeto 22.04.2021

Slika 5. Promjene boje kože po tipu Raynaudovog fenomena. Preuzeto sa: <https://kohompgz.files.wordpress.com/2020/02/raynaudov-fenomen.pdf> - s mreže preuzeto 20.04.2021

Slika 6. m. scalenus minimus. Prerađeno prema: https://www.physio-pedia.com/Scalenus_Minimus - s mreže preuzeto 19.04.2021

Slika 7. ROOS test. Preuzeto sa: https://www.researchgate.net/figure/Three-minute-elevated-arm-stress-test-EAST_fig1_319283585 - s mreže preuzeto 28.03.2021

Slika 8. Adson test. Preuzeto sa: <https://learnmuscles.com/blog/2017/08/14/special-orthopedic-assessment-tests-thoracic-outlet-syndrome-adsons-edens-wrights/> - s mreže preuzeto 22.04.2021

Slika 9. ELVEY testovi. Preuzeto sa: <https://orthofixar.com/special-test/elvey-test/> - s mreže preuzeto 22.04.2021

Slika 10. Wrightov ili hiperabdukcijski test. Preuzeto sa. <https://quizlet.com/au/496070859/ortho-tests-flash-cards/> - s mreže preuzeto 22.04.2021

Slika 11. Edenov ili kostoklavikularni test. Preuzeto sa: <https://medisavvy.com/costoclavicular-maneuver/>- s mreže preuzeto 22.04.2021

Slika 12. Cyriax tehnika opuštanja. Preuzeto od: Hooper, T. L., Denton, J., McGalliard, M. K., Brismée, J. M., i Sizer, P. S., Jr (2010). Thoracic outlet syndrome: a controversial clinical condition. Part 2: non-surgical and surgical management. The Journal of manual & manipulative therapy. 18(3), 132–138. <https://doi.org/10.1179/106698110X12640740712338>

Slika 13. Manipulacijska tehnika mobilizacije prvog rebra i istovremenog istežanja skalenskih mišića. Preuzeto od: Hooper, T. L., Denton, J., McGalliard, M. K., Brismée, J. M., i Sizer, P. S., Jr (2010). Thoracic outlet syndrome: a controversial clinical condition. Part 2: non-surgical and surgical management. The Journal of manual & manipulative therapy. 18(3), 132–138. <https://doi.org/10.1179/106698110X12640740712338>

Slika 14. Dinamička neuromuskuarna stabilizacija. Preuzeto sa: <https://birthfit.com/wp-content/uploads/2016/07/ies00560.pdf> 14.4.2020 – s mreže preuzeto 22.04.2021

Slika 15 a) i 15 b). Opuštanje ruku iznad glave uz konstantni kontakt lakta i šake na podlozi; a) početni položaj, b) završni položaj (trenutak kada pojedinac više ne može održati navedeni kontakt s podlogom) – vlastiti izvor

Slike 16 a) i 16 b). Ekstenzija torakalne kralježnice preko valjka; a) početni položaj, b) završni položaj (trbuh se gura prema podlozi kako bi se izolirao pokret u torakalnoj kralježnici) – vlastiti izvor

Slike 17 a) i 17 b). Torakalno otvaranje iz bočne pozicije; a) početni položaj, b) završni položaj – vlastiti izvor

Slike 18 a) i 18 b). Torakalno otvaranje iz pozicije iskoraka s rukama na podlozi; a) početni položaj, b) završni položaj – vlastiti izvor

Slike 19 a) i 19 b). Torakalno otvaranje iz pozicije iskoraka; a) početni položaj, b) završni položaj – vlastiti izvor

Slike 20 a), 20 b) i 20 c). Istežanje m. scalenus; a) početni položaj (zahvaćena ruka drži rub stolice), b) prva varijanta vježbe (nagib tijela i laterofleksija glave u suprotnu stranu od

zahvaćene strane), c) druga varijanta vježbe (dodatak rotacije glave prema zahvaćenoj strani) – vlastiti izvor

Slike 21 a) i 21 b). Opuštanje preko ručnika na torakalnoj kralježnici; a) postavljanje ručnika, b) završni položaj. Položaj se može zadržati nekoliko minuta. – vlastiti izvor

Slike 22 a) i 22 b). Istezanje m. pectoralis; a) m. pectoralis major, b) m. pectoralis minor – vlastiti izvor

Slike 23 a) i 23 b). Učenje dijafragmalnog disanja; a) početni položaj, b) završni položaj. Prilikom udaha osoba pokušava "voditi" povećani interabdominalni tlak u smjeru naprijed, bočno i natrag. Rukama osoba prati pravilnost izvedbe. – vlastiti izvor

Slike 24 a), 24 b), 24 c) i 24 d). Varijante vježbi iz ležanja na leđima s podignutim rukama i nogama; a) početni položaj (vježba dijafragmalnog disanja u položaju), b) opružanje ruku iza glave, c) dodir jedne noge na podlogu, d) opružanje suprotne ruke i noge prema podlozi. – vlastiti izvor

Slike 25 a) i 25 b). Abdukcija i adukcija ekstremiteta iz položaja na leđima; a) početni položaj, b) završni položaj – vlastiti izvor

Slike 26 a), 26 b), 26 c) i 26 d). Varijante vježbi iz upora klečećeg za rukama; a) početni položaj (vježba dijafragmalnog disanja u položaju), b) opružanje suprotne ruke i noge uz kontrolu stabilnosti trupa, c) aktivacija m. serratus anterior retrakcijom i protrakcijom lopatica, d) izdržaj u uporu klečećem za rukama s podignutim koljenima. – vlastiti izvor

Slike 27 a) i 27 b). Aktivacija m. serratus anterior rolanjem valjka uz kontrolu lopatice; a) početni položaj, b) završni položaj – vlastiti izvor

Slike 28 a) i 28 b). Odgurivanje od zida iz ramenog obruča; a) početni položaj, b) završni položaj – vlastiti izvor

Slike 29 a), 29 b), 29 c) i 29 d). Varijante vježbi retrakcije i kontrole lopatice iz ležanja na trbuhu; a) početni položaj, b) retrakcija lopatica s obje ruke, c) i d) retrakcija lopatice i kontrolirano kruženje rukom – vlastiti izvor

Slika 30. Pritiskanje lopti o zid; a) početni položaj, b) završni položaj – vlastiti izvor

Slike 31 a) i 31 b). Objeručno povlačenje elastične trake; a) početni položaj, b) završni položaj – vlastiti izvor

Slike 32 a), 32 b) i 32 c). Jednoručno povlačenje elastične trake s koncentracijom na retrakciju lopatice; a) početni položaj, b) retrakcija lopatice, c) završni položaj – vlastiti izvor

Slike 33 a) i 33 b). Široko povlačenje na T – rex spravi; a) početni položaj, b) završni položaj – vlastiti izvor

Slike 34 a) i 34 b). Razvlačenje elastične trake; a) početni položaj, b) završni položaj – vlastiti izvor

Slike 35 a) i 35 b). Vanjska rotacija s elastičnom trakom; a) početni položaj, b) završni položaj – vlastiti izvor

Slike 36 a) i 36 b). Vježba stabilizacije ramenog obruča, položaj lopatice i ramenog obruča ostaje isti dok se bočnim hodanjem uz otpor elastične trake stvara napetost; a) početni položaj, b) završni položaj – vlastiti izvor

Slike 37 a), 37 b) i 37 c). Ekscentrična kontrakcija vanjskih rotatora ramenog obruča uz otpor elastične trake; a) početni položaj (druga ruka pomaže prilikom postavljanja u početni položaj), b) kontrolirano vraćanje ruke u unutarnju rotaciju, c) završni položaj – vlastiti izvor

Slike 38 a), 38 b) i 38 c). Podizanje štapa s utegom pruženim rukama iznad glave uz kontrolu lopatica; a) početni položaj, b) središnji položaj, c) završni položaj – vlastiti izvor

Slike 39 i 39. Varijante vježbi stabilizacije ramenog obruča u hod. – vlastiti izvor