

DIJAGNOZA I LIJEČENJE PATELARNE TENDINOZE U SPORTAŠA

Vukašinović, Barbara

Master's thesis / Diplomski rad

2022

Degree Grantor / Ustanova koja je dodijelila akademski / stručni stupanj: **University of Zagreb, Faculty of Kinesiology / Sveučilište u Zagrebu, Kineziološki fakultet**

Permanent link / Trajna poveznica: <https://urn.nsk.hr/urn:nbn:hr:117:410861>

Rights / Prava: [Attribution 4.0 International](#)/[Imenovanje 4.0 međunarodna](#)

Download date / Datum preuzimanja: **2025-01-12**



Repository / Repozitorij:

[Repository of Faculty of Kinesiology, University of Zagreb - KIFoREP](#)



SVEUČILIŠTE U ZAGREBU

KINEZIOLOŠKI FAKULTET

(Studij za stjecanje akademskog zvanja:

magistar kineziologije)

Barbara Vukašinić

**DIJAGNOZA I LIJEČENJE PATELARNE
TENDINOZE U SPORTAŠA**

Diplomski rad

Mentor:

Prof. dr. sc. Saša Janković

Zagreb, srpanj, 2022.

DIJAGNOZA I LIJEČENJE PATELARNE TENDINOZE U SPORTAŠA

Sažetak

Problematika ovog diplomskog rada temelji se na otkrivanju nastanka patelarne tendinoze, dijagnostici, odnosno prevenciji nastanka ozljede te rehabilitaciji nastale ozljede. S obzirom da je koljenski zglob najkompleksniji zglob u ljudskom tijelu, važno je poznavati mehanizme nastanka ozljede i rizične faktore kako bi se na vrijeme spriječio nastanak ozljede. Iz tog razloga vrlo je bitno provoditi preventivne treninge. Glavni cilj ovog diplomskog rada bio je opisati i prikazati različite vrste vježbi koje se odnose na prevenciju nastanka, odnosno jačanje i istežanje mišića kao sastavni dio svakog treninga. U slučaju ozljede patele, što prije započeti sa kvalitetnom rehabilitacijom. U programu rehabilitacije provoditi ekscentrične vježbe na kosini, te vježbe dinamičkog jačanja prednje i stražnje strane natkoljenice, stabilizaciju trupa i gluteusa.

Ključne riječi: *koljenski zglob, ozljede, prevencija, rehabilitacija, patela, rizični faktori.*

DIAGNOSIS AND TREATMENT OF PATELAR TENDINOSIS IN ATHLETES

Summary

The problems of this thesis are based on detecting the origin of patella tendinosis, diagnosis and prevention of injuries and rehabilitation of those injuries. Since the knee joint is the most complex joint in the human body, it is important to know the mechanisms of injury and risk factors in order to prevent injury on time. For this reason, it is very important to conduct preventive training. The main goal of this thesis was to describe and present different types of exercises related to prevention, for example strengthening and stretching muscles as an integral part of any training. In case of a patella injury, start with quality rehabilitation as soon as possible. In the rehabilitation program, eccentric exercises, perform exercises of dynamic strengthening of the front and back thigh, stabilization of the torso and gluteus.

Key words: *knee joint, injuries, prevention, rehabilitation, patella, risk factors.*

Sadržaj:

1.UVOD	1
2.ANATOMIJA KOLJENA.....	2
2.1.Patela	4
3.SKAKAČKO KOLJENO.....	4
3.1.Bol u području prednjeg dijela koljena.....	6
4. KLINIČKA SLIKA.....	8
5. DIJAGNOSTIKA.....	9
6. BIOMEHANIKA I UZROK NASTANKA	11
7. LIJEČENJE SINDROMA PRENAPREZANJA.....	12
7.1. Neoperativno liječenje skakačkog koljena.....	13
7.2. Kirurško liječenje skakačkog koljena.....	14
8.PREVENCIJA NASTANKA OZLIJEDE	15
8.1. Vježbe jačanja.....	15
8.2. Vježbe istezanja	17
9.REHABILITACIJA PATELARNE TENDINOZE	18
9.2.Liječenje patelarne tendinoze uz pomoć ekscentričnih vježbi	21
10.ZAKLJUČAK	25
11.LITERATURA.....	26

Popis slika:

Slika 1 anatomija koljena	3
Slika 2 anatomija patele.....	4
Slika 3 hondromolacija koljena.....	7
Slika 4 prikaz nestabilne patele.....	11
Slika 5 prikaz jačanja mišića.....	15
Slika 6 prikaz istežanja mišića.....	17
Slika 7 prikaz rehabilitacijskog procesa.....	18

1.UVOD

Koljeno je vrlo često ozljeđivano u sportu i rekreaciji. Prema statističkim podacima polovica sportskih ozljeda događa se u području koljena. U tom području nisu česte samo akutne ozlijede, već i sindromi prenaprezanja, jer sudjeluje u svim tjelesnim aktivnostima, te se u području koljena nalaze hvatišta i polazišta mnogobrojnih tetiva sa odgovarajućim sluznim vrećicama. Sindromi prenaprezanja vrlo su česti u specifičnom zglobu između patele i femura odnosno u patelofemoralnom zglobu. Sindrom prenaprezanja tipičan je baš za koljeno, i ozljede nastale tijekom neke sportske aktivnosti nazivamo „skakačko koljeno“. Smatra se da 40% naprezanja nastalim pri trčanju čine sindromi prenaprezanja u području koljena. (Pećina, M. 1992).

U sportu, rekreaciji i kod različitih zanimanja, zbog dugotrajnih ponavljanja mikrotrauma uslijed čega dolazi do prenaprezanja određenog tkiva i sustava za kretanje, nastaje kronično oštećenje. Riječ je prije svega o bolovima koje sportaš osjeća te odlazi liječniku. Međutim, obično se sa dolaskom kod liječnika i traženjem liječničke pomoći kasni, i tada je bol već teška smetnja u sportskoj ili profesionalnoj aktivnosti. Tijek liječenja je vrlo težak i dugotrajan zbog već razvijene loše kliničke slike. Većini sportaša se preporuča da u određenom vremenskom periodu prekinu sportsku aktivnost ili smanje intenzitet. To je naravno svim sportašima teško prihvatiti. Za uspješno liječenje sindroma sustava za kretanje vrlo je važno otkriti zašto uopće dolazi do sindroma prenaprezanja, te pokušati na vrijeme dijagnosticirati ozljedu i otpočeti liječenje prilagođeno svakom sportašu u što kraćem vremenskom roku. Liječenje je dugotrajno i ishod liječenja uvelike ovisi o samom sportašu. (Pećina, M. 2019).

2. ANATOMIJA KOLJENA

Koljeno (*lat. Articulatio genus*) se smatra najvećim zglobom u ljudskom tijelu koji spaja bedrenu kost (*lat. Femur*) s goljeničnom kosti (*lat. Tibia*). Koljeno je vrlo složene građe te se podrazumijeva da je vrlo često izloženo ozljedama. Pokretljivost je glavna karakteristika koljena, ono obavlja ispruženje i pregibanje, te vrši funkciju unutarnje i vanjske rotacije. Karakteristična je posebnim izgledom i građom zglobnih ploha te sadržava mnoge strukture koje osiguravaju otpornost, ali pružaju i veću mogućnost ozljede. To je zglob između bedrene kosti (*lat. Femur*) i potkoljenične kosti (*lat. Tibia*). Zglobne površine svih kostiju koljena obložene su hrskavičnom pokrovom. (Matejčić, A. 2007).

Koljenski zglob sastoji se od konveksnog i konkavnog zglobnog tijela. Kondili bedrene kosti tvore konveksno zglobno tijelo, a odvojeni su međučvornom udubinom, a sa strane svakog od kondila su bočne izbočine čija su uloga hvatište zglobnih sveza i tetiva te mišića. Te se izbočine nazivaju medijalni i lateralni epikondili. Kondili tibije čine konkavno zglobno tijelo koljena, a imaju ravne zglobne plohe koje ne odgovaraju zakrivljenim ploham kondila femura. Usklađenost pokret nekongruentnog koljenog zgloba omogućuju *menisci articulares* (Matejčić, A. 2007).

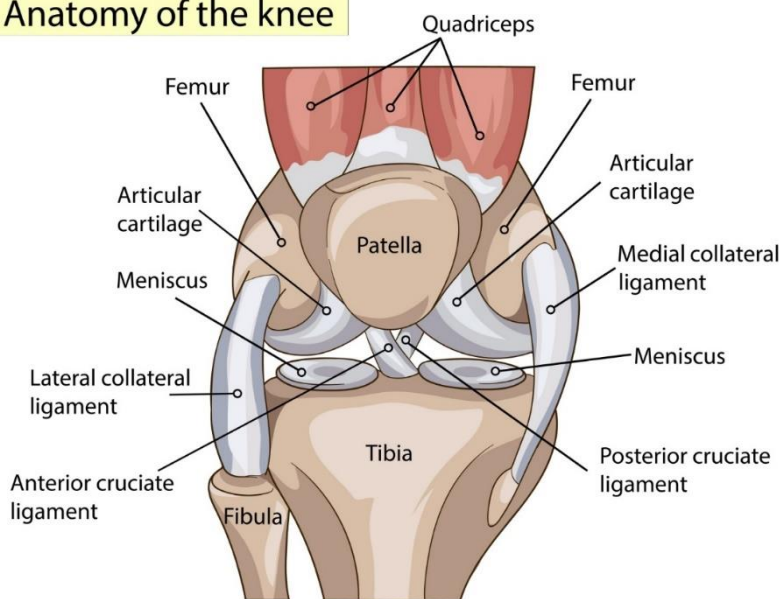
Same kretnje u zglobu koljena omogućavaju pasivni i aktivni stabilizatori. Četveroglavi bedreni mišić je glavni u skupini mišića aktivnih stabilizatora. (*lat. Musculus quadriceps femoris*). Također aktivne stabilizatore koljena čini velika skupina mišića koji svojim polazištem obuhvaćaju područje zdjelice i natkoljenice, i spuštaju se prema koljenu i oblažu ga sa svih strana, a dio njih hvata se u području samog koljena ili ispod te razine za potkoljeničnu kost. Kako bi opterećenje koje se prenosi na potkoljenicu bilo što manje, potrebno je da dodirne plohe budu što veće i sukladne. Zato se u koljenu između kostiju nalaze vezivno – hrskavične tvorbe, medijalni i lateralni menisci. Oni osiguravaju potrebnu podjelu sile i zglobne tekućine, zadaća im je elastično ublaživanje i sprječavanje izravnog dodira sa hrskavičnim dijelom kostiju. Prilikom različitih pokreta u zglobu, pomiču se prema naprijed i prema natrag, a imaju ulogu i stabilizacije zgloba. Strukture koljena obavija zglobna čahura i čini zglobnu šupljinu, koja svojom sinovijalnom tekućinom djelomično prehranjuje strukture i smanjuje trenje. Aduktori (*lat. Aductor*) se također tu nalaze, kao i mišići stražnje strane natkoljenice – ishiokuralna muskulatura. (Daraboš, 2011).

U skupinu pasivnih stabilizatora ubrajaju se stražnji i prednji ukrižni ligamenti (*lat. ligamentum cruciatum anterius et posterius*), medijalni i pobočni kolateralni ligamenti (*lat.*

ligamentum collaterale mediale et laterale), zglobna čahura (*lat. capsula aricularis*), te medijani i lateralni menisk (*lat. meniscus medialis et lateralis*). (Daraboš, 2011).

Hrskavica zgloba je čvrsto vezivno tkivo koje omogućuje podnošenje velikih mehaničkih opterećenja tijekom rada zglobova. Hrskavica nema limfnih ili krvnih žila, nema ni živaca, a hrani se preko drugih tkiva i sinovijalne tekućine samih zglobova. Takva je hrskavica hijalnog tipa. Na bazi svoje glatkoće i sposobnosti otpora silama koje djeluju na nju, stalno zadržava svoj oblik te tako omogućuje zglobne pokrete. Hrskavica je tkivo koje se stalno pregrađuje. Za vrijeme rasta proces je intenzivan, a s godinama se usporava. Sastavljen je od nekoliko slojeva raspoređenih od kosti do zglobne površine. Što su slojevi dublji, tj. što se nalaze bliže kosti igraju važniju ulogu u procesu pregradnje. To vrijedi za kalcificirani sloj uz samu subhondralnu kost, bogat hrskavičnim stanicama. Starenjem se taj sloj hrskavice najviše degenerativno mijenja. (Daraboš, 2011).

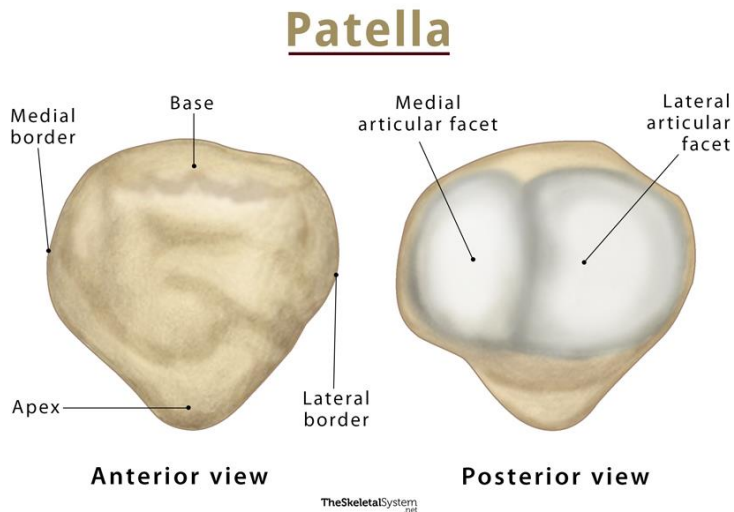
Anatomy of the knee



Izvor: <https://3sporta.com/uvod-u-anatomiju-zasto-je-koljeno-trkacko/>

2.1.Patela

S prednje strane koljenskog zgloba smještena je mala kost, iver ili čašica nazvana patela. To je najveća sezamska kost, uložena u tetivu četveroglavog bedrenog mišića i slični klinu. Prednja strana patele je hrapava, a stražnja glatka i ima dvije plohe kojima se prilagođava obliku zaglavka bedrene kosti. Glavna funkcija patele je zaštita koljenskog zgloba. (Keros, P. i sur. 1999).



Preuzeto s <https://www.theskeletalsystem.net/leg-bone/patella.html>

3.SKAKAČKO KOLJENO

U distalnom dijelu ekstenzornog mehanizma događaju se patološke promjene mehanizma koljena: u tetivi kvadricepsa i njezinoj inserciji na proksimalni pol patele, patelarnom ligamentu i njegovoj inserciji na apeksu patele ili inserciji dese patološke prepoznajemo sindrom prenaprezanja točnije skakačko koljeno. (Pećina, M. i sur. 2019). Skakačko koljeno najčešće se pojavljuje u sportaša koji tijekom sportskih treninga dugo trče ili izvode različite skokove. Pritom opterećuju ekstenzorni sustav koljena. Visoka incidencija skakačkog koljena zamijećena je u odbojkaša, košarkaša, i drugim tzv. skakačkim sportovima. (Pećina, M. i sur. 2019). Visok je postotak sportskih ozljeda koljena u odbojci, 28% , kod profesionalnih odbojkaša taj postotak se penje na 40%. svaki profesionalni odbojkaš barem jednom u svojoj sportskoj karijeri ima problem sa skakačkim koljenom. (Ferretti, A. 1986). Najčešće sportske aktivnosti koje u velikoj mjeri pojačavaju mehaničko naprezanje

ekstenzornog sustava koljena su različiti skokovi, a značajno je da maksimalno opterećenje tetive i ligamenata nastaje u fazi doskoka. Pojava simptoma i lokalizacija patoloških promjena javljaju se u 21,3% na hvatištu tetive kvadricepsa za patelu, u 72,1% na vršku patele i u 6,6% slučajeva na tuberositas tibije tj. na hvatištu patelarnog ligamenta na tibiji. (Pećina M. i sur. 1999). Kliničkim pregledom na tim mjestima se pojavljuje bol provocirano i spontano na pritisak. Bol nastaje postepeno, nije povezana sa uočljivom traumom, vrlo je oštra, britka i različitog intenziteta. U početnoj fazi bolesti bol je prisutna samo nakon treninga ili sportskog natjecanja, te nestaje nakon razdoblja odmora. (Pećina, M. i sur. 2001). Kod nekih bolesnika se pri jačem mehaničkom opterećenju primjećuje klecanje i osjećaj slabosti u koljenskom zglobo. (Kujala, MH. i sur. 1986). Kasnije, boli postaju sve učestalije pojavljuju se naročito za vrijeme sportske aktivnosti, a mogu se pojaviti prije i nakon bilo kakve fizičke aktivnosti. Vrlo je česta pojava boli i nakon duljeg sjedenja u položaju sa savijenim koljenom. Sportaši koji se bave sportskim i radnim aktivnostima često imaju problem sa funkcionalnim nesposobnostima, češće donjih ekstremiteta, a ona se manifestira povećanjem intenziteta boli koja može biti lagana do čak potpune nemogućnosti bavljenja sportom. (Pećina, M. i sur. 2001).

Osnovne patološke promjene nastaju na spajanju tetive kvadricepsa i patelarnog čvora za patelu i tuberozitas tibije. Pritom dolazi do zadebljanja prijelaznih hrskavica između tetive i kosti, pojavu cističnih šupljina i nastanka granice između dvije prijelaznih hrskavica. (Ferretti, A. i sur. 1983.) Najtipičniji klinički znakovi kod oboljelih sa skakačkim koljenom je izrazito jaka bol na dodir u predjelu donje i gornje strane patele ili na tuberozitasu tibije, a ponekad je prisutna i cistična fluktuacija. (Voto, SJ. i sur. 1988).

Radiografskom analizom uočavaju se koštane promjene patele, tuberozitasa tibije skakačkog koljena. (Haller, W. i sur. 1988).

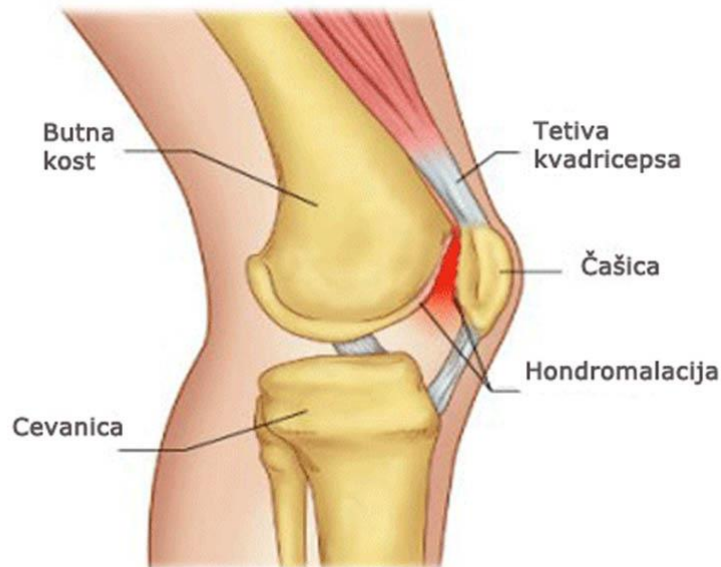
Da bi se sportaš vratio u punu sportsku aktivnost, kod potpune rehabilitacije zahvaćenog ekstremiteta cilj je neoperativno liječenje koje se manifestira smanjivanjem lokalnog upalnog procesa i uspješno cijeljenje tkiva. (Beckman, M. i sur. 1989).

Uništeno tkivo zasniva se na kirurškom cijeljenju i poboljšanju procesa cijeljenja, a samim tim i korekciji koljenskog ekstremiteta koji je loše usmjeren. (Pećina, M. i sur. 1992).

3.1. Bol u području prednjeg dijela koljena

U prednjem dijelu koljena postoje brojni mogući uzroci nastanka boli i najčešće se misli na kronične uzroke nastanka. Kada se govori o boli u području prednjeg dijela koljena, najčešće se misli na patelofemoralni bolni sindrom, a pod kojim se često misli na hondromalaciju patele ili na nepravilnosti u kliznom putu patele i loše usmjerenje ekstenzornog sustava koljena. Vrlo je teško definirati što znači loše usmjerenje ekstenzornog sustava koljena. U slučaju lošeg usmjerenja ekstenzornog sustava koljena promijenjena arhitektura patelofemoralnog zgloba, a to mijenja odnos među stabilizatorima patele i zbog toga nastaje prenapetost jednih, tj. insufinacija drugih. Također, loše usmjernje dovodi i do pogrešnog prenošenja opterećenja u patelofemoralnom zglobu, što rezultira povećanim pritiskom u pojedinim zonama patelofemoralnog kontakta. Sve do 80. – tih godina loše usmjerenje ekstenzornog sustava koljena proučavalo se statički i obično se samo na aksijalnim snimkama patele proučavao odnos između patele i trohlee femura. Larson je 1979. otišao korak dalje i pokazao da pri procjeni usmjerenja ekstenzornog sustava koljena treba obratiti pažnju i na stabilizatore patele i njihovu funkciju, te na usmjerenje donjeg ekstremiteta, odnosno na anatomske odstupanje donjeg ekstremiteta. (Larson, RL. i sur. 1984). Postoje tri skupine lošeg usmjerenja ekstenzornog sustava. U prvu skupinu uzroka lošeg usmjerenja ekstenzornog sustava koljena ubraja se nagib i/ili pomak patele u mediolateralnom smjeru, displaziju i hipoplaziju trohlee femura te pomak patele u proksimodistalnom smjeru. Atrofiju i/ili visoko hvatište m. vastus medialis (Hughston, 1988.), labavost medijalnih stabilizatora patele koja može biti ili posljedica ozljede ili generalizirane labavosti zglobova te prenapetost lateralnih stabilizatora patele. U drugu skupinu uzroka ubrajaju se; anatomska odstupanja donjeg ekstremiteta koja prema Larsonu nepovoljno djeluju na funkciju patelofemularnog zgloba jesu prekomjerna anteverzija glave i vrata femura, unutrašnja rotacija trupa femura, rotacija tibije prema van, genu valgum te lateralna insercija ligamenata patele, a klinički se očituje povećanim Q-kutem. U najvećem broju slučajeva nalazimo kombinacije tih uzroka, te da loše usmjerenje ekstenzornog sustava koljena nije uvijek praćeno bolima ili nekim drugim smetnjama u patelofemularnom zglobu. (Larson, RL. i sur. 1984). Morscherova podjela prema kojoj se etiologija hondromalacije patele može svrstati u šest skupina. U prvu skupinu ubrajamo trauma i mehaničko preopterećenje, zatim u drugu anatomske varijacije patele, femura, tibije i sinovijalne membrane, u treću skupinu pripada poremećaj u položaju patele, četvrta skupina promjene u kliznom putu patele, u petu skupinu poremećaji prehrane hrskavice, te u posljednju šestu skupinu hormonalni poremećaj. Budući da se promjene hrskavice patelofemoralnog zgloba ne očituju uvijek

klinički, te je teško govoriti o incidenciji tih promjena. (Morscher, 1987). U dijagnostici uzroka nastanka sindroma najznačajniji je još uvijek ciljan i detaljan klinički pregled u ispitivanje specifičnih kliničkih znakova koji će otkriti nestabilnost patele, skakačko koljeno, loše usmjerenje ekstenzornog sustava koljena itd. (Carson, WG. i sur. 1984).



Izvor: <https://www.bolesti-zglobova.com/hr/blog/hondromalacija>

4. KLINIČKA SLIKA

Temeljni nastanak svih prenaprezanja lokomotornog sustava kao i njegovih sindroma jest ponavljanje i učestalost ozljeda koje su veće od reparacije tkiva. Sve ozljede bilo koje vrste u početku se manifestira kroz upalnu reakciju tkiva. Tu su obuhvaćene sve završne žilne mreže, krvi i vezivnog tkiva, mnogobrojnih enzima, mnoge fiziološke aktivne tvari i mnoge druge. Sustavi za kretanje kojima je uzrok prenaprezanje dovedeni su u to stanje zbog upalnih reakcija čiji uzrok nije poznat ali oštećeno tkivo može biti jedan od istih. Ponavljana mikrotrauma okidač je za početak upalnog procesa. Upalna reakcija nužan je dio u procesu cijeljenja tkiva, te isto može prijeći u kronični oblik i potom u degenerativne promjene, osnovni zadatak je onemogućiti razvijanje kroničnog upalnog procesa. U sprječavanju kronične upale pomažu lijekovi koji nisu steroidni ali i steroidni protuupalni lijekovi i djelovanjem na prostaglandine. Međutim, kod upalnih reakcija nesteroidni i steroidni protuupalni lijekovi izazivaju širenje krvnih žila i samim tim povećavaju propusnost istih ali i njihovom pojavom u tkivu mogu se pojaviti edemi. Svi oni i ostali posrednici upale podražuju živčane završetke za bol, a reakcija organizma na oštećenje je cijeljenje. Podijeljeno je u dva stadija; proliferativni i formativni. U četrnaestodnevnom stanju, stanice migriraju na mjesto ozlijede i to stanje se zove proliferativni stadij. Za to vrijeme se tu stvara novo vezivno tkivo, dok u formativnom stadiju dolazi do promjene novonastalog tkiva toliko dugo dok ne postane vrlo slično normalnom tkivu.

Osjećaj zatezanja karakterističan je u početku sindroma prenaprezanja. Pri aktivnom i pasivnom istezanju kod kontrakcije odgovarajućih mišića pojavljuje se bol u cijelom ili dijelu mioenzezijskom aparatu. Pojavljuju se otekline zahvaćenog područja kao i bol na dodir. Na kraju se pojavljuju bolovi prilikom mirovanja, a ponekad se proširuju i duž cijelog mišića. Prateći učestalost boli tijekom sportske i profesionalne aktivnosti te intenzitet boli, razlikujemo više faza razvoja oštećenja. Curwin i Stanish uzimajući u obzir vezu između intenziteta bola, odnosno stadija bolesti smatraju da postoji šest stadija tijekom kojih se razvija sindroma prenaprezanja. (Pećina, M. i sur. 2019).

Tablica 1. Podjela sindroma prenaprezanja lokomotornog sustava na stadije bolesti s obzirom na vrijeme pojave bola i njegov utjecaj na sposobnost bavljenja sportom, prema Curwin i Stanish

STADIJ	POJAVA BOLA	SPOSPOBNOST BAVLJENJA SPORTOM
1	Nema	Normalna
2	Priekstremnim opterećenjima	Normalna
3	Na početku i nakon sportske aktivnosti	Normalna ili neznatno smanjena
4	Utijeku i nakon sportske aktivnosti	Neznatno smanjena
5	Utijeku sportske aktivnosti, prisiljava na prekid	Znatno smanjena
6	U tijeku normalne dnevneaktivnosti	Nemoguće bavljenje sportom

5. DIJAGNOSTIKA

Prije odabira samog zahvata najvažnije je obaviti temeljitu obradu pacijenata, što uključuje kvalitetnu magnetnu razonanciju i panoramsku rendgensku snimku donjih ekstremiteta, te odraditi karakteristična oštećenja. Pri dijagnozi skakačkog koljena vrlo je važno obaviti ultrazvučni pregled tetive kvadricepsa i patelarne sveze. U početnoj fazi bolesti skakačkog koljena prisutan je otok patelarne sveze koji se najčešće nalazi na proksimalnom spoju patelarne sveze, tj. na apeksu patele. U kasnijim stadijima sindroma mogu se uočiti degenerativne promjene ligamenata.

Za pojedini sindrom postoje specijalni klinički testovi koji olakšavaju kliničku dijagnostiku. Neki od njih su: Oberov test, fulcrum test, test klupice i mnogi drugi.

Kao najstariju pomoćnu metodu s kojom se otkriva razvoj kalcifikata, razne promjene na kosti, zamor, kao i uzrok nastanka sindroma, koristi se radiološka dijagnostika. Koštane promjene polova patele i tuberozitas tibiae skakačkog koljena mogu se uočiti radiografskom analizom. Donji pol patele je izdužen i naziva se kljunom patele, a nazubljenost prednje površine patele naziva se tooth sign. Karakteristična je i radiolucencija vrška patele. Postoje mnoge radiološke dijagnostičke metode: ultrasonografija, magnetna rezonancija, kompjutorizirana tomografija. Radiografija daje samo neizravne podatke hrskavičnog gubitka uz suženje širine zglobnog prostora.

Artrografija pri rendgenskom snimanju danas je apsolutna metoda i zamijenjena je CT artrografijom, odnosno MR-om. CT artrografija je korisna metoda za prikaz hrskavice, ali povezana je s primjenom ionizirajućeg zračenja. Invazivna je metoda i ne prikazuje koštani edem i zato je metoda drugog izbora u evaluaciji hrskavice.

MR u dijagnostici hrskavičnih oštećenja zlatni je standard, a također zbog jasnog prikaza površine i strukture hrskavice i izgleda pripadajuće subhondralne kosti metoda izbora. Primjena izravne MR artrografije povećava osjetljivost MR pregleda za hrskavična oštećenja ili joj je nedostatak činjenica da je riječ o invazivnoj metodi.

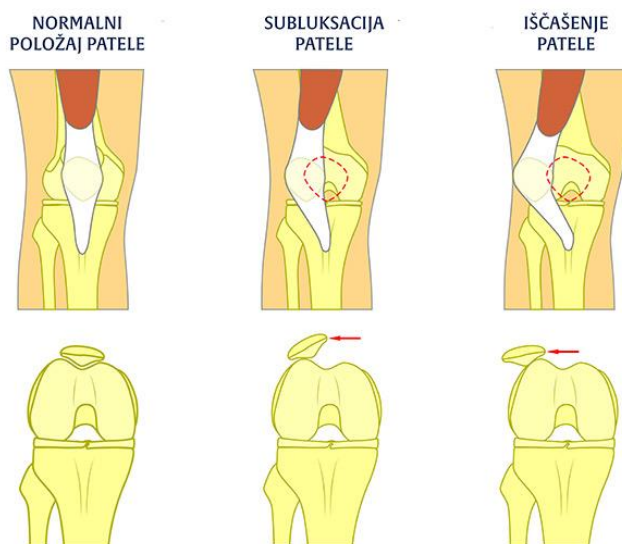
Moderna medicina koristi ultrazvučnu dijagnostiku kao važnu metodu pri dijagnozi rupture tetive i mišića, burzitisa i prijeloma zamora, tendinitisa, peritendinitisa, entzitisisa. Ultrazvučnom dijagnostikom odnosno pregledom tetiva pri istezanju; aktivnom i pasivnom, i pregledom mišića pri kontrakciji i relaksaciji mišića, znatno se povećava mogućnost dinamičke pretrage. Također, ultrazvučna dijagnostika svojom jeftinošću, neinvazivnošću i mogućnošću široke primjene ultrazvučna pretraga nezamjenjiva je metoda u dijagnostici skakačkog koljena.

Termografija ima najveću značajku zbog toga što omogućuje objektivno praćenje tijeka bolesti bilo da prati njezin razvoj ili da prosuđuje učinak poduzetnog liječenja. Magnetna rezonanca je često korištena dijagnostička metoda pri dijagnostici sindroma prenaprežanja, s obzirom da su sva tkiva sustava za kretanje kao i patološke promjene dostupna dijagnostici pomoću magnetne rezonancije.

Kao vrlo važna kirurška metoda za otkrivanje i liječenje oštećenja zglobne hrskavice smatra se artroskopija, (Pećina, M. i sur. 2019).

6. BIOMEHANIKA I UZROK NASTANKA

Mnogi stručnjaci vode rasprave i razmjenjuju mišljenja o etiopatogenezi skakačkog koljena. Maksimalno mehaničko opterećenje ekstenzornog sustava koljena dešava se kod deceleracije tijela u fazi doskoka. Svojom ekscentričnom kontrakcijom quadriceps femoris svladava silu težu i upravo su te kontrakcije jedan od bitnih uzročnih čimbenika nastanka skakačkog koljena. Za nastanak skakačkog koljena bitne su i somatske značajke sportaša od kojih su najviše istraživane anatomske značajke sportaša od kojih su najviše istraživane anatomske značajke donjih ekstremiteta. Bol kao osnovni simptom i smanjena funkcionalna sposobnost oboljelog donjeg ekstremiteta najočiti je klinički opis skakačkog koljena. Bolno mjesto je obično na bazi ili vršku patele ili na tuberositas tibiae, a prema istraživanju Pećine i suradnika u gotovo 70% slučajeva bol je prisutna na vršku patele. (Pećina, M. i sur. 2019).



Izvor: <https://fattorini.hr/nestabilna-patela-najcesci-problem-koljena-u-periodu-odrastanja/>

Klasifikacija skakačkog koljena dijeli se na stadije prema progresiji kliničkih simptoma. U prvoj fazi bol se osjeća samo nakon aktivnosti, u drugoj fazi prisutna je za vrijeme i nakon aktivnosti, a u trećoj fazi, bol se osjeća za vrijeme i dugo poslije, a sportaš je onemogućen dalje se baviti sportom. U četvrtom stadiju bol je prisutna tijekom aktivnosti i mirovanja i prijeti ruptura tetive koja znači peti stadij skakačkog koljena. (Pećina, M i sur. 2019).

7. LIJEČENJE SINDROMA PRENAPREZANJA

Sindrom prenaprezanja sustava za kretanje vrlo rijetko se rješava kirurški. Za neoperativno liječenje važno je što prije započeti sa rehabilitacijom, odnosno već pri pojavi prvih simptoma. U početnim stadijima bolesti se i najčešće griješi; zanemarivanjem prvih simptoma, ne obraća se dovoljno pozornosti na njih i ne smanjuje se aktivnost što bi bilo preporučljivo. Pristup neoperativnog liječenja zasniva se na načelima:

1. Ublaživanju bola i kontroli upale
2. Pospješuje cijeljenje
3. Kontrola daljnje aktivnosti

Program neoperativnog liječenja sastoji se od:

1. Kratkotrajni prestanak, tj. modifikacije sportske aktivnosti
2. Krioterapije bolnog područja
3. Primjena nesteroidnih protuupalnih lijekova
4. Vježbe istezanja mišića i jačanja određenih mišićnih skupina
5. Djelovanje na predisponirajuće čimbenike
6. Individualno prilagođene vježbe ovisno o stadiju bolesti i na njihovu lokalizaciju.

U početnoj fazi bolesti nije potrebno potpuno obustaviti sportsku aktivnost nego uz započeto neoperativno liječenje smanjiti intenzitet aktivnosti posebno onih koje dovode do osjećaja povećane boli. Potpuni prekid treninga od 3-4 tjedna smatra se najboljim rješenjem u neoperativnim fazama bolesti.

Kada su iscrpljeni svi neoperativni načini liječenja sindroma sustava za kretanje posljednji način pomoći je kirurško liječenje. Većina kirurških postupaka rješava se artroskopski, npr. Artrorokopski tretman vršak patele i proksimalnog dijela ligamenta patele pri „skakačkom koljenu“. Ponekad se kirurškim zahvatom bušenja kostiju adheziolom tetive postiže bolja prokrvljenost oštećenog područja. Postoje i mini invazivne metode koje se izvode ultrazvučno i doplerski. Nakon kirurškog liječenja jako je važna postoperativna rehabilitacija jer bez nje ni jedan kirurški zahvat neće dati očekivane i zadovoljavajuće rezultate.

Mnogi protokoli liječenja započinju s modifikacijom opterećenja i programom ekscentričnih vježbi jačanja određenih skupina mišića. Transkutana aplikacija i primjena ekstrakorporalnih udarnih valova ima pozitivan utjecaj na smanjenje bola i poboljšanje

funkcije. S obzirom na pojavu neovaskularizacije u kroničnim slučajevima tendinopatije neki preporučaju ablaciju malih krvnih žila ili njihovu sklerozaciju. Primjenom lidokaina kao lokalnog anestetika smanjuje se bol, a primjena injekcija kortikosteroida uglavnom se izbjegava s obzirom na nove poglede o etiopatogenezi sindroma prenaprezanja i prevladavanju degenerativnih promjena nad početnim upalnim promjenama.

Vrlo je važno reći da ni jedna neoperativna ili kirurška metoda ne dovodi do potpunog izlječenja sindroma prenaprezanja. Izrazito je važna prevencija i individualni pristup koji u posljednje vrijeme daje sve bolje rezultate u liječenju ove bolesti. (Pećina, M. i sur. 2019).

7.1. Neoperativno liječenje skakačkog koljena

Liječenje skakačkog koljena kao i kod ostalih sindroma prenaprezanja može biti neoperativna i kirurška. Načelo liječenja je smirivanje simptoma te potpuna rehabilitacija zahvaćenog ekstremiteta. Primjenjuje se odmor, krioterapija i fizikalna terapija. (Pećina, M. i sur. 2019.) Za akutne stadije najbolje je obustaviti sportske aktivnosti koje uzrokuju dodatnu bol ekstremiteta. U prva tri dana krioterapija, korištenje kompresivnog zavoja i držanje ekstremiteta u podignutom položaju pomaže u smanjenju bola. Upalni proces potpomaže cijeljenje samo u prva tri dana pa je to optimalno vrijeme u kojem treba biti saniran. Upalni edem koji duže traje uzrokuje hipoksične promjene, smanjuje prokrvljenost tkiva, snižava lokalni pH i dovodi do oštećenja okolnog zdravog tkiva. Vjeruje se da primjena krioterapije ublažava upalu smanjenjem edema, hematoma i uklanjanjem boli. U praksi se koristi različite tehnike primjene hladnoće, neke od njih su: led u kockama, ledeni oblozi, masaža zahvaćene regije ledom, a u novije vrijeme sve se više upotrebljava imerzija u hladnoj vodi ili pak primjena etil klorida. Kod liječenja hladnoćom treba imati na umu da kontinuirana primjena leda duže od 20 minuta dovodi do nastanka neželjenih posljedica. Za brzo smirivanje upalnog procesa primjenjuju se i oralni nesteroidni protuupalni lijekovi. Lokalna primjena kortikosteroidnih pripravaka kombiniranih s anestetikom produžena djelovanja također se primjenjuju u liječenju sindroma prenaprezanja mekih tkiva lokomotornog sustava. Međutim, navodi se da je primjena kortikosteroida u svrhu liječenje ove sportske ozlijede nepoželjna, zbog povećane sklonosti patelarne sveze potpunoj rupturi. Nakon ovakvog postupka liječenja radi brzog uklanjanja upale, treći dan liječenje nastavljamo upotrebom topline ili se provodi kontrastna terapija toplo – hladno. Toplina ubrzava proces cijeljenja, pospješuje cirkulaciju, primjenom površinskih masti, ultrazvukom, laserom ili elektroterapijskim postupcima postižu se toplinski efekti. Da bi

rehabilitacija bila potpuna, važno je provoditi program istezanja i jačanja stražnje strane natkoljenice. Apple opisuje program vježbi za postepeno jačanje bolesnog ekstremiteta prema kojem se provodi veliki broj ponavljanja vježbi s malim opterećenjem što pospješuje prokrvljenost i cijeljenje zahvaćenog dijela tijela a ne uzrokuje daljnja oštećenja. Taj program naziva se Progressive Resistance Exercises, a vježbe se izvode podizanjem donjeg ekstremiteta u potpunom ekstenziranom položaju uz opterećenje potkoljenice. (Apple, DF. i sur. 1987). Ekscentrične i koncentrične vježbe pomažu u jačanju ekstenzornog sustava koljenskog zgloba. Mišićna vlakna se skraćuju uslijed koncentrične kontrakcije quadriceps femoris koja djeluje protivno sili teže što uzrokuje jačanje mišićnog tkiva. (Stanish, WD. 1986.) U posljednje vrijeme u liječenju skakačkog koljena pokazale su se vrlo uspješne ekscentrične vježbe. mišićna vlakna se produljuju u slijed ekscentrične kontrakcije. U tijeku rehabilitacijskog programa uključene su i proprioceptivne vježbe na balans dasci koje potiču interakciju živčanog sustava, mišića, tetiva, ligamenata i zglobnih receptora. U neoperativno liječenje pripada i upotreba koljenske trake ili steznika za patelu. Tijekom neoperativnog liječenja skakačkog koljena važno je odrađivanje alternativnog treninga sa vježbama za dijelove tijela koji nisu ozlijeđeni. (Pećina, M. i sur. 2019).

7.2. Kirurško liječenje skakačkog koljena

Kirurško liječenje skakačkog koljena provodi se u kasnijim stadijima bolesti, kada ne postoji mogućnost vraćanja koljena u prijašnje stanje, ili u završnom stadiju bolesti kada dolazi do puknuća ligamenta. Princip kirurškog liječenja je uklanjanje devitaliziranog i degeneriranog tkiva te pospješivanje procesa cijeljenja, a ako je potrebno, može se učiniti i korekcija lošeg usmjerenja ekstenzornog sustava koljena. U povijesti primjene kirurškog liječenja skakačkog koljena postoji mnogo metoda, od boranja vrška patele do artsoskopske apikotomije patele. (Pećina, M. 2019.) U proteklom desetljeću primjenjivalo se isključivo artroskopsko kirurško liječenje uz abraziju neartikularnog dijela vrška patele i čišćenje intraartikularnog dijela patelarnog ligamenta. (Pećina, M. i sur. 2019).

8.PREVENCIJA NASTANKA OZLIJEDE

U današnje vrijeme moderna medicina ima razne opcije u saniranju i rehabilitaciji sportskih ozljeda, ali ih je svakako bolje prevenirati uz određene mjere. Najbolja prevencija je zagrijavanje prije treninga, istezanje prije i nakon treninga jer se tako povećava mogućnost mišića za kontrakciju i kontinuirani rad mišića. Također, svakodnevnim vježbanjem treba uključiti različite mišićne skupine zbog prevencije preopterećenja i nastanka ozljede. Korištenjem kvalitetne sportske opreme mogu se prevenirati mnoge sportske ozljede pa tako i oštećenje patele. Pravilno izvođenje svakog pokreta u sportu ključno je u prevenciji ozljeda. Nakon sportske ozljede sportaši često žele što prije nastaviti s treninzima iako ozljeda nije potpuno sanirana, što često dovodi do nove i još teže ozljede. Ljudskom tijelu je nakon fizičke aktivnosti potreban odmor. Uz dovoljnu količinu odmora između treninga rizik od ozljede je manji. (Molnar, V. 2020).

8.1. Vježbe jačanja

Primjenom treninga s opterećenjem povećava se veličina i jakost ligamenata i tetive te udjela kolagena u njima proporcijalno povećanju mišićne mase. Takav tip treninga ima važnu ulogu u smanjenju rizika koštano – mišićnih ozljeda koje su vezane uz mišićnu neravnotežu tj. za omjer jakosti agonista u odnosu na antagoniste ili omjer jakosti iste mišićne skupine gornjeg lijevog i desnog ekstremiteta. (Šimek. I sur. 2006).

PRIMJER VJEŽBI:


1. JAČANJE MIŠIĆA STRAŽNJE STRANE NATKOLJENICE



Preuzeto s: <https://bodycontrol.ba/tag/zadnja-loza/>

Vježbu provoditi kao sastavni dio treninga prije glavnog dijela treninga, 3 serije po 15 ponavljanja. Opterećenje ne preveliko, prilagoditi sportašu.

2. JAČANJE MUSCULUS QUADRICEPS NA SPRAVI ZA NOŽNU EKSTENZIJU



Preuzeto s: <https://www.fitness.com.hr/vjezbe/savjeti-za-vjezbanje/Trenazeri-zdravlje.aspx>

Vježbu provoditi kao sastavni dio treninga prije glavnog dijela treninga, 3 serije po 15 ponavljanja. Opterećenje ne preveliko, prilagoditi sportašu.

3. JAČANJE MUSCULUS VASTUS MEDIALISA



Vježbu provoditi kao sastavni dio treninga, prije glavnog dijela treninga. Svaka noga po 10-12 ponavljanja u 3 serije. Opterećenje prilagoditi sportašu. 5-10 kg.

Preuzeto s: <https://docplayer.rs/196361266-Tretman-ozljede-zadnje-mi%C5%A1i%C4%87ne-lo%C5%BEE-kod-aktivnih-sporta%C5%A1a-i-rekreativaca-sustavni-pregled.html>

8.2. Vježbe istezanja

Vježbe istezanja smanjuju i oslobađaju od mišićnih bolova i grčeva, te smanjuju rizik od ozljeda. Pokazalo se da zagrijavanje uvijek treba prethoditi vježbama istezanja, čime se postiže da je „stretching“ sigurniji i produktivniji. (Pećina, M. 2019).



OPIS: Sijed s uspravnim trupom i ispruženom nogom. Jednu nogu zadržati u ispruženu, a drugu nogu staviti tako da njezina peta dodiruje preponu ispružene noge. Nagnuti se naprijed i uhvatiti stopalo ispružene noge. Zadržati nogu u ispruženom položaju, te stopalo povući prema sebi.

TRAJANJE: Zadržati taj položaj 20-30 sekundi. (Pećina, M. i sur. 2019).

Preuzeto s: <https://body.ba/fitness/vježbanje/istezanje-tehnike-i-prednosti/110>



Preuzeto s: <http://www.sport-danas.com/item/5072-pravilno-istezanje-prije-i-poslije-treninga>

OPIS: Uspravan stav za dužinu 4 ili 5 stopa od zida. Jedna noga savijena u koljenu i imitira guranje koljena prema naprijed, dok je druga noga ispružena u koljenu s punim stopalom na podu. Tijelom se nagnuti prema zidu zadržavajući ravnu liniju glave, vrata, kralježnice, zdjelice, ispružene noge i gležnja. Ruke savijene u laktovima te prenijeti težinu tijela prema naprijed.

TRAJANJE: Zadržati taj položaj 20-30 sekundi. (Pećina, M. i sur. 2019).

9. REHABILITACIJA PATELARNE TENDINOZE

Uspješna rehabilitacija sportske ozljede omogućava sportašu povratak sportskim aktivnostima jednakog intenziteta kao i prije ozljede, u što kraćem vremenskom periodu. Rehabilitacija se provodi timskim pronalaženjem rješenja problema, sa svrhom postizanja navedenog cilja. Neposredno nakon ozljede primjenjuju se tehnike RICE radi smanjenja boli i upale. Vježbe opsega pokreta prvi su korak u rehabilitaciji sportaša. Opće je pravilo da se tek nakon postizanja punog opsega pokreta prelazi na vježbe snaženja.

Osnovni pristup rehabilitacije sportske ozljede jesu:

1. Smanjiti opsežnost inicijalne ozljede
2. Ubrzati cijeljenje tkiva
3. Rana rehabilitacija
4. Individualni pristup
5. Što raniji povratak specifičnoj sportskoj aktivnosti
6. Korekcija predisponirajućih čimbenika za nove ozljede

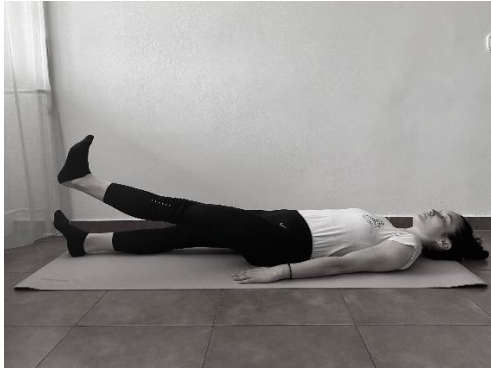(Pećina, M. i sur. 2019).

1. JAČANJE KVADRICEPSA KONTRAKCIJOM

OPIS: Ležeći položaj, noge ispružene. Jedna noga je na podu dok je druga podignuta od podloge i kontrahirana.

TRAJANJE: Takav položaj zadržati 10 sekundi, odmoriti 5 sekundi. Nakon 5 serija ponavljanja, ista vježba se radi i s drugom nogom.

UTJECAJ: Ovom vježbom utječemo na dinamičko jačanje i aktivaciju prednje strane natkoljenice.




Izvor: autorska fotografija.

2. JAČANJE KVADRICEPSA PODIZANJEM NOGE

OPIS: Ležeći položaj, rukama se osloniti na laktove, noge ispružene. Jedna noga je ispružena na podu, dok drugu nogu podižemo od podloge pritom je noga kontrahirana.

TRAJANJE: Vježba se izvodi 12-15 ponavljanja u 3 serije. Nakon toga, ista vježba samo se stopalo rotira prema van i podizanje noge se izvodi prema van i zatim prema unutra 12-15 ponavljanja u 3 serije.

UTJECAJ: Ovim vježbama utječemo na dinamičko jačanje i aktivaciju prednje strane natkoljenice.



Izvor: autorska fotografija.

3. PODIZANJE NOGE U BOČNOM POLOŽAJU

OPIS: Ležeći položaj na boku, jedna ruka je ispružena u produžetku tijela, dok je druga ispružena na podlozi. Noge su opružene te nogu koji podižemo je kontrahirana.

TRAJANJE: Vježba se izvodi; 12 ponavljanja jedna noga, nakon toga druga noga također 12 ponavljanja u 3 serije.

UTJECAJ: Ovom vježbom jačamo i aktiviramo najviše lateralne mišiće, ali i medijalne mišiće natkoljenice.



Izvor: autorska fotografija.

4. JEDNONOŽNI STRAŽNJI IZDRŽAJ

OPIS: Ležeći položaj na leđima, noge su savijene u koljenima a oslonac je na petama i lopaticama. Podignuti kukove, kontrahirati trbuh, gluteus i stražnju stranu noge te jednu nogu podignuti od podloge. Cilj je zadržati stabilan i ravan položaj tijela.

TRAJANJE: Vježba se izvodi 15 sekundi jedna noga, zatim odmah 15 sekundi druga noga. Vježba se ponavlja u 3 serije.

UTJECAJ: Ovom vježbom utječemo na aktivaciju i stabilnost stražnje strane natkoljenice, cijelog trupa i gluteusa.

slika



Izvor: autorska fotografija.

5. PODIZANJE KUKOVA U STRAŽNJEM IZDRŽAJU NA PILATES LOPTI

OPIS: Leđima se osloniti na pilates loptu, ruke se nalaze u uzručenju, noge su savijene u koljenima i osloniti se na pete. Podizanje kukova, kontrahirati gluteus, trbuh i stražnju stranu natkoljenice.

TRAJANJE: vježba se izvodi 15 ponavljanja u 3 serije.

UTJECAJ: Ovom vježbom utječemo stabilnost i aktivaciju prvenstveno stražnje strane nogu, gluteus, i trupa.



Izvor: Autorska fotografija.

9.2. Liječenje patelarne tendinoze uz pomoć ekscentričnih vježbi

Tijekom posljednjih desetak godina neoperacijsko liječenje skakačkog koljena metodom ekscentričnih vježbi pokazalo se jednom od najuspješnijih metoda liječenja. Zadržavanje kontrole pokreta i opiranje ekscentričnom opterećenju navodi se kao osnovni cilj ekscentričnog vježbanja. Možemo naglasiti da se za vrijeme izvođenja moraju izvoditi izrazito lagane kretnje usprkos bolnom koljenu ili pak uz nelagodu, ali smanjenog intenziteta boli, no dostatna da se izvede zadana vježba. Da bi povećali opterećenje moramo dodati dodatne težine, a ne brzinu izvođenja vježbe. (Dimnjaković, D. i sur. 2010).

OPIS: uspravan stav na kosoj podlozi, liječeno desno skakačko koljeno opterećeno je svom masom tijela dok je druga zdrava noga u zraku. Ruke su uz tijelo.

Slika 1.



Autorska fotografija.

OPIS: za uspješnost ove vježbe vrlo je bitno da se ekscentrična faza izvodi polagano u trajanju od 3-5 sekundi, i da se tijelo dovede u položaj u kojemu natkoljenica i potkoljenica čine pravi kut.



Slika 2.

Autorska fotografija.

OPIS: zdrava noga se spusti na podlogu, te se sa obje noge stoji na podlozi, noge su savijene u koljenu pod pravim kutom.

Slika 3.



Autorska fotografija.

OPIS: kada su obje noge na podlozi, tjelesnu težinu prebacujemo na zdravu nogu, a noga koja se liječi podiže se sa podloge.

Slika 4.



Autorska fotografija.

OPIS: polako se na zdravoj nozi podižemo u uspravani položaj, zdrava noga na kraju pokreta je ispružena u koljenu. U ovom slučaju podizanje se ne mora izvoditi polako.

Slika 5.



Autorska fotografija.

OPIS: na podlogu se spušta noga koja se liječi, i na nju se prebacuje cijela težina, te se ponovno kreće sa ekscentričnom vježbom.

Slika 6.



Autorska fotografija.

(Dimnjakovic, D. i sur. 2010).

10.ZAKLJUČAK

U današnje vrijeme, ozljede koljena u sportu su postale sve češće u sportaša i rekreativaca. Jedna od najčešćih ozljeda je oštećenje patelarne tendinoze. Najveći problem ove ozljede je pojava boli različitog intenziteta, na različitim lokacijama koljena i nemogućnost izvršavanja dnevnih aktivnosti. Uzrok nastanka je veliki broj skokova, trčanja, promjena podloge, nedovoljno jačanje mišića nogu, nedovoljno istezanje mišića prije i nakon treninga, te premalo izdvojeno vrijeme za prevenciju nastanka ozljede. Osobe koje boluju od patelarne tendinoze trebale bi izbjegavati čučnjeve, razne iskorake, skokove, promjene smjera kretanja, naglo zaustavljanje i kretanje, velika opterećenja na koljena jer sve to dovodi do jakih bolova i sve većeg oštećenja patele. Simptomi su vrlo očiti neki od njih su bol, peckanje, nemogućnost savijanja koljena, hodanje stepenicama, te je potrebno što prije krenuti sa liječenjem. Liječenje je uglavnom neoperativno, ali može biti i operativan. Neoperativno liječenje podrazumijeva odmor, fizikalnu terapiju i krioterapiju, dok se operativni način liječenja provodi u kasnijim stadijima bolesti odnosno u završnom stadiju bolesti gdje fizikalna terapija nema dovoljan učinak, a cilj je pospješivanje procesa cijeljenja. Jačanje mišića kvadricepsa, stražnje strane natkoljenice i trupa smatraju se jednim od najvažnijih metoda u neoperativnom načinu liječenja. Također, jačanje mišića gluteusa pomaže pri stabilnosti zdjelice te statičku i dinamičku posturu. Jačanje mišića abduktora i aduktora natkoljenice, ekscentrične vježbe na kosini, vožnja sobnog bicikla, plivanje, vježbe na balans lopti, elektrostimulacije samo su od nekih načina povratka u svakodnevni trening. Trening fleksibilnosti izrazito je važan jer smanjuju ograničavajuće čimbenike elastičnog vezivnog tkiva u mišićima ili zglobovima, mišićnu napetost i snagu pri izvođenju različitih pokreta, pa možemo reći da je trening fleksibilnosti izrazito važan u prevenciji nastanka ozljede. Trening s opterećenjem pospješuje promjene u ligamentima, mišićima, povećava gustoću i jačinu kostiju. Takav tip treninga je izrazito bitan jer smanjuje moguće koštano -mišićne ozljede koje su vezane za mišićnu neravnotežu. S toga možemo reći da je trening prevencije nastanka ozljede vrlo bitan kod sportaša, svakodnevno mijenjanje mišićnih skupina smanjuje nastanak ozljeda.

11.LITERATURA:

- Anderson, B., Anderson, J. (2015). *Stretching: Pocket Book Edition*. Shelter Publications Inc., U.S., Bolinas.
- Beckman, M., Craig, R., Lehman, RC., *Rehabilitation of patellofemoral dysfunction in the athlete*. Clin Sports Med 1989; 8:841-61.
- Bhosale, AM., Richardson, JB. (2008). *Articular cartilage: structure, injuries and review of management*. Br. Med Bul 87: 77-95.
- Carson, WG., Jr., James, SL., Larson, RL., Singer, KM., Winternitz WW. (1984). *Patellofemoral disorders: Physical and radiographic evaluation. Part I and Part II*. Clin Orthop 185:165-86.
- Daraboš, N. (2011). *Kako pobijediti športsku ozljedu: priručnik za sportaše i sve one koji se bave športom*. Medicinska naklada Zagreb.
- Dimnjakovic, D., Dokuzović, S., Mahnik, A., Smoljanović, T., Bojanić, I. (2010). *Ekscentrične vježbe u liječenju skakačkog koljena*. Medicinski fakultet Sveučilišta u Zagrebu.
- Ferretti A. *Epidemiology of jumper's knee*. Sports Med 1986;3:289-95.
- Haller, W., Lehner, K., *Bildgebende Verfahren zur Diagnostic von Kniegelenksverletzungen und- Erkrankungen*. Roentgenpraxis 1989; 42:198-204.
- Hughston, JC., Deese, M.(1989). *Medial subluxation of the patella as a complication of lateral retinacular release*. Am J Sports Med 16:383-8.
- Keros, M., Pećina, M. (2006). *Funkcijska anatomija lokomotornog sustava*, Naklada Ljevak, Zagreb.
- Keros, P., Pećina, M., Ivančić-Košuta, M. (1999). *Temelji anatomije čovjeka*, Zagreb.
- Kujala, UM., Osterman, K., Kormanó, M., Kornu, M., Schlenzka, D. *Patellar motion analyzed by magnetic resonance imaging*. Acta Orthop Scand 1989; 60:13-6.
- Laktašić Žerjavić, N., Tepšić, N., Čurković, B. (2003). *Rehabilitacija športskih ozljeda*. U: Pećina, M. i sur., ur. *Športska medicina*. Zagreb, Medicinska naklada; str. 105-19.
- Mayr, O., Zaffagnini, S. (2015). *Prevention of Injuries and Overuse in Sports*. Springer and ESKA, Berlin.
- Matejčić, A. *Ozljede koljena*. U: Šoša T, Sutlić Ž, Stanec Z, Tonković I, urednici. *Kirurgija: Naklada Ljevak; 2007. str. 972-3*.

- Molnar, V. (2020). Sportske ozljede i njihova prevencija, dostupno na: <https://www.svkatarina.hr/blog/sportske-ozljede-i-njihova-prevencija/91> (pristupljeno 2.5.2022).
- Parlov, I. (2017). Luksacija patele u sportu. (Diplomski rad). Zagreb: Kineziološki fakultet Zagreb
- Pećina, M. (1992). Sindromi prenaprezanja sustava za kretanje. Zagreb: Globus.
- Pećina, M. Bojanić I.(1993). Overuse injuries of the musculoskeletal system. Boca Raton (FL): CRC Press.
- Pećina, M., Pećina, HI. Skakačko koljeno. Medix 1999;5:43-6.
- Pećina, M., Bojanić, I., Hašpl, M. (2001). Sindrom prenaprezanja u području koljena. Klinika za ortopediju Medicinskog fakulteta Sveučilišta u Zagrebu.
- Pećina, M. (2001). Sindrom prenaprezanja sustava za kretanje u radu i športu. Arh ing Rad. Toksikol 52:383-517.
- Pećina, M., Bojanić, I., Brčić, L., Smoljanović, T., Seiwert, S. (2010). Patellar tendinopathy: Histopathological examination and follow-up of surgical treatment. Acta Chir Orthop Traumatol Cech 77(4):277-283.
- Pećina, M., Ribarić, G., Bojanić, I., Dubravčić, S., (1989). Jumper s knee. KMOV 4:15-21.
- Stanish, WD., Rubinovich, RM., Curwin, S. (1986). eccentric exercise in chronic tendinitis. Clin Orthop 208:65-8.
- Šimek, S., Jukić, I., Trošt, T. (2006). Preventivni trenažni programi. U I. Jukić i sur (ur.), Zbornik radova 4. međunarodne konferencije Kondicijska priprema sportaša 2006. Zagreb: Kineziološki fakultet Sveučilišta u Zagrebu; udruga kondicijskih trenera Hrvatske.
- Voto, SJ., Ewing, JW., Retrotendinous calcification of the infrapatellar tendon: An unusual cause of anterior knee pain syndrome. Arthroscopy 1988, 4:81-84.