

# Ozljede mišića rotatorne manšete i prijedlog kineziterapije u njihovu liječenju

---

Misir, Jan

Master's thesis / Diplomski rad

2022

Degree Grantor / Ustanova koja je dodijelila akademski / stručni stupanj: **University of Zagreb, Faculty of Kinesiology / Sveučilište u Zagrebu, Kineziološki fakultet**

Permanent link / Trajna poveznica: <https://um.nsk.hr/um:nbn:hr:117:761305>

Rights / Prava: [Attribution 4.0 International](#)/[Imenovanje 4.0 međunarodna](#)

Download date / Datum preuzimanja: **2025-01-13**



Repository / Repozitorij:

[Repository of Faculty of Kinesiology, University of Zagreb - KIFoREP](#)



**SVEUČILIŠTE U ZAGREBU**

**KINEZIOLOŠKI FAKULTET**

(studij za stjecanje akademskog naziva:

magistar kineziologije u edukaciji i

kineziterapija)

**Jan Misir**

**OZLJEDE MIŠIĆA ROTATORNE MANŠETE I**

**PRIJEDLOG KINEZITERAPIJE U NJIHOVU**

**LIJEČENJU**

diplomski rad

**Mentor:**

**izv. prof. dr. Marija Rakovac**

Zagreb, rujan 2022.

Ovim potpisima se potvrđuje da je ovo završena verzija diplomskog rada koja je obranjena pred Povjerenstvom, s unesenim korekcijama koje je Povjerenstvo zahtijevalo na obrani te da je ova tiskana verzija istovjetna elektroničkoj verziji predanoj u Knjižnici.

izv.prof.dr. Marija Rakovac

Mentor: \_\_\_\_\_

Jan Misir

Student: \_\_\_\_\_

# OZLJEDE MIŠIĆA ROTATORNE MANŠETE I PRIJEDLOG KINEZITERAPIJE U NJIHOVU LIJEČENJU

## Sažetak

Ozljede ramena i mišića rotatorne manšete česta su pojava u sportu, rekreaciji i specifičnim zanimanjima zbog svojih biomehaničkih specifičnosti. U radu je predstavljena detaljna anatomija rotatorne manšete, polazišta, hvatišta i inervacija mišića, kao i njihova funkcija, što je od velike važnosti za razumijevanje mehanizama ozljeđivanja spomenutog tkiva. Prikazani su klinički testovi i različiti dijagnostički postupci koji predstavljaju polazište za kvalitetan kineziterapijski proces. Naglasak u ovom radu stavljen je na prevenciju ozljeda mišića rotatorne manšete i njihovo jačanje, odnosno vraćanje u optimalnu funkciju. Predstavljene su znanstveno potkrijepljene vježbe koje omogućuju stvaranje učinkovitog preventivnog, rehabilitacijskog i općeg trenažnog procesa.

**Ključne riječi:** rotatorna manšeta, prevencija, kineziterapijski proces

## ROTATOR CUFF MUSCLES INJURIES AND PROPOSED KINESITHERAPY IN THEIR TREATMENT

## Abstract

Injuries of the shoulder and the rotator cuff muscles are a common occurrence in sports, recreation and specific professions due to their biomechanical properties. In this thesis, a detailed anatomy of the rotator cuff muscles is introduced, the origin point, insertion and the innervation of muscles, as well as function, which are of significant importance if we wish to understand the mechanism of how the muscle tissue can become damaged. Clinical tests and various diagnostic procedures which entail a starting point towards a quality kinesitherapy process are also presented in this thesis. The focal point of the thesis is on the prevention of rotator cuff injuries and the strengthening of the muscles, meaning the restoration of the muscle to its optimal functionality. In addition, exercises scientifically proven to enable an efficient, preventive, rehabilitative and general training process are also presented.

**Key words:** rotator cuff, prevention, kinesitherapy process

## Sadržaj

<b>1. Uvod</b> .....	1
<b>2. Anatomske specifičnosti ramenog zgloba i mišića rotatorne manšete</b> .....	2
2.1. Položaj, hvatišta i inervacija mišića rotatorne manšete .....	2
2.1.1. <i>M. supraspinatus</i> .....	4
2.1.2. <i>M. infraspinatus</i> .....	4
2.1.3. <i>M. subscapularis</i> .....	5
2.1.4. <i>M. teres minor</i> .....	5
2.2. Uloga i funkcija mišića rotatorne manšete.....	5
<b>3. Ozljede mišića rotatorne manšete u rekreaciji i sportu</b> .....	6
3.1. Mehanizmi i etiologija ozljeda.....	6
3.2. Čimbenici rizika.....	6
<b>4. Dijagnostika ozljeda mišića rotatorne manšete</b> .....	9
4.1. Klinička slika .....	9
4.2. Dijagnostički postupci.....	10
4.2.1. <i>Klinički testovi</i> .....	11
4.2.2. <i>Slikovne metode</i> .....	16
<b>5. Prevencija ozljeda mišića rotatorne manšete kod sportaša</b> .....	19
5.1. Vježbe za prevenciju ozljeda mišića rotatorne manšete.....	19
<b>6. Prijedlog kineziterapije u procesu rehabilitacije ozljeda mišića rotatorne manšete</b> .....	26
6.1. Prikaz vježbi istezanja i jačanja mišića rotatorne manšete .....	27
<b>7. Zaključak</b> .....	37
<b>8. Literatura</b> .....	38

## 1. Uvod

Rotatorna manšeta je tetivno-mišićna ovojnica koja se sastoji od četiriju mišića: *m. subscapularis*, *m. supraspinatus*, *m. infraspinatus* i *m. teres minor*. Sva četiri mišića počinju od lopatice i hvataju se na koštano izbočenje kosti nadlaktice. Glavna i najznačajnija funkcija mišića rotatorne manšete je stabilizacija glave humerusa u dinamičkim uvjetima. Oštećenje bilo kojeg od ova četiri mišića značajno će narušiti funkciju ramena i ruke. Zbog svoje specifične funkcije i položaja najčešće dolazi do ozljede tetive *m. supraspinatusa* (oko 90%) ili je ta tetiva ozlijeđena u kombinaciji s *m. infraspinatus*-om. Tetiva *m. subscapularis*-a manje je osjetljiva na ozljede, osobito izolirane rupture. Zglob ramena je najpokretljiviji zglob u ljudskom tijelu. Iz tog razloga je okolno tkivo vrlo komprimirano zbog njegove složenosti i mogućnosti opsega pokreta. U svim smjerovima zglob je izložen vrlo velikim silama koje potencijalno mogu prouzrokovati ozljede, naročito u sportu i rekreaciji. Ozljede najčešće nastaju zbrojem mikrotraumatskih oštećenja, osobito tijekom intenzivnog vježbanja i ponavljajućih pokreta u raznim sportskim aktivnostima. Ozljede se javljaju i u zanimanjima u kojima osoba izvodi ponavljajuće gibanje ruke iznad ramena, primjerice zidari, automehaničari i sl. Također se ozljede mogu pojaviti kod padova i ostalih traumatskih mehanizama, kao posljedica postoperativnih stanja, kalcificirajućeg tendinitisa, adhezivnog kapsulitisa ramena i ruptura tetiva mišića rotatorne manšete. Preventivnim programima i sustavnim provođenjem treninga jakosti moguće je smanjiti broj ozljeda lokomotornog sustava, te nadalje ublažiti težinu ozljede, a i skratiti vrijeme oporavka nakon ozljede.

## 2. Anatomske specifičnosti ramenog zgloba i mišića rotatorne manšete

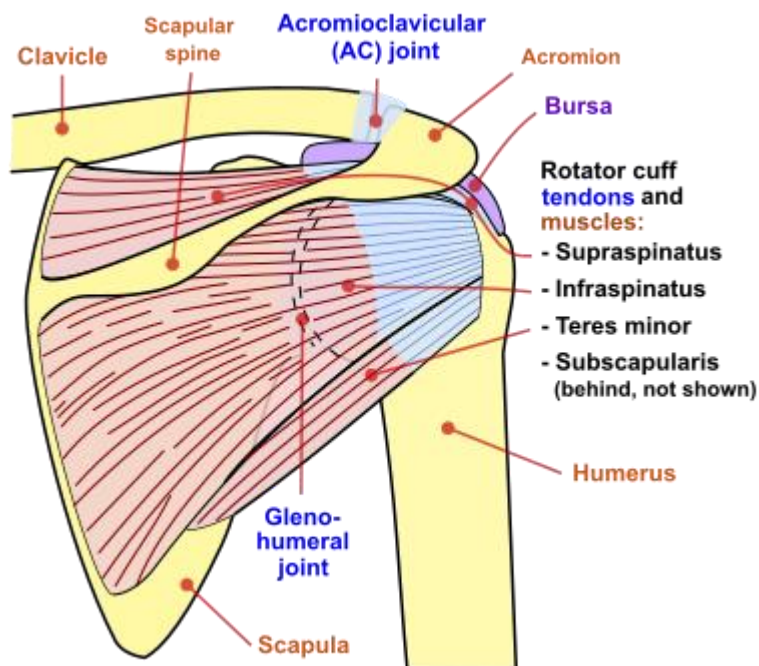
Rameni zglob vrlo je pokretan zbog svoje bogate ovojnice, ali u isto vrijeme vrlo podložan brojnim ozljedama i dislokacijama, odnosno iščašenjima (Paulsen & Waschke, 2013).

Kretanje u ramenom zglobu moguće je izvršiti u tri ravnine. Iz položaja mirovanja pri kojem je glava nadlaktične kosti u skapularnoj ravnini može se izvršiti pokret abdukcije i adukcije ruke. Pri abdukciji događa se istodobna retroverzija i blaga rotacija. Abdukcija koja započinje iz skapularne linije vodit će ruku prema naprijed. Antefleksijom i retrofleksijom ruke dogodit će se podizanja ruke unaprijed, odnosno unatrag. Također su mogući pokreti vanjske i unutarnje rotacije ruke te su još mogući pokreti retrofleksije. Kombinacijom svih kretnji mogućih u zglobu ramena nastaje jedinstvena kretanja *circumductio*, odnosno kruženje. Prilikom pokreta abdukcije prisutno je gibanje lopatice, a značajnija opsežna kretanja lopatice nastaje pri abdukciji većoj od 90°. Pri elevaciji, ligament *coracoacromiale* predstavlja ograničenje u pokretu (Platzer, 2011). Brojni mišići, uključujući one rotatorne manšete, učvršćuju rameni zglob pri izvedbi spomenutih pokreta.

### 2.1. Položaj, hvatišta i inervacija mišića rotatorne manšete

Sva četiri duboko smještena mišića rotatorne manšete imaju polazište na lopatici i hvataju se za nadlaktičnu kost (Slika 1). Svrha takvog anatomskeg položaja jest pružanje dinamičke stabilnosti u glenohumeralnom, odnosno ramenom zglobu. *Cavitas glenoidalis*, odnosno glenoidalna jama je površinom manja nego glava nadlaktične kosti. Spomenuto konkavno zglobno tijelo je okomito u odnosu na skapularnu ravninu, pri čemu položaj zglobnih tijela uvjetuje položaj cijelog zgloba. Površina *cavitas glenoidalis* je oko 6 cm<sup>2</sup>, tlak na zglob je oko 6 kp, a težina cijelog gornjeg ekstremiteta je otprilike 4 kg (Platzer, 2011). Pri bilo kojem pokretu, otprilike jedna trećina glave nadlaktične kosti „sjedi“ u glenoidnoj jami. Takva građa omogućuje veliku mobilnost u zglobu ramena, ali u isto vrijeme i vrlo skromnu stabilnost.

Sa stražnje strane lopatice smješteni su mišići *m. supraspinatus*, *m. infraspinatus*, *m. teres minor*, a s prednje strane lopatice *m. subscapularis*.



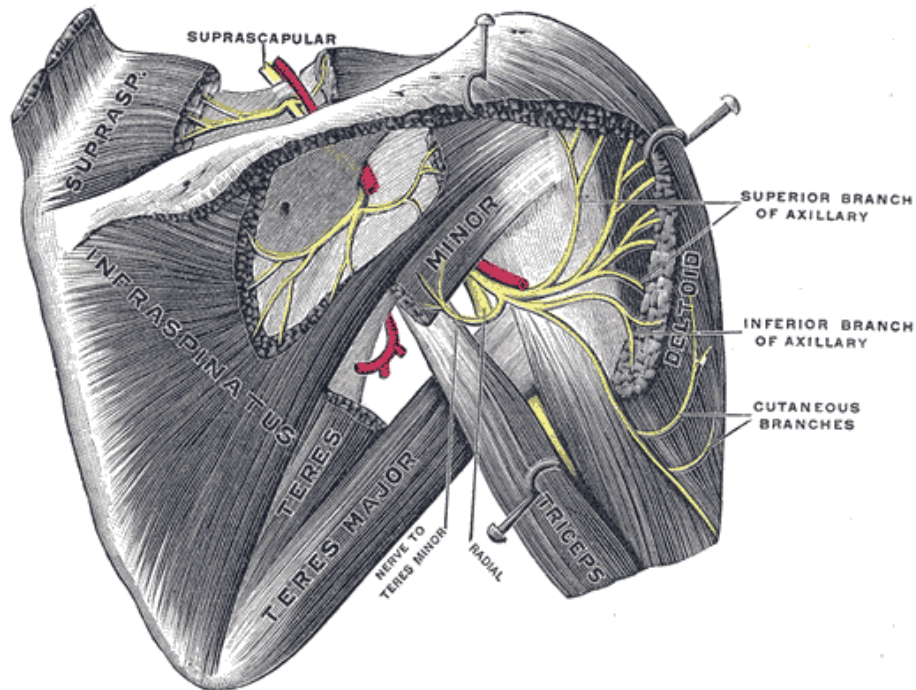
Slika 1. Mišiči i tetive rotatorne manšete (Jmarchn. (2018). *Anatomy of the shoulder joint, back view*[Slika]. Wikimedia Commons.

[https://commons.wikimedia.org/wiki/File:Shoulder\\_joint\\_back-en.svg](https://commons.wikimedia.org/wiki/File:Shoulder_joint_back-en.svg)

Aksilarni živac (C5-C6) (Slika 2) je zadužen za inerviranje *m. teres minor*, dok subskapularni živac (C5-C8) inervira *m. subscapularis*.

Supraskapularni živac (C4-C6) (Slika 2) inervira dva mišića rotatorne manšete, *m. supraspinatus* i *m. infraspinatus*.





Slika 2. Aksilarni i supraskapularni živac i okolno tkivo

([Illustrations. Fig. 810. Gray, Henry. 1918. Anatomy of the Human Body. \(bartleby.com\)](#) Public domain

#### 2.1.1. *M. supraspinatus*

Smješten sa stražnje strane lopatice, *m. supraspinatus* započinje iz udubine *fossa supraspinata* i od njezine *fascia supraspinata*, a hvata se za *tuberculum majus* na nadlaktičnoj kosti. Glavni je mišić koji inicira pokret abdukcije i vanjske rotacije. Sinergist je u pokretima koje izvodi *m. deltoideus* te sprječava uklještenje zglobne čahure zbog svoje insercije na njoj (Fanghänel, Pera, Anderhuber & Nitsch, 2009).

#### 2.1.2. *M. infraspinatus*

Polazište *m. infraspinatus*-a je s *fossa infraspinata*, a hvatište na središnjoj faseti *tuberculum majus*-a i zglobnoj čahuri. Preuzima ulogu naj snažnijeg vanjskog rotatora, abducira ruku kad je podignuta te aducira kada je spuštена. Također pojačava čahuru ramenog zgloba (Fanghänel, Pera, Anderhuber & Nitsch, 2009).

### 2.1.3. *M. subscapularis*

Zahvaljujući perastoj strukturi i poprečnom presjeku, *m. subscapularis* je najsnažniji unutarnji rotator. Izvodi pokrete adukcije ruke, a kod elevirane ruke preuzima ulogu abduktora. Polazi s *fossa subscapularis*, a hvata za *tuberculum minus*. Mišić je višestruko perast zbog umetnutih tetiva koje bivaju pričvršćene na *lineae musculares* i strši široko iznad *margo lateralis scapulae* (Fanghänel, Pera, Anderhuber, & Nitsch, 2009).

### 2.1.4. *M. teres minor*

Polazište se nalazi na središnjem dijelu *margo lateralis scapulae*. Hvata se na donju fasetu *tuberculum majus*-a. Vanjski je rotator i aduktor. Često se dogodi da *m. teres minor* na svojem polazištu sraste s *m. infraspinatus*-om (Fanghänel, Pera, Anderhuber, & Nitsch, 2009).

## 2.2. Uloga i funkcija mišića rotatorne manšete

Rotatorna manšeta predstavlja najvažniju funkcionalnu strukturu ramena. Prema Fanghänel i sur. (2009), mišiće rotatorne manšete karakteriziraju široke tetive koje su srasle u tvrdnu tetivnu ploču okrenutu prema dolje koja obavija rameni zglob dorzalno, ventralno i kranijalno. Imajući na umu da spomenutu ploču izgrađuju tetive kratkih ramenih mišića rotatora, duboko je usađen pojam “rotatorna manšeta” ili “rotatorno orukavlje”. Ona leži u *spatium subacromiale*. To je osteofibrozna loža između *fornix humeri* i *caput humeri*, te je pokrivena s *corpus adiposum subacromiale*. Osim što pomažu u pokretanju ruke i stabilizaciji ramenog zgloba, hvatišta tetiva mišića rotatorne manšete imaju važnu ulogu opskrbe koštanih struktura proksimalnog humerusa krvlju.

### 3. Ozljeđe mišića rotatorne manšete u rekreaciji i sportu

#### 3.1. Mehanizmi i etiologija ozljeda

Patogeneza ruptura tetiva rotatorne manšete je multifaktorijalna, ali se općenito može smatrati rezultatom kronične degeneracije, traumatskih ozljeda ili kombinacijom ovih čimbenika. Do kronične degeneracije može doći udarom direktno od strane koštanih struktura koje okružuju manšetu i degeneracijom unutar same tetive gdje vlačna opterećenja premašuju intrinzično iscjeljivanje i adaptivne odgovore. Ponavljajuće mikrotraume tkiva obično se viđaju kod sportaša u disciplinama u kojima je ruka često u položaju iznad glave ili bacača, dok su akutne avulzije rotatorne manšete povezane s kontaktnim sportovima i traumatskim ozljedama (Murray i dr., 2016).

Mišići rotatorne manšete su izrazito prokrvljeni, ali veličina i broj krvnih žila progresivno se smanjuju u području tetiva i u blizini insercije na glavu humerusa. Na mjesto umetanja u proksimalni humerus, nalazi se prijelaz u 4 različite zone tkiva: tetiva, nemineralizirana vezivna hrskavica, mineralizirana vlaknasta hrskavica i kost. Takav raspored ključan je za sposobnost rotatorne manšete da izdrži velike sile (Murray i dr., 2016).

#### 3.2. Čimbenici rizika

Poremećaji u funkcijama zgloba ramena česti su mišićno-koštani problemi u zapadnom društvu, s jednogodišnjom prevalencijom od 47% i prevalencijom tijekom života do 70%. Kod igrača bejzbola, prema Tooth i sur. (2020), čak 12% do 19% svih ozljeda nalazi se u predjelu ramena, dok kod plivača te vrijednosti iznose od 23% do 38% unutar jedne godine.

Jedan od čestih uzroka bolova u ramenu je tendinopatija rotatorne manšete, koju karakterizira bol i slabost tijekom izvođenja vanjske rotacije i elevacije ruke. Tendinopatija rotatorne manšete je pojam koji uključuje različita stanja ramena koja direktno utječu na subakromijalne strukture, kao što su tendinitis i tendinoze rotatorne manšete, subakromijalni burzitis i “impingement” sindrom ramena. Pokazalo se kako tendinopatija rotatorne manšete utječe na

aktivnosti svakodnevnog života te da ima značajan socio-ekonomski teret u vidu gubitka posla i troškova liječenja (Hio Teng, i dr., 2019).

Uzrok tendinopatije rotatorne manšete je višefaktorski. Kombinacija ekstrinzične mehaničke kompresije (tj. sužavanja subakromijalnog prostora) i prekomjernog opterećenja tetiva (pr. ponavljajućih izvedbi aktivnosti iznad glave) pokazali su se kao glavni mehanizmi tendinopatija rotatorne manšete. Sustavni pregled čimbenika rizika koji se odnose na rupturu mišića rotatorne manšete provodili su Sayampanathan & Andrew (2017). Međutim, njihova studija uključila je osobe sa simptomatskim i asimptomatskim rupturama rotatorne manšete dijagnosticiranim konvencionalnim slikovnim metodama ili artroskopskom procjenom.

Prethodne studije prijavile su slabu korelaciju između simptoma povezanih s patologijama rotatorne manšete i strukturalnim oštećenjima uočenim slikovnim dijagnostičkim metodama. Miniaci i sur. (2002) izvijestili su da čak 86% asimptomatskih profesionalnih bacača u bejzbolu ima patologiju rotatorne manšete, identificiranu magnetskom rezonancijom.

Nadalje, Girish i sur. (2011) izvijestili su da 96% muškaraca nema simptome bolnog ramena, ali imaju strukturne abnormalnosti utvrđene ultrazvukom, uključujući subakromijalno zadebljanje burse i rupture supraspinatusa. Dakle, prisutnost strukturnog oštećenja tkiva kod velikog broja ljudi koji ne pokazuju simptome bolnog ramena dovodi u pitanje valjanost snimanja u identifikaciji izvora simptoma. Napominjući da su karakteristike tendinopatije rotatorne manšete bol i slabost tijekom podizanja ruke iznad glave, potencijalni čimbenici rizika simptomatske tendinopatije rotatorne manšete možda nisu identificirani u prethodno navedenim sustavnim pregledima (Hio Teng, i dr., 2019).

Danas, kliničari smišljaju strategije prevencije i smanjenja ozljeda te sukladno tome izostanka iz sportske aktivnosti, što bi potencijalno rezultiralo poboljšanim izvedbama sportaša. Prije provedbe preventivnog programa za sportaše, prvi korak bio bi identificirati različite čimbenike rizika povezane s dotičnim sportom (Tablica 1). Bez takvog pristupa, teško je postići kvalitetan i zadovoljavajući rezultat.

Tablica 1. Čimbenici rizika od ozljeda ramena identificirani u priloženim studijama, razvrstani prema sportu (podaci su prilagođeni i prevedeni prema Tooth i sur., 2020)

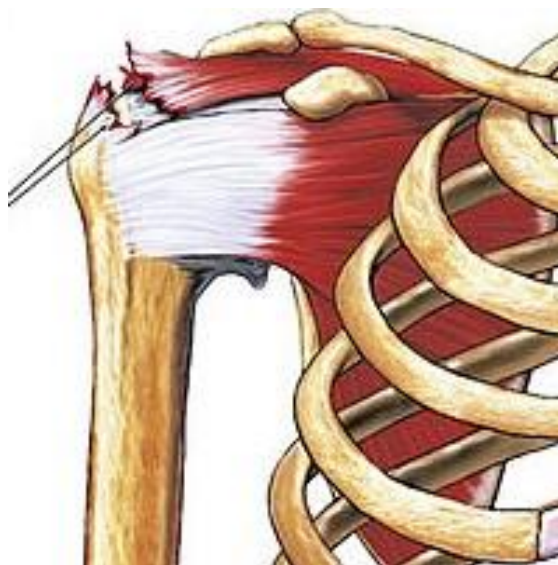
Autor, godina	Uzorak (dob)	Učestalost ozljeda ramena	Identificirani čimbenici rizika
<b>BEJZBOL</b>			
Shanley i sur., 2015	115 bacača	33 ozljeđenih igrača	<ul style="list-style-type: none"> <li>• razlika u ROM (<i>range of motion</i>, opseg pokreta) pri horizontalnoj adukciji &gt;15° (×4 ozljede ramena)</li> <li>• razlika u ROM pri unutarnjoj rotaciji &gt;13° (×6 ozljeda ramena)</li> </ul>
Tyler i sur., 2014	101 bacača srednjoškolske dobi	19 ozljeda ramena	<ul style="list-style-type: none"> <li>• &lt;20° ili nikakav nedostatak ROM pri unutarnjoj rotaciji</li> <li>• slabost m. supraspinatus-a u predsezoni</li> <li>• &gt;75 bacanja u jednoj utakmici</li> </ul>
<b>RUKOMET</b>			
Forthomme i sur., 2018	106 muških rukometaša	<ul style="list-style-type: none"> <li>• 22% ozljeda ramena tijekom sezone (14% mikrotraumatskih i 8% traumatskih)</li> <li>• stopa incidencije 1,13 ozljede ramena kroz 1000 sati igranja</li> </ul>	<ul style="list-style-type: none"> <li>• Vanjski igrači (×3,5 ozljeda ramena)</li> <li>• Za traumatske ozljede: <ul style="list-style-type: none"> <li>• slabost unutarnje rotacije</li> <li>• više sati igre mjesečno</li> </ul> </li> </ul>
Clarsen i sur., 2014	206 vrhunskih rukometaša (≈24 godine)	28% ozljeda ramena	<ul style="list-style-type: none"> <li>• smanjenje ukupnog ROM</li> <li>• smanjenje snage vanjske rotacije ruke</li> <li>• očigledna diskinezija lopatice</li> </ul>
<b>TENIS</b>			
Hjelm i sur., 2012	55 tenisača (35 M, 20 Ž)	<ul style="list-style-type: none"> <li>• 100 novih i ponavljajućih ozljeda (39 igrača)</li> <li>• 24% gornji ekstremitet</li> </ul>	<ul style="list-style-type: none"> <li>• povijest ozljeda</li> <li>• ukupan broj igranja u godini</li> <li>• broj godina treniranja</li> </ul>
<b>OSTALO</b>			
Struyf i sur., 2014	113 rekreativaca koji se bave aktivnostima koje zahtijevaju izvedbu pokreta iznad glave (59 Ž, 54 M) (≈34 godina)	22% bolnosti u ramenu	<ul style="list-style-type: none"> <li>• manja rotacija lopatice prema gore na 45° i 90° pri abdukciji ramena (gledano u frontalnoj ravnini)</li> </ul>

## 4. Dijagnostika ozljeda mišića rotatorne manšete

### 4.1. Klinička slika

Rupture rotatorne manšete (Slika 3) uzrokuju velike bolove u predjelu ramena, te je sukladno tome to najčešći simptom. Opća slabost i gubitak opsega pokreta u ramenom zglobu još su neki od češćih simptoma. Oni nisu jedinstveni za rupturu mišića rotatorne manšete. Diferencijalna dijagnoza uključuje rupturu labruma, glenohumeralne rupturu ili uganuća, korakoakromijalna i akromioklavikularna puknuća ligamenta i uganuća, osteoartritis, adhezivni kapsulitis, proksimalne periferne neuropatije i cervikalne radikulopatije. Rizična skupina su ljudi starije životne dobi. Nadalje, traumatične ozljede ramena također povećavaju kliničku sumnju na puknuće mišića rotatorne manšete. Pažljiva anamneza eventualne povijesti ozljeđivanja i strukturirani fizikalni pregled mogu poprilično sigurno utvrditi dijagnozu rupturu rotatorne manšete (Jain, Wilcox 3rd, Katz & Higgins, 2013).

Bol je najčešće lokalizirana na anteriornoj i lateralnoj strani ramena i često se širi kaudalno do sredine humerusa. Ovisno o stadiju ozljede, bol se može javiti u mirovanju, no najčešće se potakne obavljanjem neke aktivnosti koja uključuje izvedbu pokreta s rukama u položaju iznad glave. Bol se također pokazala čestom noću, za vrijeme sna. Tada značajno otežava spavanje te se ležanjem na zahvaćenoj strani nije moguće naspavati (Pećina, 2004). Pokret dodirivanja lopatice rukom koja je pri tome u maksimalnoj pronaciji je bolan i ograničen. Osim toga, moguća je pojava subakromijalne krepitacije tijekom kretanja. Aktivan pokret je ograničen u usporedbi s pasivnim. Zbog rupturu mišića može doći do atrofije zahvaćenih mišića, najčešće *m. supraspinatus*-a i *m. infraspinatus*-a (Antal, 2018).



*Slika 3. Ruptura rotatorne manšete (tetiva mišića supraspinatusa)*

[https://commons.wikimedia.org/wiki/File:Rotator\\_cuff\\_tear.jpg](https://commons.wikimedia.org/wiki/File:Rotator_cuff_tear.jpg), CC BY 4.0)

#### 4.2. Dijagnostički postupci

Dijagnoza se temelji na kliničkoj slici i fizikalnom pregledu. Rotatorna manšeta se teško može izravno palpirati i osjetiti, ali se može provjeriti neizravno ispitivanjem pokreta pojedinih mišića, pri čemu se značajna bol ili slabost smatraju pozitivnim znakom (Ivančević i sur., 2014). Dakle, klinički testovi, ultrazvuk, RTG i magnetska rezonancija smatraju se najvažnijim metodama za dijagnosticiranje ozljeda rotatorne manšete (Mihelić i sur., 2013).

Prema Božić (2019), kod svakog pregleda pacijenta pravilna dijagnoza uključuje uzimanje anamneze, pregled i palpaciju zahvaćenog i okolnog područja. Ako konkretno govorimo o bolnosti ramena, pored navedenog, pristup pacijentu uključuje i sljedeće:

- fizikalne preglede
- specifične kliničke pretrage,
- neurološke preglede,
- slikovne metode,
- artrografiju i
- artroskopiju, koje mogu imati dijagnostičke i terapijske uloge (Antal, 2018).

Bitno je prikupiti podatke koji govore o učestalosti, trajanju, karakteristikama i čimbenicima pojave boli. Isto tako, važne su informacije ima li osoba poteškoća u svakodnevnim aktivnostima uslijed bolova u ramenu. Povijest bolesti i bavljenja sportom također su podaci koje treba uzeti u obzir prilikom postavljanja dijagnoze (Božić, 2019).

#### 4.2.1. Klinički testovi

Cjelokupni pregled i testovi dijele se na:

1. anamnezu
2. pregled i palpaciju
3. opseg pokreta
4. testove jakosti
5. specijalne testove (Jain, Wilcox, Katz, & Higgins, 2013).

##### 1. Anamneza

Za pravilnu procjenu oštećenja tkiva nužno je prikupiti podatke o povijesti bolesti i okolnostima koje su prethodile mogućoj ozljedi. Potrebno je ispitati pacijenta čime se bavi u svome profesionalnom, odnosno svakodnevnom životu. Informacija o tome će dati bolji uvid u mogući mehanizam ozljede.

##### 2. Pregled i palpacija

Inspekcijom mišića rotatorne manšete ponajprije se procjenjuje atrofija *m. supraspinatus*-a i *m. infraspinatus*-a u *fossa supraspinata* i *infraspinata*. Mišićna atrofija se ispituje uz taktilnu procjenu gubitka mišićne mase i usporedbu s kontralateralnom stranom. U slučajevima masivnih puknuća rotatorne manšete, vidljiva je pomaknutost glave humerusa. Ona će u tom slučaju biti pomaknuta superiorno uz prislonjenost na akromion. Akromioklavikularni zglob se također palpira na način da se prati distalni kraj klavikule sve do akromioklavikularne spojnice (Jain, Wilcox 3rd, Katz, & Higgins, 2013).



### 3. Opseg pokreta

Opseg pokreta se, u pravilu, testira aktivno i pasivno. Ako je vrijeme faktor ograničenja, preporučuje se procjena samo aktivnog opsega pokreta jer ozljede rotatorne manšete dovode do gubitka aktivnog opsega pokreta, dok pasivni često ostaje očuvan. Pasivno kretanje je obično ograničeno pri glenohumeralnim zglobnim poremećajima. Opseg pokreta se mjeri u stupnjevima i najbolje procjenjuje goniometrom (Tablica 2). Ako se raspon pokreta ne može procijeniti goniometrom zbog faktora vremenskog ograničenja, preporuča se subjektivna procjena raspona pokreta, te usporedba s kontralateralnom stranom (Jain, Wilcox 3rd, Katz, & Higgins, 2013).

Protokoli testiranja opsega pokreta se najčešće provode u stojećem stavu, uz prethodnu demonstraciju pokreta od strane kliničara.

*Tablica 2. Testovi opsega pokreta (modificirano prema Jain i sur., 2013)*

<b>Test</b>	<b>Opis</b>
Fleksija prema naprijed	Pacijent izvodi fleksiju ruke prema naprijed na način da podigne ruku ravno ispred sebe s palcem okrenutim prema gore. Kut fleksije se formira poravnavanjem goniometra s lateralnim epikondilom humerusa, sredinom glenoidne jame i okomitom linijom u frontalnoj ravnini.
Izolirana abdukcija	Pacijent izvodi abdukciju podizanjem ruke u stranu najviše što može dok ispitivač stabilizira lopaticu potiskujući je prema dolje. Kut abdukcije nastaje poravnavanjem goniometra s lateralnim epikondilom humerusa, sredinom stražnje linije glenohumeralnog zgloba i okomitom linijom u sagitalnoj ravnini.
Vanjska rotacija pri 0°	Pacijent je u položaju 0° abdukcije u glenohumeralnom zglobu, 90° fleksije u laktu i neutralnoj supinaciji/pronaciji podlaktice. Od pacijenta se traži da drži lakat uz svoj struk i vrši rotaciju ruke prema van. Kut vanjske rotacije formira se poravnavanjem goniometra sa stiloidnim nastavkom ulne, olekranonskim nastavkom ulne i vodoravnom linijom u poprečnoj ravnini.
Vanjska/unutarnja rotacija pri 90°	Ruka pacijenta je u položaju 90° glenohumeralne abdukcije, 90° fleksije lakta i neutralnoj supinaciji/ pronaciji podlaktice. Od pacijenta se traži da drži lakat pod kutem od 90° i okreće podlakticu prema gore što više može, zatim prema dolje što niže može. Kut vanjske i unutarnje rotacije u 90° abdukcije formiraju se poravnavanjem goniometra s ulnarnim stiloidnim nastavkom, olekranonskim

	nastavkom lakatne kosti i vodoravnom crtom u transverzalnoj ravnini.
--	--

#### 4. Testovi jakosti

Ispitivanje jakosti provodi se pomoću prijenosnog ručnog dinamometra. Nakon postavljanja ramena za svaki od manevara (opisan u Tablici 3), pacijentu se kaže: “Ovaj dio testa zahtijeva od mene da se uskladim s vašim otporom. Sada, molim vas, gurnite u dinamometar što jače možete.” Nakon što ispitivač osjeti da su se poklopili njegov i pacijentov otpor tako da je mišićna kontrakcija doista izometrična, zajedno drže otpor 5 sekundi. Ispitivač daje do znanja kada istekne vrijeme od 5 sekundi.

Ispitivač ne uzima u obzir mjerenje mišićne učinkovitosti ako se utvrdi da pacijent koristi drugu muskulaturu za dovršenje željenog zadatka. Svi se manevri izvode dva puta sa svakom rukom s 10 sekundi odmora između ponavljanja. Procjenjuje se prosjek rezultata za svaku ruku, zatim simetrija istih rezultata. Protokol u nastavku je modificiran u odnosu na prethodne studije i iskustvo autora Jain i sur. (2013).

Tablica 3. Testiranje jakosti (modificirano prema Jain i sur., 2013.)

Test	Opis
Vanjska rotacija (mjeri silu koju pretežno ispoljava <i>m. infraspinatus</i> )	Pacijentu se kaže da sjedi s rukom u neutralnoj rotaciji dok drži lakat i podlakticu na 90° fleksije. Podlaktica je u srednjem rasponu pokreta između supinacije i pronacije s palcem usmjerenim prema gore. Ispitivač postavlja dinamometar na bočnoj površini distalne podlaktice neposredno proksimalno kod ularnog stiloidnog nastavka.
Abdukcija (mjeri silu koju pretežno ispoljava <i>m. supraspinatus</i> )	Pacijent sjedi s oba ramena u abdukciji za približno 90° i približno 45° horizontalne abdukcije (laktovi su potpuno ispruženi s dlanovima prema dolje). Ispitivač postavlja dinamometre na svaku ruku distalno na lateralne humeralne epikondile.
Unutarnja rotacija (mjeri silu koju pretežno ispoljava <i>m. subscapularis</i> )	Pacijent sjedi s rukom savijenom prema naprijed pod kutom od približno 90°, pri tome je lakat u 90° fleksije. Ispitivač postavlja dinamometar ispod pacijentovih ruku. Ispitivač stavlja vrh jednog prsta ruke kojom ne drži dinamometar na pacijentov olekranon kako bi se osiguralo da pacijent izvodi unutarnju rotaciju, a ne adukciju.

## 5. Specijalni testovi

U Tablicama 4-8 prikazani su specijalni testovi, ciljano usmjereni na pojedine mišiće (*m. subscapularis*, *m. supraspinatus* i *m. infraspinatus*, *m. teres minor*, *tetiva duge glave bicepsa*) te testovi koji ukazuju na prisutnost *impingement-a*.

Tablica 4. Testovi za *m. subscapularis* (prema Jain i sur., 2013.)

Test	Opis
Lift-off Test	Ispitivač pomaže pacijentu da zauzme položaj u kojem dodiruje svoj donji dio leđa s potpuno ispruženom rukom i unutarnjom rotacijom. Test se ocjenjuje pozitivnim ako pacijent ne može podići hrbat svoje šake sa svojih leđa odražavajući slabost subskapularisa.
Passive Lift Off (Lag Sign)	Ispitivač pasivno pomiče pacijentovu ruku iza tijela u maksimalnu unutarnju rotaciju (oko donjeg dijela leđa; povući ruku unazad dalje od leđa). Rezultat ovog testa smatra se normalnim ako pacijent održava maksimalnu unutarnju rotaciju nakon što ispitivač otpusti pacijentovu ruku. Test je pozitivan ako bolesnik ne može zadržati ovaj položaj zbog slabosti subskapularisa.
Bear Hug Test	Ispitivač upućuje pacijenta da položi dlan zahvaćene strane na suprotno rame, ispruži prste (tako da se pacijent ne može oduprijeti hvatanju za rame) i postavi lakat ispred tijela. Ispitivač tada kaže pacijentu da zadrži taj položaj dok ispitivač pokušava povući pacijentovu ruku s ramena vanjskom rotacijskom silom koja se primjenjuje okomito na podlakticu. Test se smatra pozitivnim i ukazuje na slabost subskapularisa ako pacijent ne može držati ruku na ramenu ili ako on ili ona pokazuje slabost pri unutarnjoj rotaciji. Ako je snaga usporediva s onom na suprotnoj strani, bez ikakvih bolova, test je negativan.

Tablica 5. Testovi za *m. supraspinatus* i *m. infraspinatus* (prema Jain i sur., 2013.)

Test	Opis
Vanjska rotacija - Lag Sign pri 0°	Pacijent sjedi leđima okrenut liječniku. Lakat je pasivno savijen do 90°, a rame se drži pri 20° elevacije (u skapularnoj ravnini) i blizu maksimalne vanjske rotacije (tj. maksimalne vanjske rotacije minus 5° da se izbjegne elastični trzaj u ramenu) od strane liječnika. Od pacijenta se tada traži da aktivno održava položaj vanjske rotacije kako liječnik oslobađa zapešće. Test je pozitivan

	kada dođe do kašnjenja ili kutnog pada. Veličina kašnjenja se bilježi na najbližih 5°. Pozitivan test ukazuje na nedostatak jakosti postero-superiorne manšete (supraspinatus i infraspinatus).
Jobe's Test (Empty Can Test)	Ovaj test se izvodi tako da se prvo procijeni deltoidni mišić s rukom pri 90° abdukcije i neutralnoj rotaciji. Rame se tada rotira unutra i nagnuto prema naprijed za 30°; palčevi bi trebali biti usmjereni prema podu. Ručno testiranje mišića na otpor izvodi se s ispitivačem koji distalno gura podlaktice prema dolje. Ovaj test se smatra pozitivnim ukoliko postoji slabost na otpor s rukom pri 90° abdukcije u usporedbi s rukom kada je nagnuta prema naprijed za 30°, i indikativno je za patologije supraspinatusa.
Drop Arm Test	Ovaj test procjenjuje supraspinatus i izvodi se pasivno abducirajući pacijentovo rame do 180° i zatim promatrajući kako pacijent polako spušta ruku do struka. Ovaj test je pozitivan ukoliko ruka padne na stranu. Pacijent će možda moći polako spustiti ruku do 90° (jer je to funkcija uglavnom deltoidnog mišića za razliku od supraspinatusa), ali neće moći nastaviti manevar do struka. I u ovom slučaju test je pozitivan.

Tablica 6. Testovi za m. teres minor (prema Jain i sur., 2013.)

Test	Opis
Hornblower's Sign	Ispitivač pridržava pacijentovu ruku pod kutom od 90° abdukcije u skapularnoj ravnini s laktom savijenim pod 90°. Pacijent tada pokušava izvršiti vanjsku rotaciju podlaktice protiv otpora ruke ispitivača.

Tablica 7. Testovi za tetivu duge glave bicepsa (prema Jain i sur., 2013.)

Test	Opis
Speed's Test	Od pacijenta se traži da savije ruku u ramenu (podigne ga prema naprijed) protiv otpora (od strane ispitivača) dok je lakat ispružen, a podlaktica supinirana. Test je pozitivan kada je bol lokalizirana u bicipitalnom žlijebu.

Tablica 8. Impingement znakovi (prema Jain i sur., 2013.)

Test	Opis
	Impingement sindrom izaziva se dok pacijent sjedi, a ispitivač stoji. Skapularna rotacija se sprječava jednom rukom, dok se drugom rukom

Neer's Sign	podiže pacijentova ruka u unutarnju, prisilnu elevaciju prema naprijed, uzrokujući da velika kvržica udari u akromion. Pozitivan test je ako manevar uzrokuje bol.
Hawkin's Sign	Ispitivač savija humerus prema naprijed do 90° i na silu interno rotira rame. Ovaj manevar gura veću kvržicu dalje ispod korakoakromijalnog ligamenta. Bol kod ovog manevra smatra se pozitivnom za impingement sindrom.

#### 4.2.2. Slikovne metode

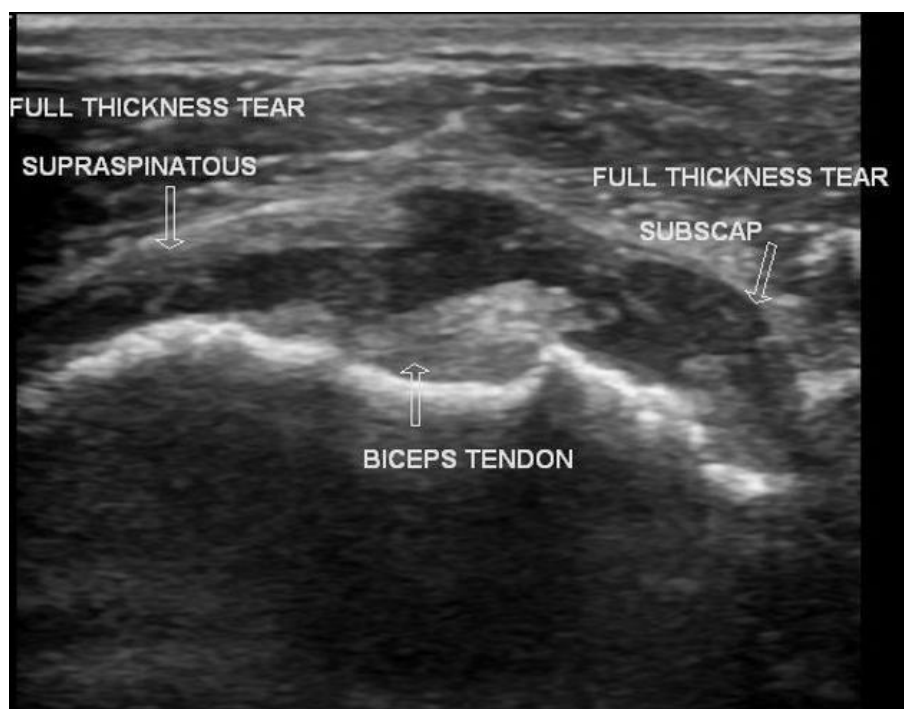
##### 1. RTG

Za rendgenske snimke ramena, pacijent može stajati, sjediti ili biti u ležećem položaju. Kako bi se dobio potpuni radiografski prikaz ramena, predlaže se pet projekcija. Međutim, sumnja na pojedinačna patološka stanja ramenog zgloba zahtijeva kombinaciju različitih dijagnostičkih postupaka. Tako se u kontekstu traume AP i lateralna Y projekcija lopatice najčešće snimaju kao komplementarne jedna drugoj. Snimkama u ove dvije projekcije mogu se dijagnosticirati prijelomi i subluksacije ili pretpostavljena ozljeda rotatorne manšete na temelju prisutnosti ozljeda kosti ovisno o mehanizmu traume. Tako se u ranim stadijima ozljede tetive mogu javiti degeneracijske promjene poput suženja subakromijalnog prostora, osteofita i cističnih lezija, dok u kasnijim stadijima dolazi do stanjivanja i sklerozacije velike kvržice, što ukazuje na degenerativnu rupturu glave nadlaktične kosti i pomak zbog gubitka dinamičke stabilnosti. U slučaju rupture supraspinatusa, rendgenske snimke mogu biti uredne, ali ukoliko su supraspinatus i infraspinatus rupturirani, bit će vidljiv pomak glave humerusa (Božić, 2019).

##### 2. UZV

Ukratko, jasno je da su rendgenske zrake prikladnije za dijagnostiku ozljeda kosti, za razliku od UZV-a, koji se primarno primjenjuje u dijagnostici stanja mekih tkiva. Osim mekih tkiva, UZV-om se isto tako mogu jasno prikazati i zglobovi, hrskavice i površina kosti. Stoga se vjeruje da se uz pomoć ultrazvuka ili čak MRI-a mogu ranije otkriti oštećenja u odnosu na dijagnozu s klasičnom RTG snimkom (Slika 4). Prednosti ultrazvuka su brojne, od jednostavnosti do često

dostupne izvedbe, ekonomske prihvatljivosti, neinvazivnosti do dinamičkog pregleda pacijenata u stvarnom vremenu. Točnost prepoznavanja prijeloma je slična onoj u MRI-u, ali poteškoće u dijagnozi uzrokuju djelomične rupture, gdje biva oštećena samo jedna tetiva. Potpuno oštećenje tkiva vrlo se lako vidi, a kriteriji za postavljanje dijagnoze uključuju sljedeće: manšeta se ne prikazuje na snimci, djelomično neprikazivanje, prekid tijekom tkiva i abnormalna egohenost. Međutim, lokalizirano stanjenje tetive može biti rezultat kalcifikacije ili artefakta pa ga se prilikom pregleda ne smatra važnim kriterijem. Osim iskustva ispitivača, UZV je također kritiziran zbog svoje slabe sposobnosti utvrđivanja kvalitete okolnog tkiva (Božić, 2019).



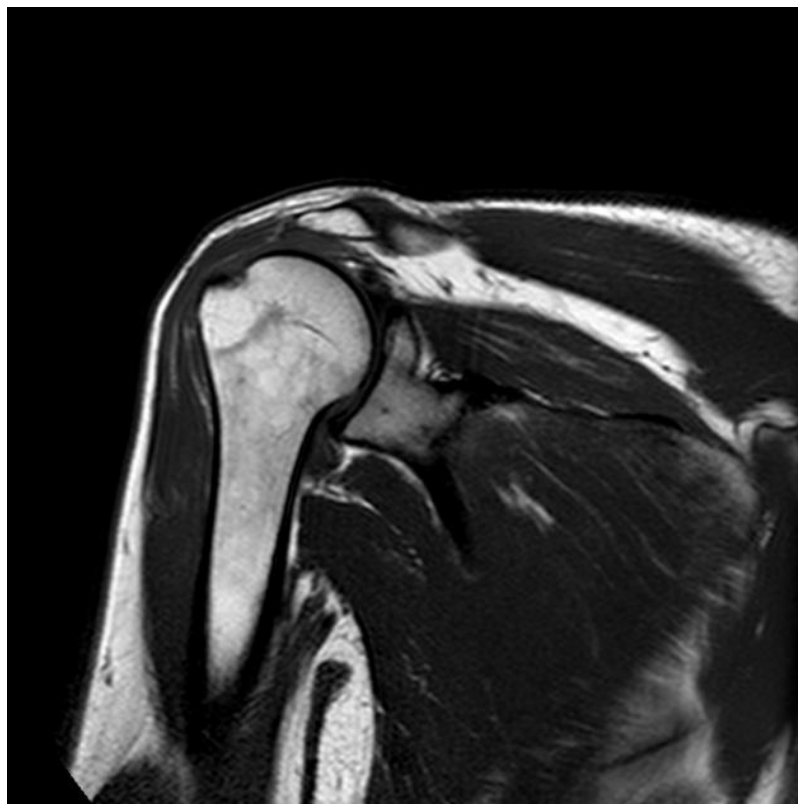
*Slika 4. UZV prikaz ozljede*

*(Case courtesy of Dr Maulik S Patel, Radiopaedia.org, rID: 17603)*

### 3. MRI

Magnetska rezonancija smatra se zlatnim standardom za dijagnosticiranje ruptura mišića rotatorne manšete (Slika 5). Vizualizira cijelu tetivu i mišić, omogućujući točnu lokalizaciju ruptura i njihovu veličinu. Nadalje, nudi mogućnost procjene stupnja retrakcije i zamjene tetiva masnim tkivom, što predviđa vjerojatnost rekonstrukcije. Tangenta označava nemogućnost

mišića supraspinatusa da putuje od gornjeg segmenta korakoidnog nastavka do gornjeg ruba grebena lopatice, što je jasno vidljivo na MRI i pokazuje masnu infiltraciju koja je prethodno opisana. Dijagnostički problemi se manifestiraju pri djelomičnim rupturama, odnosno razlikovanju takvih ozljeda od degenerativnih promjena i impingement sindroma.



*Slika 5. MRI prikaz potpune rupture tetive m. supraspinatusa u frontalnoj ravnini  
(Case courtesy of Dr Ahmed Abdrabou, Radiopaedia.org, rID: 36724)*

## 5. Prevencija ozljeda mišića rotatorne manšete kod sportaša

Prema Cools i sur. (2015), većina prijavljenih ozljeda ramena su istegnuća, implicirajući da je to proces koji se razvija dulje vrijeme, s kroničnim preopterećenjem koje dovodi do ozljeda. Čini se kako rizik od ozljeđivanja raste s dobi. Unatoč nedostatku dokaza, također je sugerirano kako je ozljeđivanje povezano s razinom natjecanja i volumenom treninga, odnosno igre. Kronična bol u ramenu kod sportaša koji kretnje izvode pretežito iznad glave često se pripisuje specifičnom sportu i prilagodbama na njega, neskladu u snazi i fleksibilnosti, ne samo u glenohumeralnom zglobu, već i u drugim karikama kinetičkog lanca. Ostali autori, poput McClure i sur. (2009) otkrili su kako je diskinezija lopatice važan prediktor kasnije pojave boli u ramenom zglobu.

Konkretno kod sportaša, smanjen opseg pokreta, deficit snage vanjskih rotatora, te neadekvatan položaj lopatice tijekom kliničkog ispitivanja pokazali su se kao rizični čimbenici za razvitak kronične boli u području ramena. Sukladno navedenom, u preventivnim programima potrebno je obratiti pažnju na smanjivanje rizika od nastanka prethodno navedenih stanja te na daljnje jačanje okolne muskulature.

### 5.1. Vježbe za prevenciju ozljeda mišića rotatorne manšete

Prikazani preventivni protokol osmišljen je po uzoru na program prevencije ozljeda ramena u elitnih rukometaša iz rada Anderssona i sur. (2017).



Program je napravljen u svrhu poboljšanja:


1. unutarnje rotacije ramena (IR)
2. vanjske rotacije ramena (ER)
3. snage mišića lopatice
4. torakalne mobilnosti.







Progresija prikazanih 5 vježbi je podijeljena u 3 faze (prikazane u Tablicama 9-11) . Okvirno vrijeme izvedbe je 10 minuta, preporučeno u sklopu zagrijavanja prije početka treninga ili natjecanja.



Tablica 9. Program vježbi za prevenciju ozljeda mišića rotatorne manšete - I. faza (modificirano prema Andersson i sur., 2017.)

<b>Faza I. [tjedan 1. – 6.]</b>			
<b>vježba</b>	<b>opis</b>	<b>set x pon</b>	<b>demonstracija</b>
skapularni sklek sa zasukom trupa	Iz položaja skleka, gurati lopatice prema podu i natrag. Zadržati poziciju prilikom zasuka trupa.	3 x 12	
Y s elastičnom trakom u stojećem stavu	Prilikom izvedbe zadržati neutralnu kralježnicu i držati ER ruke (palčevi prema gore) prilikom podizanja ruke. Izbjeći slijeganje ramenima.	3 x 12	

<p>Četveronožni zasuci trupa s loptom</p>	<p>Zadržati neutralan lumbalni dio kralježnice i stabilnost ramena na stajnoj ruci. Izdisaj pri izvedbi torakalne rotacije.</p>	<p>3 x 12</p>	
<p>„Sleeper stretch“</p>	<p>Ležati na boku. Osigurati da je lopatica blokirana na podu. Lagano pritisnuti ruku prema podu za istezanje.</p>	<p>3 x 15-30 sec</p>	
<p>90/90 ER u stojećem stavu</p>	<p>Zadržati nadlakticu pod 90° u odnosu na tijelo. Izbjeći slijeganje ramenima. Lagano spuštati loptu prema dolje i natrag u početnu poziciju.</p>	<p>3 x 20</p>	



Tablica 10. Program vježbi za prevenciju ozljeda mišića rotatorne manšete – II. faza (modificirano prema Andersson i sur., 2017.)



<b>Faza II. [tjedan 7. – 12.]</b>			
<b>vježba</b>	<b>opis</b>	<b>set x pon.</b>	<b>demonstracija</b>
skapularni sklek sa dodavanjem lopte u paru	Iz položaja skleka, gurati lopatice prema podu i natrag. Zadržati ramena i zdjelicu stabilnima.	3 x 12	
„Luk i strijela“ u stojećem stavu	Istovremeno podići prsa i spustiti ramena dolje i unatrag. Popratiti rotacijom ruke i trupa.	3 x 12	
Dinamično istezanje m. latissimus dorsi s elastičnom trakom	Klizati rukama prema gore. Ostaviti podlaktice neutralnima ili blago prema unutra. Neutralna kralježnica.	3 x 12	
Cross-body istezanje u paru	Ostaviti rame pod 90°. Partner blokira lopaticu i gura lakat preko tijela. Istezanje percipirano u	3 x 15-30 sec	


	stražnjem dijelu ramena.		
Puštanje i hvatanje	Zadržati rame i lakat pod 90° u odnosu na tijelo. Brzo pustiti i uhvatiti loptu. Za početak uzeti medicinku od 0,5 kg.	3 x 20	

Tablica 11. Program vježbi za prevenciju ozljeda mišića rotatorne manšete - III. faza (modificirano prema Andersson i sur., 2017.)

Faza III. [tjedan 13. – 24.]			
vježba	opis	set x pon.	demonstracija

<p>skapularni sklek s klizanjem unatrag</p>	<p>Iz položaja skleka, gurati lopatice prema podu i natrag. Zadržati kralježnicu neutralnom, a ramena i zdjelicu stabilnima.</p>	<p>3 x 12</p>	
<p>D2 PNF lagano spuštanje ruke s elastičnom trakom</p>	<p>Spustiti ramena dolje i unatrag. Napraviti zasuk trupa s obje ruke kako bi se elastična traka napela. Ekscentrična kontrakcija prilikom laganog spuštanja ruke preko tijela uključivanjem posteriorne muskulature ramena.</p>	<p>3 x 12</p>	

<p>„Anđeli“</p>	<p>Držati glavu, podlaktice, križnu kost i pete uz zid. Neutralna kralježnica.</p>	<p>3 x 12</p>	
<p>Cross-body istezanje u paru</p>	<p>Ostaviti rame pod 90°. Partner blokira lopaticu i gura lakat preko tijela. Istezanje percipirano u stražnjem dijelu ramena.</p>	<p>3 x 15-30 sec</p>	

<p>D2 PNF hvatanje u paru</p>	<p>Pre-pozicionirati lopaticu prema dolje i unatrag. Uхватiti loptu s palcem iza sebe. Polako spustiti loptu preko tijela s palcem prema dolje.</p>	<p>3 x 20</p>	
-------------------------------	---	---------------	---

## 6. Prijedlog kineziterapije u procesu rehabilitacije ozljeda mišića rotatorne manšete

U Tablicama 9-11 prikazane su vježbe čiji je cilj istezanje i jačanje mišića rotatorne manšete. Prema Kinsella i sur. (2017), ali i mnogim drugim autorima, jačanje je najučinkovitije kroz izotoničku, posebice ekscentričnu, i izometričku kontrakciju, za koju je poznato kako ima svojevrsan analgetski učinak. Dodatan razlog zašto koristimo izometričku kontrakciju je da “naučimo” mišiće da se pravodobno aktiviraju i zadrže poziciju ramenog zgloba pri određenim pokretima kako ne bi došlo do neželjenih gibanja. Sukladno tome, prikazane vježbe će zadovoljavati navedene vrste mišićnih kontrakcija u svrhu postizanja optimalnih rezultata.

Program kineziterapije mišića rotatorne manšete, kao i svaki drugi program vježbanja, prvenstveno mora biti izrazito individualiziran. Temeljit će se na vježbama koje, znanstveno dokazano, u što većem postotku izoliraju mišiće rotatorne manšete. S druge strane, ne smije se zanemariti važnost složenih pokreta, odnosno nekonvencionalnih vježbi za jačanje i istezanje mišića rotatornog orukavlja. One će osigurati dodatno osnaženje ostalih mišića ramena, ali i

mišića trupa i ruku. Navedeno uključuje vježbe poput lateralnih podizanja, vježbi povlačenja i potisaka. Takvim pokretima ćemo osigurati da vježbač razvije robustniji mišićni sustav, tolerantniji na svakodnevne zahtjeve, te kao takvi ovi pokreti zasigurno zaslužuju mjesto u programima vježbanja.



### 6.1. Prikaz vježbi istezanja i jačanja mišića rotatorne manšete



U Tablicama 12-14 prikazat će se vježbe koje se mogu koristiti u programima istezanja i jačanja mišića rotatorne manšete. Preporuča se izvođenje prvo izometričkih, zatim dinamičkih vježbi.



*Tablica 12. Primjer vježbi za jačanje mišića rotatorne manšete - osnovne*


vježba	kontrakcija	demonstracija
bočni plank s vanjskom rotacijom	izometrička + izotonička	




<p>skapularni potisak na lopti</p>	<p>izotonička</p>	
<p>IR s elastičnom trakom</p>	<p>izotonička; naglasak na ekscentričnu</p>	

<p>ER s elastičnom trakom</p>	<p>izotonička; naglasak na ekscentričnu</p>	
<p>ER potisak</p>	<p>izotonička</p>	


		
skapularni sklek	izotonička	

ležeći Y	izotonička	
----------	------------	--

*Tablica 13. Primjer vježbi za jačanje mišića rotatorne manšete*




vježba	kontrakcija	demonstracija
		


<p>IR/ER s pilates loptom</p>	<p>izometrička</p>	
<p>izometrička ER s elastičnom trakom</p>	<p>izometrička</p>	
<p>bilateralno podizanje u “scaption” položaj + izdržaj</p>	<p>izometrička</p>	

<p>Full Can + elastična traka</p>	<p>izotonička</p>	
<p>unilateralni izdržaj u “scaption” položaju + abdukcija/adukcija drugom rukom (s vanjskim opterećenjem)</p>	<p>izotonička + izometrička</p>	





Tablica 14. Primjer nekonvencionalnih vježbi za jačanje mišića rotatorne manšete

vježba	kontrakcija	demonstracija
--------	-------------	---------------

<p>lateralna podizanja</p>		
<p>potisak iznad glave (unilateralno)</p>	<p>primarno izotonička</p>	
<p>veslanje u pretklonu (unilateralno)</p>		
<p>zgibovi</p>		



zamah i trzaj (unilateralno)





modificirano "Tursko  
podizanje"



## 7. Zaključak

U ovom radu je podrobno opisana građa rotatorne manšete, mišićno-tetivne ovojnice koja je, kao i ostalo meko tkivo, pod specifičnim opterećenjima sklona degeneraciji i ozljeđivanju. Čine je *m. infraspinatus*, *m. supraspinatus*, *m. subscapularis* i *m. teres minor*. Zglob ramena je najpokretljiviji zglob u ljudskom tijelu. Zbog svojih biomehaničkih specifičnosti predstavlja vrlo osjetljivo mjesto pogodno za nastanak ozljeda, osobito u sportaša koji sportsku izvedbu obavljaju pokretima iznad glave. Bol u ramenu se najčešće javlja upravo zbog ozljeda tetiva mišića rotatorne manšete. Na manifestaciju ozljeda utječe velik broj vanjskih i unutarnjih čimbenika što od liječnika, trenera i kineziterapeuta zahtijeva izvrsno poznavanje anatomije i fiziologije čovjeka. Sukladno tome, potrebno je poznavanje provedbe dijagnostičkih testova i metoda, te vježbi kojima je u budućnosti moguće potencijalno prevenirati ozljede, smanjiti vrijeme oporavka ili svrsishodno vratiti tkivo u normalnu funkciju. Prikazan je jedinstven program prilagođen za prevenciju ozljeda u sportaša, kao i progresija vježbi u svrhu rehabilitacije i daljnjeg razvoja jakosti mišića rotatorne manšete.

## 8. Literatura

- Andersson, S. H., Bahr, R., Clarsen, B., & Myklebust, G. (2017.). Preventing overuse shoulder injuries among throwing athletes: a cluster-randomised controlled trial in 660 elite handball players. *British Journal of Sports Medicine*, 51(14), 1073-1080. <https://doi.org/10.1136/bjsports-2016-096226>
- Antal, A. (2018). "Smrznuto rame" (diplomski rad). Zagreb: Sveučilište u Zagrebu, Medicinski fakultet.
- Božić, L. K. (2019.). *Liječenje ruptura rotatorne manžete ramena* (diplomski rad). Zagreb: Sveučilište u Zagrebu, Medicinski fakultet.
- Clarsen, B., Bahr, R., Andersson, S. H., Munk, R., & Myklebust, G. (2014). Reduced glenohumeral rotation external rotation weakness and scapular dyskinesis are risk factors for shoulder injuries among elite male handball players: a prospective cohort study. *British Journal of Sports Medicine*, 48(17), 1327–1333. <https://doi.org/10.1136/bjsports-2014-093702>
- Cools, A. M., Johansson, F. R., Borms, D., & Maenhout, A. (2015). Prevention of shoulder injuries in overhead athletes. *Brazilian Journal of Physical Therapy*, 19(5), 331–339. <https://doi.org/10.1590/bjpt-rbf.2014.0109>
- Fanghänel, J., Pera, F., Anderhuber, F., & Nitsch, R. (2009.). *Waldeyerova anatomija čovjeka*. Zagreb: Golden marketing-Tehnička knjiga.
- Forthomme, B., Croisier, J.-L., Delvaux, F., Kaux, J.-F., Crielaard, J.-M., & Gleizes-Cervera, S. (2018). Preseason strength assessment of the rotator muscles and shoulder injury in handball players. *J Athl Train*, 53(2), 174–180. <https://doi.org/10.4085/1062-6050-216-16>
- Girish, G., Lobo, L. G., Jacobson, J. A., Morag, Y., Miller, B., & Jamadar, D. A. (2011). Ultrasound of the Shoulder: Asymptomatic Findings in Men. *American Journal of Roentgenology*, 197(4), W713–W719. <https://doi.org/10.2214/AJR.11.6971>
- Hio Teng, L., Sai Chuen, F., Xin, H., Oh, J. H., Nobuyuki, Y., & Shu Hang Patrick, Y. (2019). Risk factors for rotator cuff tendinopathy: A systematic review and meta-analysis. *Journal of Rehabilitation Medicine*, 51(9), 627–637. <https://doi.org/10.2340/16501977-2598>

- Hjelm, N., Werner, S., & Renstrom, P. (2012). Injury risk factors in junior tennis players: a prospective 2-year study. *Scand J Med Sci Sports*, 22(1), 40–48. <https://doi.org/10.1111/j.1600-0838.2010.01129.x>
- Ivančević, Ž., Rumboldt, Z., Bergovec, M., & Silobrčić, V. (2014.). *MSD - priručnik dijagnostike i terapije*. Split: <http://www.msd-prirucnici.placebo.hr/msd-prirucnik/ozljede-i-trovanja/tjelovjezba-i-sportske-ozljede/ozljede-rotatorne-manzete-ramena>
- Jain, N. B., Wilcox, R. B., 3rd, Katz, J. N., & Higgins, L. D. (2013.). Clinical examination of the rotator cuff. *PM & R : the journal of injury, function, and rehabilitation*, 5(1), 45–56. <https://doi.org/10.1016/j.pmrj.2012.08.019>
- Kinsella, R., Cowan, S. M., Watson, L., & Pizzari, T. (2017). A comparison of isometric, isotonic concentric and isotonic eccentric exercises in the physiotherapy management of subacromial pain syndrome/rotator cuff tendinopathy: study protocol for a pilot randomised controlled trial. *Pilot and Feasibility*, 3, 45. <https://doi.org/10.1186/s40814-017-0190-3>
- McClure, P., Tate, A., Kareha, S., Irwin, D., & Zlupko, E. (2009). A clinical method for identifying scapular dyskinesis, part 1: reliability. *Journal of Athletic Training*, 44(2), 160–164. <https://doi.org/10.4085/1062-6050-44.2.160>
- Mihelić, R., Jotanović, Z., Tudor, A., Prpić, T., Rakovac, I., & Šestan, B. (2013.). Operativna rekonstrukcija rotatorne manšete. *Medicina Fluminensis*, 49(3), 280-285. Preuzeto s <https://hrcak.srce.hr/106931>
- Miniaci, A., Mascia, A. T., & Salonen, D. C. (2002). Magnetic Resonance Imaging of the Shoulder in Asymptomatic Professional Baseball Pitchers. *The American Journal of Sports Medicine*, 30(1), 66–73. <https://doi.org/10.1177/03635465020300012501>
- Murray, I. R., LaPrade, R. F., Musahl, V., Geeslin, A. G., Zlotnicki, J. P., Mann, B. J., & Petrigliano, F. A. (2016). Biologic Treatments for Sports Injuries II Think Tank-Current Concepts, Future Research, and Barriers to Advancement, Part 2: Rotator Cuff. *Orthopaedic journal of sports medicine*, 4(3), 2325967116636586. <https://doi.org/10.1177/2325967116636586>
- Paulsen, F., & Waschke, J. (2013.). *Sobotta - Opća anatomija i lokomotorni sustav*. Zagreb: Naklada Slap.

- Pećina, M. (2004.). *Ortopedija*. Zagreb: Naklada Ljevak.
- Platzer, W. (2011.). *Priručni anatomski atlas - sustav organa za pokretanje*. Zagreb: Medicinska naklada.
- Sayampanathan, A. A., & Andrew, T. H. (2017). Systematic review on risk factors of rotator cuff tears. *Journal of orthopaedic surgery (Hong Kong)*, 25(1), 2309499016684318. <https://doi.org/10.1177/2309499016684318>
- Shanley, E., Kissenberth, M. J., Thigpen, C. A., Bailey, L. B., Hawkins, R. J., Michener, L. A., Tokish, J. M., & Rauh, M. J. (2015). Preseason shoulder range of motion screening as a predictor of injury among youth and adolescent baseball pitchers. *J Shoulder Elbow Surgery*, 24(7), 1005–1013. <https://doi.org/10.1016/j.jse.2015.03.012>
- Struyf, F., Nijs, J., Meeus, M., Roussel, N. A., Mottram, S., Truijen, S., & Meeusen, R. (2014). Does scapular positioning predict shoulder pain in recreational overhead athletes?. *International journal of sports medicine*, 35(1), 75–82. <https://doi.org/10.1055/s-0033-1343409>
- Tooth, C., Gofflot, A., Schwartz, C., Croisier, J. L., Beudart, C., Bruyère, O., & Forthomme, B. (2020). Risk Factors of Overuse Shoulder Injuries in Overhead Athletes: A Systematic Review. *Sports health*, 12(5), 478–487. <https://doi.org/10.1177/1941738120931764>
- Tyler, T. F., Mullaney, M. J., Mirabella, M. R., Nicholas, S. J., & McHugh, M. P. (2014). Risk Factors for Shoulder and Elbow Injuries in High School Baseball Pitchers: The Role of Preseason Strength and Range of Motion. *The American journal of sports medicine*, 42(8), 1993–1999. <https://doi.org/10.1177/0363546514535070>