

PREVENCIJA I REHABILITACIJA TIPIČNIH OZLJEDA U SPORTSKOM PENJANJU

Vuleta, Toni

Master's thesis / Diplomski rad

2023

Degree Grantor / Ustanova koja je dodijelila akademski / stručni stupanj: **University of Zagreb, Faculty of Kinesiology / Sveučilište u Zagrebu, Kineziološki fakultet**

Permanent link / Trajna poveznica: <https://um.nsk.hr/um:nbn:hr:117:005671>

Rights / Prava: [Attribution 4.0 International](#)/[Imenovanje 4.0 međunarodna](#)

Download date / Datum preuzimanja: **2025-04-02**



Repository / Repozitorij:

[Repository of Faculty of Kinesiology, University of Zagreb - KIFoREP](#)



**SVEUČILIŠTE U ZAGREBU
KINEZIOLOŠKI FAKULTET**

Toni Vuleta

**PREVENCIJA I REHABILITACIJA TIPIČNIH
OZLJEDA U SPORTSKOM PENJANJU**

diplomski rad

Zagreb, rujan 2023.

TEMELJNA DOKUMENTACIJSKA KARTICA

DIPLOMSKI RAD

Sveučilište u Zagrebu
Kineziološki fakultet
Horvaćanski zavoj 15, 10000 Zagreb, Hrvatska

Naziv studija: Kineziologija; **smjer:** Kineziologija u edukaciji i Skijanje

Vrsta studija: sveučilišni

Razina kvalifikacije: integrirani prijediplomski i diplomski studij

Studij za stjecanje akademskog naziva: sveučilišni/na magistar/magistra kineziologije u edukaciji i Skijanju (univ. mag. cin.)

Znanstveno područje: Društvene znanosti

Znanstveno polje: Kineziologija

Vrsta rada: Stručni rad

Naziv diplomskog rada: je prihvaćen od strane Povjerenstva za diplomske radove Kineziološkog fakulteta Sveučilišta u Zagrebu u akademskoj godini (npr. 2022./2023.) dana 27. Ožujka 2023.

Mentor: izv. prof. dr. sc. *Pavle Mikulić*

Pomoć pri izradi: *Ime i prezime, zvanje*

Prevenција i rehabilitacija tipičnih ozljeda u sportskom penjanju

Toni Vuleta, 0034082753

Sastav Povjerenstva za ocjenu i obranu diplomskog rada i diplomskog ispita:

- | | |
|--|----------------------|
| 1. izv. prof. dr. sc. <i>Pavle Mikulić</i> | Predsjednik - mentor |
| 2. izv. prof. dr. sc. <i>Vjekoslav Cigrovski</i> | član |
| 3. doc. dr. sc. <i>Cvita Gregov</i> | član |
| 4. doc. dr. sc. <i>Goran Vrgoč</i> | zamjena člana |

Broj etičkog odobrenja:

Rad je u tiskanom i elektroničkom (pdf format) obliku pohranjen u Knjižnici Kineziološkog fakulteta,
Horvaćanski zavoj 15, Zagreb

BASIC DOCUMENTATION CARD

DIPLOMA THESIS

University of Zagreb
Faculty of Kinesiology
Horvacanski zavoj 15, 10000 Zagreb, Croatia

Title of study program: Kinesiology; course Kinesiology in Education and Skiing

Type of program: University

Level of qualification: Integrated undergraduate and graduate

Acquired title: University Master of Kinesiology in Education and Skiing

Scientific area: Social sciences

Scientific field: Kinesiology

Type of thesis: Scientific-research/Professional work

Master thesis: has been accepted by the Committee for Graduation Theses of the Faculty of Kinesiology of the University of Zagreb in the academic year 2022/2023 on March 27, 2023.

Mentor: *Pavle Mikulić*, PhD, prof. / associate prof. / assistant prof.

Technical support: *Name and surname, title*

Prevention and rehabilitation of typical sport climbing injuries

Toni Vuleta, 0034082753

Thesis defence committee:

1. *Pavle Mikulić*, PhD, prof. / associate prof. / assistant prof. chairperson-supervisor
2. *Vjekoslav Cigrovski*, PhD, prof. / associate prof. / assistant prof. member
3. *Cvita Gregov*, PhD, prof. / associate prof. / assistant prof. member
4. *Goran Vrgoč*, PhD, prof. / associate prof. / assistant prof. substitute member

Ethics approval number:

Printed and electronic (pdf format) version of thesis is deposited in Library of the Faculty of Kinesiology, Horvacanski zavoj 15, Zagreb

Ovim potpisima se potvrđuje da je ovo završna verzija diplomskog rada koja je obranjena pred Povjerenstvom, s unesenim korekcijama koje je Povjerenstvo zahtijevalo na obrani te da je ova tiskana verzija istovjetna elektroničkoj verziji predanoj u Knjižnici.

Mentor:

izv. prof. dr. sc. Pavle Mikulić

Student:

Toni Vuleta

PREVENCIJA I REHABILITACIJA TIPIČNIH OZLJEDA U SPORTSKOM PENJANJU

Sažetak:

Sportsko penjanje postaje sve popularnije, privlačeći sve veći broj ljudi koji se žele uključiti u tu aktivnost. Međutim, zbog same prirode sporta, sportaši su izloženi različitim ozljedama, stoga je važno provoditi odgovarajuću prevenciju i rehabilitaciju kako bi se očuvala njihova sportska izvedba i smanjila mogućnost ponovnih ozljeda. Glavni cilj ovog diplomskog rada jest pružiti pregled najučestalijih ozljeda u sportskom penjanju i predložiti strategije koje će pomoći u prevenciji i rehabilitaciji tih ozljeda. U uvodu se predstavljaju osnovne informacije o sportskom penjanju i važnosti prevencije i rehabilitacije ozljeda. Nakon toga, drugi dio rada detaljno analizira ozljede koje se najčešće javljaju u sportskom penjanju. To uključuje ozljede šake i prstiju, ozljede lakta, ramena i koljena. Prekomjerno opterećenje, ponavljajući pokreti, loša tehnika i padovi su glavni uzroci tih ozljeda. Detaljno su opisani simptomi, dijagnostičke metode i klasifikacija ozljeda kako bi se pravilno identificirale i liječile. U posljednjem poglavlju rada iznesene su osnovne smjernice za prevenciju ozljeda u sportskom penjanju. To uključuje zagrijavanje prije aktivnosti, mijenjanje tipa treninga i jačanje mišića kako bi se pripremili za opterećenje, te pravilnu tehniku i opremu za trening. Također se ističe važnost edukacije sportaša o pravilnoj periodizaciji, važnosti pravilne prehrane i kvalitetnog odmora. Također je važno educirati sportaše o prevenciji i pravovremenom tretmanu ozljeda. Daljnja istraživanja mogu se usmjeriti na razvoj naprednih metoda prevencije i rehabilitacije kako bi se poboljšala sigurnost i izvedba sportaša u sportskom penjanju.

Ključne riječi: trening penjača, opterećenje, edukacija

PREVENTION AND REHABILITATION OF TYPICAL INJURIES IN SPORT CLIMBING

Abstract:

Sport climbing is becoming more and more popular, attracting an increasing number of people who want to get involved in the activity. However, due to the very nature of sports, athletes are exposed to various injuries, therefore it is important to carry out appropriate prevention and rehabilitation in order to preserve their sports performance and reduce the possibility of repeated injuries. The main goal of this thesis is to provide an overview of the most common injuries in sport climbing and to propose strategies that will help in the prevention and rehabilitation of these injuries. The introduction presents basic information about sport climbing and the importance of injury prevention and rehabilitation. After that, the second part of the paper analyzes in detail the injuries that most often occur in the sport of climbing. These include hand and finger injuries, as well as elbow, shoulder and knee injuries. Overloading, repetitive movements, poor technique and falls are the main causes of these injuries. Symptoms, diagnostic methods and classification of injuries are described in detail in order to properly identify and treat them. In the last chapter of the paper, the basic guidelines for the prevention of injuries in sport climbing are presented. This includes warming up before activity, changing the type of training and strengthening the muscles to prepare for the load, and proper technique and equipment. The importance of educating athletes about proper periodization, the importance of proper nutrition and sufficient rest is also emphasized. Further research can be focused on the development of advanced prevention and rehabilitation methods to improve the safety and performance of sport climbing athletes.

Key words: training of climbers, load, education

Sadržaj

1. Uvod – općenito o sportskom penjanju.....	1
2. Ozljede u sportskom penjanju.....	3
2.1. Ozljede šake i prstiju	3
2.1.1. Ozljede remenica (eng. pulley injury).....	3
2.1.2. Ozljede lumbrikalnih mišića	9
2.1.3. Tenosinovitis.....	11
2.2. Ozljede lakta.....	16
2.2.1. Medijalni epikondilitis.....	17
2.2.2. Lateralni epikondilitis	22
2.3. Ozljede ramena.....	27
2.3.1. Nestabilnost ramena.....	28
2.4. Ozljede koljena.....	34
2.4.1. Ozljeda meniska.....	34
3. Prevencija ozljeda	41
4. Zaključak.....	44
5. Literatura	46

1. Uvod – općenito o sportskom penjanju

Sportsko penjanje je izuzetno popularan i dinamičan sport koji uključuje penjanje po umjetnim ili prirodnim stijinama. Postoji nekoliko različitih vrsta penjačkih disciplina: težinsko penjanje, bouldering i brzinsko penjanje.

Sportsko penjanje je posljednjih 15-20 godina doživjelo porast popularnosti kao rekreativna tjelesna aktivnost i kao natjecateljski sport. Sportsko penjanje je grana penjanja u kojoj je opasnost smanjena prethodnim postavljanjem točaka za zaštitu na stijeni, bilo prirodnoj ili umjetnoj. Budući da je element opasnosti uglavnom uklonjen, fizička težina svakog penjanja može biti visoka. Padovi su uobičajeni, ali relativno sigurni.

Natjecateljsko sportsko penjanje regulira Međunarodno vijeće za natjecateljsko penjanje (ICC), koje je sastavni dio Međunarodne unije alpinističkih saveza (*Union Internationale d'Associations d'Alpinisme* (UIAA)). ICC je odgovoran za upravljanje i razvoj svih aspekata međunarodnog natjecateljskog penjanja, a UIAA je dobio priznanje Međunarodnog olimpijskog odbora kao federacija međučlanica.

Kao i u svakom sportu, sportsko penjanje nosi određene rizike od ozljeda. Penjači se suočavaju s jedinstvenim izazovima koji mogu dovesti do tipičnih ozljeda specifičnih za ovaj sport. Glavni cilj sportskog penjanja je savladavanje rute ili smjera postavljenog na stijeni uz pomoć vlastitih tjelesnih sposobnosti, snage, tehnike i izdržljivosti.

Glavni cilj ovog diplomskog rada je pružiti temeljan pregled prevencije i rehabilitacije tipičnih ozljeda u sportskom penjanju. Kroz pažljivo istraživanje, analizu relevantne literature i proučavanje relevantnih studija, cilj je identificirati najčešće ozljede s kojima se penjači suočavaju te pružiti smjernice za njihovu prevenciju i rehabilitaciju.

Prvi dio rada detaljno će opisati tipične ozljede u sportskom penjanju, uključujući ozljede gornjih ekstremiteta (šake i prstiju, ramena, lakta) i donjih ekstremiteta (noge, koljena). Za svaku ozljedu bit će pruženi podaci o mehanizmu nastanka, dijagnostici, simptomima i rehabilitaciji. Nadalje, istražit će se čimbenici rizika koji doprinose pojavi ozljeda u sportskom penjanju. To uključuje tehničke aspekte penjanja, poput tehnika penjanja, opreme i

okruženja, kao i individualne čimbenike. Razumijevanje ovih čimbenika ključno je za razvoj učinkovitih strategija prevencije. Završni dio svakog poglavlja će se posvetiti rehabilitaciji specifične ozljede u sportskom penjanju. Opisat će se metode rehabilitacije za tipične ozljede, uključujući konzervativne pristupe, fizikalnu terapiju i vježbe za jačanje relevantnih mišićnih skupina.

Završni dio rada će se usmjeriti na prevenciju ozljeda u sportskom penjanju. Bit će analizirane preventivne mjere koje se mogu poduzeti kako bi se smanjio rizik od ozljeda. To uključuje prikladno zagrijavanje i istežanje, tehniku penjanja, odabir pravilne opreme, pravilnu prehranu i hidrataciju, te program kondicijske pripreme koji obuhvaća razvoj snage, fleksibilnosti i pravilnu periodizaciju.

Kroz ovaj diplomski rad, cilj je pružiti sveobuhvatan i detaljan pregled prevencije i rehabilitacije tipičnih ozljeda u sportskom penjanju. Razumijevanje ovih ozljeda i primjena odgovarajućih strategija prevencije i rehabilitacije može pomoći penjačima da ostanu zdravi, smanje rizik od ozljeda i unaprijede svoju sportsku izvedbu.

2. Ozljede u sportskom penjanju

2.1. Ozljede šake i prstiju

Ozljede šake i prstiju su vrlo uobičajene u sportskom penjanju zbog izuzetnog opterećenja koje ti dijelovi tijela trpe tijekom penjanja. Stalno izlaganje rukama stresnim situacijama, poput hvatanja, stiskanja i vješanja, može dovesti do različitih ozljeda. Ozljede prstiju i šake čine do 73% svih ozljeda u sportskom penjanju, pri čemu su ozljede tetiva i ligamenata najčešće. To se često događa zbog hvata u krivoj poziciji, pri kojoj su zglobovi distalnih interfalangealnih spojeva pretjerano ispruženi, zglobovi proksimalnih interfalangealnih savijeni pod kutom od 90°, a zglobovi metakarpofalangealnih ispruženi (Merritt i Haung, 2011).

2.1.1. Ozljede remenica (eng. pulley injury)

Sistem cirkularnih remenica (eng. *annular pulley*) tetive pregibača prstiju u kombinaciji s križnim remenicama (eng. *cruciate pulley*) kao strukturom za pojačanje tetivnih ovojnica, tvori fibro-koštani kanal kroz koji se tetive pregibača prstiju održavaju blizu falangi prstiju. Ima 5 cirkularnih remenica (A1–A5) i 3 slabije križne remenice (C1–C3). Glavna funkcija navedenog sistema je održavanje tetive pregibača prstiju blizu kosti te na taj način sila razvijena u mišićima pregibača prstiju rezultira pokretom fleksije ili ekstenzije u zglobovima prstiju (Schöff, 2006). Najčešćom ozljedom prstiju smatra se prenaprezanje ili ruptura cirkularnih remenica koja se događa uslijed prekomjerne sile na tetivu pregibača prstiju koja uzrokuje tzv. 'efekt strune na gudalu' (eng. *bowstringig*). Prenaprezanje cirkularne remenice A2 je najčešća ozljeda penjača te u većini slučajeva se dešava na prstenjaku ili srednjem prstu (Leung, 2023).

Mehanizam nastanka ozljede

Ukoliko penjač koristi "krimp" hvat te se iznenadno ostvari jaka ekscentrična sila tada se stvara najveći rizik za ozljedu. Što bi praktično značilo da su najčešći mehanizmi nastanka ozljede proklizavanje stopala dok se koristi "krimp" hvat, dinamički "boulder" pokret ili

korištenja kampus "board-a", oblika pliometrijskog treninga gdje se penjač dinamički kreće od jedne prečke do druge koristeći se snagom ruku i prstiju bez pomoći nogu (Leung, 2023).

Simptomi

Slabost, bol te moguće otekline u području prvog ili drugog članka prstiju se javljaju kao simptomi ozljede cirkularnih remenica. Ozlijeđeni penjač će osjetiti intenzivniju ili manje intenzivnu bol, ovisno o težini ozljede, prilikom hvatanja različitih predmeta kako prilikom penjanja (oprimaka na stijeni) tako i u svakodnevnom životu (npr. drške na vratima). Također prilikom potpune rupture moguće je vidjeti tzv. 'efekt strune na gudaču' te prilikom samog događaja može čuti pucanje remenice. (Miro, 2021).

Dijagnostika

Prilikom dijagnosticiranja ozljede Berrigan i suradnici (2022) navode da se najtočniji podaci dobiju korištenjem dinamičkih ultrazvučnih protokola te se na taj način može definirati stupanj ozljede. Uključuju procjenu promjene udaljenosti tetive od kosti, a za usporedbu se može uzeti prst zdrave ruke. Rendgenskom snimkom se može utvrditi je li se desila potpuna ruptura. Magnetska rezonancija (MR) bila je najčešća metoda pregleda no međutim ultrazvuk se pokazao izrazito povjerljivim uz znatno nižu cijenu pregleda (Schöffl, 2006).

Stupnjevanje ozljede (Schöffl, 2006)

- Ozljede prvog stupnja (I) – istegnuća remenice bez povećane dehiscencije, odnosno razdvajanja tetive od kosti
- Ozljede drugog stupnja (II) – potpuna ruptura remenice A4 i parcijalna ruptura ili istegnuće remenice A2 ili A3
- Ozljede trećeg stupnja (III) – potpuna ruptura remenice A2 ili A3
- Ozljede četvrtog stupnja (IV) – višestruke ozljede remenica ili ruptura jedne remenice u kombinaciji sa oštećenjem lumbrikalnih mišića ili rupturu kolatrealnog ligamenta

Rehabilitacija/oporavak

Obzirom na stupanj ozljede razlikuje se i sami proces oporavka. Ozljede prvog, drugog i trećeg stupnja se tretiraju na sličan način uz najveću razliku u dužini trajanja perioda oporavka. Ozljedama četvrtog stupnja mora se pristupiti operativnim zahvatom nakon kojeg slijedi postoperativni rehabilitacijski proces (Leung, 2023).

Prvi stupanj (I): predlaže se prestanak penjanja u trajanju od 2 do 4 tjedna, hlađenje ledom te odlazak na funkcionalne terapije. Penjanjem niskog intenziteta može se započeti nakon četiri tjedna, a do potpunog povratka penjanju potreban je period od šest tjedana. Bandažiranje (eng. *tapping*) se preporuča od samog početka i treba se nastaviti sljedećih tri mjeseca nakon povratka penjanju.

- Drugi stupanj (II): ozljede drugog stupnja tretiraju se na isti način kao i one prvog stupnja uz obaveznu mobilizaciju ozlijeđenog prsta prvih 10 dana kako bi se izbjeglo daljnje pogoršanje stanja ozljede pri obavljanju svakodnevnih zadataka.
- Teći stupanj (III): zahtijevaju duži period izostanka aktivnosti, imobilizacije i fizikalne terapije. Preporuča se potpuni izostanak aktivnosti penjanja u trajanju od šest do osam tjedana kada se može početi sa penjanjem niskog intenziteta. Do potpunog povratka aktivnosti potrebna su tri mjeseca. Bandažiranje kao prevencija povratka ozljede se nastavlja koristiti sljedećih 6 mjeseci nakon potpunog povratka aktivnom penjanju.

Fizikalna terapija za prva tri stupnja ozljede podrazumijevaju isti, odnosno sličan postupak. U početku se radi kombinacija toplo hladne terapije kako bi se potaknula prokrvljenost te se u nastavku terapije izvode vježbe. Pretežno se izvode vježbe za jačanje mišića ekstenzora prstiju jer pretjerano korištenje mišića fleksora prstiju oslabljuje mišiće ekstenzore koji pomažu pri stabilizaciji prsta tijekom penjanja. Stoga je razvoj jakosti mišića ekstenzora prstiju jako bitan faktor za prevenciju i rehabilitaciju ozljede remenica prstiju. Također se izvode izometrička držanja prstima na prečkama raznih širina ili na ploči za prste (eng. *finger board*) pod različitim kutovima kako bi se na taj način stvorila prilagodba prstiju na specifična opterećenja kojima su podvrgnuta prilikom penjanja (Larsson, 2022).

- Četvrti stupanj (IV): ozljedama četvrtog stupnja, odnosno rupturama remenice ili

višestrukim ozljedama remenica mora se pristupiti operativnim zahvatom nakon kojeg se zahtijeva opsežan rehabilitacijski proces. Penjanje se ne preporuča u periodu od 6 mjeseci dok se bandažiranje nastavlja u trajanju od 12 mjeseci ili duže.

Cilj postoperativnog rehabilitacijskog procesa je da se iz stadija preopterećenja, boli i oteknuća postigne potpuna pokretljivost i snaga te da se omogući penjanje bez osjećaja boli (Schöffl, 2006). Postoperativni rehabilitacijski proces može se podijeliti na tri faze (rana, srednja i završna) i fazu povratka penjanju.

Prva faza postoperativnog rehabilitacijskog procesa:

Cilj prve faze kontrola i smanjenje otekline uz pomoć hlađenja i odmora od aktivnosti te se koristi bandažiranje ili eventualno imobilizacija ozlijeđenog prsta kao mjera prevencije tijekom obavljanja svakodnevnih aktivnosti. Također, izvode se lagane vježbe kojima je cilj utjecati na prokrvljenost i održavati mišiće aktivnima te na taj način utjecati na jakost.

Primjeri vježbi kod prve faze:

- Stiskanje šake: za početak koristiti mekanu "stres lopticu" ili spužvu stišćući ju palcem s jedne i ostatkom prstiju sa druge strane, izvoditi ponavljanja: stisnuti – opustiti. Kao progresiju izvoditi izometrička držanja stiska te za kraj koristiti neko od pomagala koje daje veći otpor stisku, poput gume za razvoj jakosti stiska.
- Stisak palcem s jedne, a ostalim prstima s druge strane (eng. *pinching*): prsti su ispruženi te se loptica uhvati vrhovima prstiju te palcem sa druge strane, lagano se stišće svim prstima istovremeno. Može se vizualizirati da mala loptica u središtu dlana koju je cilj stiskati dlanom.
- Ekstenzija prstiju uz otpor gume: elastična guma se postavi s vanjske strane vrhova prstiju te se izvodi ekstenzija prstiju, odnosno otvaranje šake.

Srednja faza postoperativnog rehabilitacijskog procesa:

- Opuštanje mekih tkiva: kao jedan od obrambenih mehanizama organizma dolazi do ukrućivanja, odnosno skraćivanja mišića usko povezanih sa kontrolom rada ozlijeđenih prstiju. Stoga je u ovoj fazi cilj opustiti mišiće, posebice mišiće fleksore prstiju i mnogobrojne intrinzične mišiće šake
- Pregib prstiju uz opterećenje: najčešće se radi opterećenje bučicama, a može i uz pomoć gume, progresijom od lakšeg ka težem. Bitno je da se napravi zagrijavanje izvodeći pregibe sa svim prstima osim palca te da se progresivno prelazi na individualno jačanje ozlijeđenog prsta
- Istezanje: istezanje prstiju i mišića fleksora prstiju koji se nalaze u području podlaktice od presudne je važnosti kako bi se zadržala elastičnost mišića

Završna faza postoperativnog rehabilitacijskog procesa:

- Vježbe na ploči za prste: statični vis na ploči za prste je odličan u završnoj fazi rehabilitacije kako bi se ponovno učvrstile tetive i ojačali mišići te se ujedno koristi kao test prisutnosti boli. Najbolje je započeti s otvorenim šakama, odnosno prstima skoro ispruženim sa što više dodirne površine sa plohom. Nakon što se iscrpe mogućnosti i kombinacije s otvorenim šakama, započinje se sa statični visom sa prstima u poziciji polu "krimpa". Najsigurniji način za početak treninga na ploči za prste/kampus *ploči* je da za početak stopala imaju oslonac na tlu ili na polici na zidu, zatim se progresivno stopala odvajaju od plohe i vise u potpunosti u zraku, a rad ruku je neovisan o nogama. U konačnici se dolazi od izvođenja zgibova na ploči za prste.



Slika 1. Primjer vježbe na ploči za prste (napomena: sve fotografije korištene u diplomskom radu osobno su vlasništvo autora)

Kriteriji koji bi trebali biti zadovoljeni za povratak penjanju:

1. Nema prisutnosti boli pri izvođenju stiskanja šake, *pinchinga* ili "krimp" položaja uz pomoć pomagala.
2. Izvođenje pregiba prstiju uz jednako opterećenje sa prstom na lijevoj i desnoj ruci, odnosno ozlijeđenim prstom i istim prstom na zdravoj ruci.
3. Statički vis na ploči za prste bez prisutnosti boli (započeti otvorenom šakom te napredovati ka polu "krimp" poziciji).
4. Izvođenje penjačkih pliometrijskih vježbi na kampus ploči dobrom tehnikom ako je penjač radio takav tip treninga prije ozljede. Započeti otvorenim hvatom zatim sa prstima u polu "krimp" poziciji ukoliko se smatra da će takva pozicija često biti upotrebljavana tijekom penjanja. Izrazito je bitno da se ima snažan trup te da se pokret inicira iz kukova.
5. Ukoliko se penjač namjerava vratiti teškom "boulderingu" ili teškom težinskom penjanju, izvedba na ploči za prste treba biti ista ili bolja od one prije same ozljede.

2.1.2. Ozljede lumbrikalnih mišića

Lumbrikalni mišići su četiri crvolika mišića koji spadaju u treću skupinu središnjeg mišićja šake, polazište im je s tetive *m. flexora digitorum profundus*, a hvataju se u dorzalnu aponeurozu drugog do petog prsta. Obnašaju funkciju ispružanja srednjih i distalnih članaka i pregibanja proksimalnih članaka prstiju (Rotim, 2017). Pucanje lumbrikalnog mišića su ozljede koje nastaju kada se ekstenzijom jednog prsta povećava udaljenost između susjednih ishodišta na tetivama pregibača prstiju što se naziva *quadriga effect*. Ozljede, odnosno pucanje se obično događa unutar trećeg ili četvrtog lumbrikalnog mišića jer ta dva mišića imaju dvoperasto ishodište, odnosno njihovo polazište je iz dvije susjedne tetive pregibača prstiju (Lutter, 2018).

Mehanizam nastanka ozljede

Pucanje lumbrikalnih mišića nastaje ukoliko su dva ili jedan prst u položaju ekstenzije, a susjedni prsti su aktivno savijeni što dovodi do *quadriga effect*, odnosno ukoliko penjač koristi hvatove sa jedim ili sa dva prsta (eng. *one finger pocket, two finger pocket*) (Lutter, 2018).

Simptomi

Simptomi ozljede su bol i oteklina na volarnoj bazi prsta ili distalnom dijelu dlana, također može se čuti pucketanje ili pucanje samog mišića i tetive ukoliko se radi visokom stupnju ozljede. Penjač se može žaliti na bol prilikom izvođenja pokreta koji zahtijevaju aktivaciju lumbrikalnih mišića, npr. držanje raznih predmeta poput boce vode ili grifova na stijeni.

Dijagnostika

Ozljede prvog stupnja se dijagnosticiraju pozitivnim stres testom, odnosno ukoliko se pojavi bol prilikom izoliranog istezanja jednog prsta. Pri ozljedama prvog stupnja na ultrazvuku neće biti vidljiva oštećenja. Ukoliko se radi o ozljedi drugog stupnja stres test će biti pozitivan će snimka ultrazvuka pokazati edem mišića sa ili bez susjednog tenosinovitisa tetiva fleksora.

Ozljede trećeg stupnja uz pozitivan stres test se dijagnosticiraju snimkom magnetske rezonancije (MR) koja pokazuje diskontinuitet tetive pregibača prstiju. Ozljede trećeg stupnja se dijagnosticiraju kada je uočen diskontinuitet tetive bez obzira na opseg mišićnog edema, hematoma ili postojanja odnosno ne postojanja susjednog tenosinovitisa tetive fleksora.

Stupnjevanje ozljede (Lutter, 2018):

- Ozljede prvog stupnja (I) – mirkotrauma lumbrikalnog mišića, klinički stres test će biti pozitivan dok na ultrazvuku neće biti patoloških nalaza
- Ozljede drugog stupnja (II) – poremećaj lumbrikalnog mišićnog vlakna, ultrazvuk pokazuje edem mišića sa ili bez susjednog tenosinovitisa tetiva fleksora
- Ozljede trećeg stupnja (III) – magnetska rezonancija pokazuje diskontinuitet tetive *m. flexora digitoruma profundusa*. Stupanj III dijagnosticiran je kad god je uočen diskontinuitet tetive mišića bez obzira na opseg mišićnog edema, hematoma ili susjednog tenosinovitisa tetiva pregibača.

Rehabilitacija/oporavak

Proces oporavka nakon pretrpljene ozljede razlikuje se obzirom na stupanj ozljede. Što je stupanj ozljede veći oporavak će trajati duže, pacijent će morati biti oprezniji te sami proces oporavka će biti nešto zahtjevniji. Obzirom na navedeno Lutter i sur. (2018) predlažu sljedeće mjere oporavka:

- Prvi stupanj (I): ozljede prvog stupnja tretiraju se funkcionalnim terapijama u trajanju od četiri do šest tjedana. Funkcionalne terapije u početku uključuju oprezno istezanje lumbrikalnih mišića s ciljem prevencije razvoja ožiljaka na tkivu odnosno mišiću. Istezanje se izvodi pažljivim pasivnim pomicanjem u takozvani "intrinzični minus položaj" šake. Kada se ova vježba može izvoditi bez osjećaja boli prelazi se na progresivniju vježbu istezanjem zahvaćenog lumbrikalnog mišića. Vježba se izvodi na način da se oprezno dozira i stimulira *quadriga effect* bez prisutnosti boli pasivnom ekstenzijom zahvaćenog prsta dok su susjedni prsti aktivno flektirani. Ukoliko je bol prisutna nakon prvog testiranja koje se obično radi nakon šest tjedana, funkcionalna terapija se nastavlja dodatnih četiri tjedna. Za ovaj stupanj ozljede imobilizacija se ne preporuča.

- Drugi stupanj (II): ozljede drugog stupnja tretiraju se pojačanom funkcionalnom terapijom. Kako bi se prevenirao razvoj ozljede pri obavljanju svakodnevnih aktivnosti prvih osam tjedana se koristi bandažiranje dva susjedna prsta (eng. *buddy taping*), ljepljivom trakom prsti zahvaćeni ozljedom spajaju se u području proksimalnih i srednjih članaka. Nadalje, kada se vježbe mogu izvoditi bez prisustva boli funkcionalna terapija se nastavlja kao kod ozljeda prvog stupnja, od laganog i opreznog istezanja ka specifičnijem.
- Treći stupanj (III): ozljedama trećeg stupnja pristupa se imobilizacijom u trajanju od dva tjedna. Imobilizacija se vrši od distalnog dijela podlaktice do proksimalnih interfalangalnih zglobova srednjeg prsta, prstenjaka i malog prsta. Nakon imobilizacije slijedi funkcionalna terapija kao kod ozljeda drugog stupnja. Kada se ozlijeđeni penjač vrati aktivnosti preporuča se bandažiranje tijekom penjanja u trajanju od najmanje 10 tjedna.

2.1.3. Tenosinovitis

Tenosinovitis je ozljeda koja se sastoji od upale ovojnice tetive pregibača prstiju. Najvažnija je diferencijalna dijagnoza uz ozljede remenica i najčešći je sindrom prenaprezanja. Bol i upala se može proširiti na dlan i podlakticu (Schöffl, 2007). Generalno tenosinovitis može biti zarazan i nezarazan. Bakterijski, zarazni tenosinovitis je rijedak među penjačima, a najčešćega uzrokuju ozljede kože poput posjekotina. Razlog pojave tenosinovitisa povezanog s penjanjem je velik stres koji se vrši na prste, uglavnom pri izvođenju "krimp" hvata prstima (Schöffl, 2019).

Mehanizam nastanka ozljede

Upalni proces nastaje ukoliko je tetiva pregibača prstiju izlagana višestrukom, ponavljajućem stresu te se javlja akutno (nakon jednog iznimno zahtjevnog treninga/dana penjanja) ili se razvija polako tijekom nekoliko dana intenzivnog treninga (Schöffl, 2019). Navedeno ukazuje da je mehanizam nastanka ozljede neprimjeren intenzitet treninga, neprimjerenom posložen

plan i program treninga te konstantno izlaganje opterećenju prilikom čega se ignoriraju znakovi koje tijelo šalje kada je potreban odmor.

Simptomi

Ozlijeđeni penjač pati od boli u području prstiju, dlana i podlaktice ovisno o tome koliko područje je zahvaćeno upalom. Bolovi mogu biti popraćani manjim otokom duž palmarne površine prsta, oko istog područja kao prilikom ozljede remenica (Schöff, 2019).

Dijagnostika

Dijagnoza se uspostavlja putem ultrazvuka koji detektira povećano nakupljanje tekućine oko tetive (Klauser, 1999). S obzirom da penjači imaju više tekućine u ovojnica tetiva nakon razdoblja velikog stresa nije moguće dati jasne informacije o normalnoj količini. Stoga je najbolje usporediti ultrazvuk snimku ozlijeđenog prsta sa zdravim prstom na drugoj ruci (Schöff, 2019).

Rehabilitacija/oporavak

Dr. Jared Vagy predstavio je piramidu progresije rehabilitacijskog procesa penjački specifičnih ozljeda. U dnu piramide nalazi se faza smanjenja opterećenja (*eng. unloading phase*) koja za cilj ima smanjenje boli, otekline i preopterećenja tkiva kako bi područje zahvaćeno ozljedom imalo najbolje uvjete za oporavak. Sljedeća faza je mobilnost (*eng. mobility phase*) kojoj je cilj ponovno uspostaviti normalni opseg pokreta bez prisutnosti boli. Jednom kada je uspostavljen normalan opseg pokreta bez prisutnosti boli prelazi se na sljedeću fazu - fazu jakosti (*eng. strenght phase*) kojoj je cilj ojačati mišiće koji okružuju ozljedom zahvaćeno područje kako bi se posljednja faza – faza izvedbe pokreta (*eng. movement phase*) mogla izvoditi koordinirano i kontrolirano.

Sukladno piramidi progresije rehabilitacijskog procesa penjački specifičnih ozljeda, Aron Simon predlaže sljedeće smjernice:

Smanjenje opterećenja


- Odmor do prestanka simptoma u trajanju od 48 h do dva tjedna: jake otekline mogu trajati i do 72 h te je u tom periodu potpuni odmor idealan. Kako se simptomi smanjuju početi sa aktivnim odmorom, odnosno koristiti prste laganim pokretima koji ne izazivaju osjećaj boli.
- Hlađenje ledom 15 minuta svakih sat vremena: led pomaže pri smanjenju otekline i reducira osjećaj boli.

Mobilnost

- Fleksija i ekstenzija zapešća uz fleksiju i ekstenziju prstiju: fleksijom zapešća prsti se prirodno dovode u položaj ekstenzije, zatim ekstenzijom zapešća prsti se prirodno savijaju, odnosno dovode u položaj fleksije. Ovom vježbom se relativno pasivnim pokretima prstiju mobiliziraju tetive fleksora tako što se prvo relaksiraju i zatim stavljaju pod tenziju. Vježba se izvodi 2 x 15 ponavljanja, tri puta dnevno.



Slika 2. Početni položaj



Slika 3. Srednji položaj



Slika 4. Završni položaj

- Aktivna fleksija i ekstenzija prstiju (eng. *Flexor tendon glides*): kao progresija na prethodnu vježbu na ovaj način se izoliraju mišići zahvaćeni ozljedom bez prevelike tenzije istih. Radi se aktivno otvaranje i zatvaranje šake. Kada se šaka otvara kreće se savijenih prstiju, kada se šaka zatvara kreće se opruženih prstiju dok se prsti prirodne ne saviju. Vježba se izvodi polako i oprezno te se tijekom cijelog opsega aktivno kontrolira pokret. Izvodi se 2 x 10 ponavljanja, 4 puta dnevno.
- Istezanje dlan o dlan (eng. *Prayer stretch*): dlanovi se dodiruju sa palmarne strane te se laktovi podižu prema gore dok dlanovi i prsti održavaju kontakt. Ovom vježbom ne samo da se istežu prsti, zapešće i mišići podlaktice nego se ozlijeđenog priprema za sljedeću fazu rehabilitacije "Jakost". Izvodi se u 3 x 30 sekundi, 2 puta dnevno.



Slika 5. Položaj istezanja

Jakost

- "Vreća riže": prste i zapešće u neutralnoj poziciji staviti u vreću sa rižom, zatim uhvatiti, odnosno stisnuti rižu te izvaditi ruku iz vreće. Izvesti seriju u trajanju od 30 sekundi, zatim raditi obrnuto tako da se prsti opružaju u riži kako bi radili mišići antagonisti. Kao prevenciju ozljeda u budućnosti izvoditi vježbu sa obje ruke. Vježba se izvodi 3 x 30 sekundi, 3 puta tjedno.

- Izometrički vis na ploči za vis (eng. *hangboard*): tetive reagiraju kada su opterećene. Kontroliranom rutinom na ploči za vis izoliraju se tetive pregibača prstiju čime se omogućava njihovo opterećenje na razini da se potiče njihovo zacjeljivanje. Izbjegavati "krimp" poziciju prstiju. Vježba se izvodi 5 x 10 sekundi u 2 do 3 seta, 2 puta tjedno.



Slika 6. Izometrički vis na ploči za vis

- Ekstenzija prstiju oz otpor gume: ovom vježbom jačaju se mišići antagonisti koji su jako bitni stabilizaciju prstiju. Guma se postavi sa vanjske strane distalnih članaka prstiju tako da se članci dodiruju, zatim se rašire prsti svi u isto vrijeme. Vježba se izvodi 2 x 10 ponavljanja nakon rutine na ploči za vis.



Slika 7. Početni položaj



Slika 8. Završni položaj

Povratkom penjanju treba slijediti sljedeće upute:

- U rutinu zagrijavanja koja za cilj ima aktivirati cijelo tijelo dodati fleksiju i ekstenziju prstiju i vježbu "vreća riže" kako bi se tetive pripremile za rad, umjesto vježbe "vreća riže" može se raditi aktivno otvaranje i zatvaranje šake.
- Za početak treninga penjati dvije do tri ocjene ispod svoga maksimuma.
- Aktivno koristiti gazišta nogama (stopinke), izbjegavati vis na rukama posebno savijenim u laktovima.
- Koliko god je moguće imati prirodni položaj šake i zapešća. Koristiti otvoreni hvat, izbjegavati "krimp" poziciju prstiju.

2.2. Ozljede lakta

Ozljede lakta česte su u sportskom penjanju i mogu značajno utjecati na penjačeve sposobnosti i izvedbu. U ovom sportu, teniski lakat (lateralni epikondilitis) i golferski lakat (medijalni epikondilitis) su najčešće oblici ozljeda lakta. Teniski lakat karakterizira bol i upala na vanjskoj strani lakta, dok golferov lakat uzrokuje bol i upalu na unutarnjoj strani lakta. Ove ozljede nastaju zbog prekomjernog opterećenja tetiva i mišića podlaktice koji su uključeni u pokrete penjanja. Prevencija ovih ozljeda uključuje redovito istezanje i zagrijavanje mišića podlaktice prije penjanja, postupno povećavanje opterećenja i intenziteta treninga kako bi se izbjeglo naglo preopterećenje. Također je važno pravilno tehničko izvođenje penjanja i korištenje odgovarajuće opreme koja pruža podršku i stabilnost laktu. U slučaju ozljede, rehabilitacija lakta uključuje odmor i smanjenje opterećenja, primjenu hladnih obloga radi smanjenja upale, fizikalnu terapiju za jačanje mišića i tetiva te postupno vraćanje aktivnosti penjanja. Bitno je postupno se vraćati na intenzivnije treninge kako bi se izbjeglo ponovno opterećenje i povratak ozljede (Holtzhausen, 1996).

2.2.1. Medijalni epikondilitis

Medijalni epikondilitis još se naziva golferski lakat jer uz sportsko penjanje u tom sportu se najčešće događa. Inflamacija odnosno upala zahvaća tetivu na medijalnom epikondilu, unutarnjoj strani lakta za koju se povezuje većina mišića fleksora prstiju i mišića zaduženih za pronaciju podlaktice. Rezultat je ponavljajućeg preopterećenja popraćenog neuspjelim zacjeljivanjem i stvaranjem ožiljaka što u konačnici uzrokuje tendinopatiju (Leung, 2023).

Mehanizam nastanka ozljede

Medijalni epikondilitis najčešće nastaje zbog preopterećenja mišića podlaktice zbog prečestih treninga, prejakih treninga i ono najvažnije zbog prekratkog perioda odmora. Uz mišiće koji su zaslužni za fleksiju prstiju na medijalnom epikondilu svoje polazište su pronašli i mišići zaslužni za pronaciju podlaktice. Navedena činjenica igra jednu od presudnih uloga prilikom izazivanja ove ozljede. Naime, kontrakcijom *m. biceps brachii* ruka prirodno ide ka supinaciji dok se u većini slučajeva stijena hvata sa rukom u položaju pronacije. Ova borba supinacija-pronacija izazvana kontrakcijom *m. biceps brachii* povlačenjem ka stijeni koja tjera ruku u položaj supinacije i nužnog držanja ruke u položaju pronacije radi hvata na stijeni dovodi do velikog naprezanja često nedovoljno treniranih mišića pronatora podlaktice što nadalje izaziva bol u njihovom hvatištu za medijalni epikondil (Hörst, 2016).

Simptomi

Prisutna je jaka bol u medijalnom dijelu lakta, odnosno medijalnom epikondilu tijekom aktivnosti. U težim slučajevima bol je prisutna i za vrijeme mirovanja te može ometati san.

Dijagnostika

Fizikalnim pregledom, koji se radi na način da se daje otpor fleksiji zapešća ili otpor pronaciji podlaktice dok je lakat u položaju potpune ekstenzije može izazvati bol u medijalnom epikondilu. Pozitivni stres test ukazuje na medijalni epikondilitis. Ultrazvuk snimka može pokazati tendinozu, uključujući zadebljanja, kalcifikate ili djelomične pukotine iako je u većini slučajeva nepotrebna (Leung, 2023).

Rehabilitacija/oporavak

Kao i kod liječenja drugih ozljeda, rano prepoznavanje i proaktivno liječenje ozljede u njezinim najranijim fazama ubrzava proces oporavka i povratak aktivnosti. Rano liječenje problema umjesto penjanja unatoč njemu može značiti razliku između šest tjedana i šest mjeseci oporavka od ozljede (Hörst, 2016).

Proces oporavka započinje privremenim prekidom aktivnosti koja uzrokuje problem, ali potpuna imobilizacija i neaktivnosti nije preporučljiva jer se na taj način može uzrokovati mišićna atrofija što će predstavljati remeteće faktore u daljnjem procesu oporavka. S ciljem smanjenja boli i upale preporuča se hladiti ozlijeđeni lakat 15 do 20 minuta, tri do četiri puta dnevno. Također, mogu se koristiti nesteroidni protuupalni lijekovi u trajanju od 10 do 14 dana pod uvjetom da pacijent nema medicinske kontraindikacije (Ciccoti i suradnici, 2004).

Sljedeći cilj je rehabilitirati ozlijeđena tkiva putem istezanja i vježbi snage. Obzirom da mišićna neravnoteža igra ključnu ulogu u nastanku ove ozljede naglasak se stavlja na mišiće zadužene za supinaciju podlaktice i ekstenziju zapešća. Vježbe istezanja se izvode svaki dan čime se treba postići puni opseg pokreta bez osjećaja boli. Kada je ostvaren navedeni cilj može se krenuti sa vježbama snage. Vježbe snage se izvode malim opterećenjem, kontrolirano i na prvi znak boli treba stati, odmoriti, smanjiti opterećenje i tek onda nastaviti sa izvođenjem (Hörst, 2016).

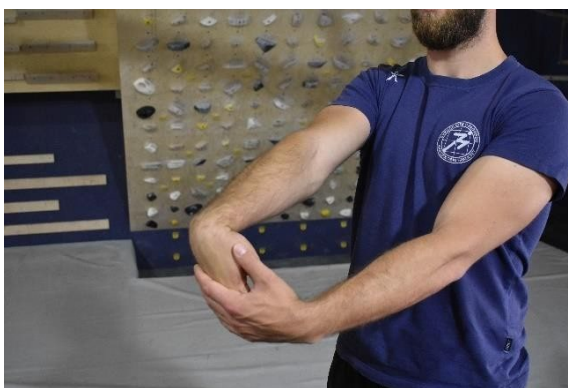Vježbe istezanja:

- Statičko istezanje prstiju i unutarnje strane podlaktice: prije izvođenja bilo bi dobro napraviti kratko zagrijavanje kroz 30 brzih otvaranja i zatvaranja šake. Ruka koja se želi istegnuti se ispruži i prsti se stave u dlan suprotne ruke. Prsti se povuku prema sebi dok se ne osjeti istezanje. Vježba se izvodi u dvoje pozicije: prstima okrenutim prema gore i prema dole. Navedena pozicija se zadrži 10 sekundi i ponovi se 3 puta.



Slika 9. Položaj istezanja unutarnje strane podlaktice

- Statičko istezanje zapešća i vanjske strane podlaktice: prije izvođenja bilo bi dobro napraviti kratko zagrijavanje kroz 30 brzih otvaranja i zatvaranja šake. Ruka koja se želi istegnuti se ispruži, a dlan te ruke se stavi u dlan suprotne ruke. Dlan se povuče prema sebi dok se ne osjeti istezanje. Vježba se izvodi u dvoje pozicije: dlanom okrenutim prema gore i prema podu. Navedena pozicija se zadrži 10 sekundi i ponovi se 3 puta.



Slika 10. Položaj istezanja vanjske strane podlaktice

- Dinamičko istezanje prstiju i unutarnje strane podlaktice: prsti ruke koja se želi istegnuti se prime dlanom suprotne ruke te se rukom koja se želi istegnuti radi fleksija povlačenjem dlana prema sebi i ekstenzija guranjem dlana od sebe. Vježba se izvodi 3 x 10 ponavljanja.



Slika 11. Početni položaj



Slika 12. Završni položaj

- Dinamičko istezanje zapešća i vanjske strane podlaktice: dlanom suprotne ruke se primi dlan ruke koja se želi istegnuti te se tom rukom izvodi fleksija i ekstenzija. Vježba se izvodi 3 x 10 ponavljanja.




Slika 13. Početni položaj



Slika 14. Završni položaj

Vježbe snage:

- Pregib zapešća sa bučicom: dlan je okrenut prema gore u kojem se drži bučica, a podlaktica je naslonjena na natkoljenicu, klupu ili stol. Radi se pregibanje dlana prema gore te se u najvišem položaju zadrži tri sekunde. Na taj način se utječe na mišiće unutarnje strane podlaktice. U početku se kreće sa malim opterećenjem te se postupno opterećenje povećava. Izvodi se 12 ponavljanja u 3 serije, dva puta tjedno.

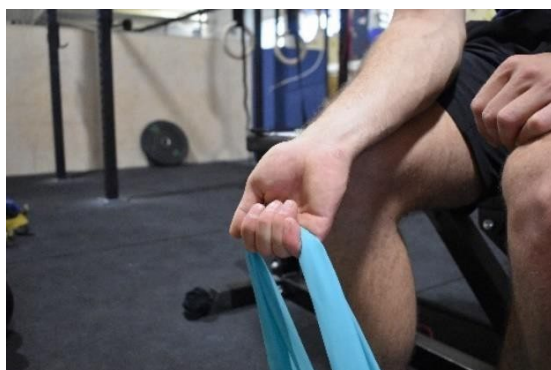

Slika 15. Početni položaj



Slika 16. Završni položaj

Pregib zapešća sa elastičnom trakom: izvodi se isto kao i prethodna vježba samo što opterećenje pruža elastična traka.



Slika 17. Početni položaj



Slika 18. Završni položaj

- Rotacija podlaktice dovodeći ju položaj pronacije dok otpor pruža bučica: sjedeći položaj, ruka je u zglobu lakta savijena po 90 stupnjeva, a podlaktica je naslonjena na natkoljenicu. Na jednoj strani bučice se nalazi opterećenje dok se za drugu stranu primi sa dlanom. U opisanom položaju se izvodi rotacija podlaktice dovodeći ju u položaj supinacije i pronacije. Izvodi se 12 ponavljanja u 3 serije, dva puta tjedno.



Slika 19. Početni položaj



Slika 20. Završni položaj

- Rotacija podlaktice dovodeći ju položaj pronacije dok otpor pruža elastična traka: izvodi se kao i prethodna vježba ali otpor pruža elastična traka.



Slika 21. Početni položaj



Slika 22. Završni položaj

2.2.2. Lateralni epikondilitis

Lateralni epikondilitis, često nazivan teniski lakat je upala tetive za koju se hvataju mišići ekstenzori podlaktice i mišići supinatori ruke, a sama tetiva ima hvatište na lateralnom epikondilu, odnosno vanjskoj strani lakta (Hörst, 2016). Najčešće se radi o upali tetive *m. extensor carpi radialis brevis* (Wang, 2020).

Postoje dva obrasca pokreta koji dovode prste u položaj fleksije, odnosno "krimp" položaj šake. Prvi obrazac je takav da se prvo radi ekstenzija zapešća što prsti slijede i dovode se u položaj fleksije, a drugi je da se prvo radi fleksija prstiju što zapešće slijedi i dovodi se u

ispruženi položaj. Ako penjač pretjerano koristi mišiće ekstenzore zapešća, odnosno kada uhvati stijenu da se prvo aktiviraju mišići ekstenzori zapešća, a tek zatim da se savijaju prsti onda je cilj takvog penjača naučiti drugom obrascu pokreta.

Učinkovit način za izmjenu obrasca pokreta je simulacija izvođenja hvata na stolu. Izvodi se polako savijanje prstiju uz maksimalnu koncentraciju na opuštenost mišića ekstenzora zapešća. Cilj je da se većina stiska šake izvede aktivacijom fleksora prstiju dok mišići ekstenzori zapešća ostaju opušteni. Uz dovoljan broj ponavljanja ove vježbe i koncentracijom na isto prilikom penjanja nakon određenog vremena automatizirat će se novi obrazac pokreta kojim će se smanjiti opterećenje na mišiće ekstenzore zapešća te time eliminirati njihovo preopterećenje što je jedan od glavnih uzroka pojave lateralnog epikondilitisa.

Mehanizam nastanka ozljede

Ozljeda nastaje zbog preopterećenja mišića ekstenzora zapešća i mišića supinatora podlaktice. Do preopterećenja dolazi prekomjernim stiskanjem hvatova ili ekstenzije zapešća dok je ruka u položaju supinacije što dovodi do ponavljajućih mikrotrauma na tetivi koja se hvata za lateralni epikondil lakta (Wang, 2020). Dakle, glavni razlozi nastanka ozljede su kao i kod medijalnog epikondilitisa pre jaki i prečesti treninzi uz nedovoljno vrijeme odmora.

Simptomi

Bol je prisutna u lateralnom epikondilu, vanjskom dijelu lakta prilikom obavljanja aktivnosti koje zahtijevaju pretjerano stiskanje šake i/ili ekstenziju podlaktice. Bol se javlja za vrijeme aktivnosti ali može biti prisutna i nekoliko sati nakon aktivnosti. Pri težim slučajevima bol je prisutna i tijekom mirovanja.

Dijagnostika

Svaki klinički test koji može izazvati bol u području lateralnog epikondila smatra se učinkovitim načinom za dijagnosticiranje lateralnog epikondilitisa. Pružanjem otpora ekstenziji srednjeg prsta naglašeno se aktivira *m. extensor carpi radialis brevis* što može uzrokovati bol

u području lateralnog epikondila lakta (Wang, 2020). Slika magnetske rezonancije i/ili slika ultrazvuka može igrati ključnu ulogu pri dijagnosticiranju ove ozljede posebno ako se radi o kompleksnijim slučajevima. Razne ozljede mogu imati iste ili slične simptome poput *posterior interosseous nerve syndrome* ili neka ozljeda ramena može prouzrokovati bol u istom području pri čemu će slika magnetske rezonance ili ultrazvuk igrati ključnu ulogu prilikom dijagnostike (Shergill, 2019).

Rehabilitacija/oporavak

Kako bi se smanjilo opterećenje na lateralni epikondil lakta koriste se kineziološke trake (*eng. kinesio tape*). Kineziološka traka se presavije na pola i izreže polukrug u sredini, zatim se zalijepi na lakat tako da rupa u sredini bude u području lateralnog epikondila. Na ovaj način omogućit će se pomicanje lakta u različite položaje jer će se ograničiti opseg pokreta, bit će moguće obavljanje svakodnevnih zadataka te čak i lagano penjanje. Ovom tehnikom se rasterećuje tetiva ali za daljnji oporavak treba povećati mobilnost.

Mobilnost

- Pritisni i istegni: palcem se pritisne trbuh mišića dok je mišić u skraćenom položaju, zatim se ispruže lakat i zapešće dovodeći mišić u izduženi položaj. Povećani tonus i okidačke točke odnosno miogeloze (*eng. trigger points*) u mišićima *fleksor carpi radialis* i *fleksor carpi ulnaris* može dovesti do povećanog rada mišića ekstenzora zapešća kako bi se kompenzirala ukočenost u prednjem dijelu podlaktice. Stoga se ova tehnika upotrebljava za mišiće *fleksor carpi radialis* i *fleksor carpi ulnaris* kako bi se smanjio njihov tonus i povećala razina fleksibilnosti te na taj način izbjegla navedena situacija.



Slika 23. Početni položaj



Slika 24. Završni položaj

- Pritisni i istegni uz pomoć gume: jedna strana gume omota se oko dlana ozlijeđene ruke, druga strana se postavi na distalni dio nadlaktice zdrave ruke. Dok se aktivno vrši ekstenzija lakta, a pasivno uz pomoć gume vrši ekstenzija zapešća palcem zdrave ruke pritisne se trbuh mišića *fleksor carpi radialis* ili *fleksor carpi ulnaris*. Ovom tehnikom smanjuju se miogeloze i inhibira se rad mišića fleksora što za rezultat ima smanjenitonus u mišićima ekstenzorima pri korištenju "krimp" hvata.

- Klizanje tetiva lakta (*eng. elbow tendon gliding*): vježba kojom se razvija mobilnost kroz pokret. Istovremeno se ispruži lakat i zapešće i izvodi se klizanje tetiva lakta. U početnoj poziciji, govoreći o ekstenzorima zapešća, tetive na zapešću se izdužuju, a tetive na laktu skraćuju. Zatim se dešava obrnuta situacija kada se tetive na zapešću skraćuju, a tetive na laktu izdužuju.



Slika 25. Početni položaj



Slika 26. Završni položaj

Jakost

- Supinacija: jedan kraj elastične trake se omota oko distalnog dijela radijusa i ulne u smjeru pronacije dok se drugi pričvrsti uz recimo švedske ljestve. Ruka je u položaju odručenja, laktom u razini ramena te je flektirana u laktu. U tom položaju se izvodi pokret supinacije tako da je traka u početku lagano napeta te se postepeno povećava opterećenje sa nekoliko koraka u nazad. Vježba se izvodi u 3 x 15 ponavljanja uz opterećenje koje uzrokuje osjećaj boli razine 4 od 10 na ljestvici boli.

- Ekstenzija zapešća: umjesto bučice može se koristiti boca vode koja dlan dovodi u otvoreni položaj, sličniji onom u kojem će biti prilikom penjanja. Na bočicu punu vode se pričvrsti elastična traka te se izvodi ekstenzija zapešća, opterećenje se dozira zatezanjem/ opuštanjem trake. Vježba se izvodi dok je ruka u laktu u položaju ekstenzije i fleksije kako bi se aktivirali *extensor carpi radialis longus* (položaj ekstenzije) i *extensor carpi radialis brevis* (položaj fleksije). Ciljano opterećenje je 4 od 10 na ljestvici boli, a izvodi se u 3 x 15 ponavljanja.



Slika 27. Početni položaj



Slika 28. Završni položaj

2.3. Ozljede ramena

Sportsko penjanje može dovesti do raznih ozljeda ramena, posebno zbog intenzivnog opterećenja koje se stavlja na gornji dio tijela tijekom penjanja. Ozljede ramena spadaju po drugom najčešćem ozljedom na gornjem dijelu tijela nakon ozljeda ruku i čine 17,2% svih ozljeda. Akutne traumatične ozljede mogu nastati uslijed pada s visine, rezultirajući prijelomom, razdvajanjem akromioklavikularnog zgloba, dislokacijom glenohumeralnog zgloba i rupturama rotatorne manžete. Kronične ozljede nastaju kao posljedica pretjerane upotrebe te su slične ozljedama drugih sportaša koji izvode pokrete iznad glave, uključujući kronične rupturama rotatorne manžete, impingement, tendinitis bicepsa i leziju prednjeg dijela glenoidnog labruma. Rupture tetiva rotatorne manžete i ozljede hrskavice mogu biti akutnog ili kroničnog podrijetla (Cole, 2020).

2.3.1. Nestabilnost ramena

Sportski penjači i osobe koje se bave "boulderingom" su posebno osjetljive na razvoj ozljede i nestabilnosti ramena uslijed dugotrajnih i ponavljajućih pokreta gornjih ekstremiteta na okomitoj ili prevjesnoj stijeni (Jones, 2018). Nestabilnost ramena je poremećaj kod kojeg je rameni zglob previše labav te kao posljedica mogu se javljati ponovna (habitualna) iščašenja ramenog zgloba (Janković, 2009).

Mehanizam nastanka ozljede

Uzastopno penjanje, dan za danom, prevjesnih smjerova kao i teških boulder smjerova te treniranje bez adekvatne pauze uz nedovoljan trening mišića antagonista može u konačnici dovesti do nestabilnosti ramena. Također, konstantno istežanje ligamenata i tetiva uz porast disbalansa mišića agonista i antagonista učinit će rameni zglob nestabilniji i podložniji dislokacijama (Hörst, 2016).

Simptomi

Nestabilnost ramena može dovesti do parcijalnih dislokacija, odnosno do nepotpunog odvajanja zglobnih tijela što se naziva subluksacija ramena (Rohrbough, 2000). Simptomi subluksacije ramena su nagla bol te osjećaj ispadanja i "propadanja" u ramenu (Janković, 2009).

Dijagnostika

Ukoliko ozlijeđeni penjač primijeti navedene simptome te ih opiše, doktor će odmah posumnjati na nestabilnost ramena. Zatim slijedi pregled koji uključuje ispitivanje stabilnosti i pokušaj pomicanja ramena čime se provjerava njegova pomičnost i snaga mišića (Janković, 2009), posebice mišića rotatorne manžete. Ukoliko se pregledom ustanovi da rame ima veći opseg pokreta od prirodnog smatra se da je rame nestabilno. Ako liječnik nije siguran u dijagnozu može se napraviti snimka magnetske rezonancije. Također od pomoći će biti rendgenski snimak i artoskopija (Janković, 2009).

Rehabilitacija/oporavak


Faza oporavka se odvija kroz dvije faze, u početku je obvezno mirovanje dok se osjećaj boli ne smanji nakon čega slijede rehabilitacijske vježbe koje za cilj imaju jačanje mišića rotatorne manžete. Penjačke aktivnosti trebaju biti svedene na minimum, pokreti iznad glave se trebaju izbjegavati kao i bilo koji pokret koji izaziva bol. Lijekovi protiv boli i led koji se primjenjuje dva puta dnevno u početku su korisni kako bi se ublažila bol i oteklina (Hörst, 2016).

Vježbe za jakost mišića rotatorne manžete:

Vježbe koje su navedene u nastavku teksta se izvode četiri puta tjedno, izvode se sa obje ruke, a ne samo sa ozlijeđenom.

Vježbe sa bučicom (Hörst, 2016):

- Unutarnja rotacija: ležeći položaj na boku, donja ruka nalazi se ispred trupa savijena u laktu pod 90 stupnjeva tako da je okomita na tijelo, glava je naslonjena na jastuk kako bi se osiguralo da je u produžetku kralježnice. U donjoj ruci drži se bučica težine 1 kg te se izvodi unutarnja rotacija punim opsegom pokreta tako da bučica dira tijelo, zadržati nekoliko sekundi prije spuštanja u početnu poziciju. Izvodi se polako i koncentrirano. Rade se 3 serije po 12 ponavljanja, nakon nekoliko tjedan se povećava opterećenje za jedan kilogram.



Slika 29. Početni položaj



Slika 30. Završni položaj

- Vanjska rotacija: ležeći položaj na boku, na dlan donje ruke se nasloni glava, nadlaktica gornje ruke je priljubljena uz tijelo, a podlaktica visi preko tijela tako da je ruka

flektirana u laktu pod 90 stupnjeva te se u dlanu nalazi bučica težine 1 kg. Bučica se podiže od poda prema stropu tako da podlaktica dođe u paralelni položaj sa podom te se u tom položaju zadrži nekoliko sekundi prije povratka u početni položaj. Izvodi se polako i koncentrirano. Rade se 3 serije po 12 ponavljanja, nakon nekoliko tjedana se lagano povećava opterećenje za jedan kilogram.



Slika 31. Početni položaj



Slika 32. Završni položaj

- Odručenje u pretklonu: noge su u iskoraku, tijelo je u položaju pretkola sa rukom naslonjenom na prednju nogu dok se u drugoj ruci koja je opružena nalazi bučica male težine. Izvodi se odručenje dok dlan ne bude u produžetku ramena, odnosno dok ruka nije paralelna s podlogom, pozicija se zadrži nekoliko sekundi prije povratka u početni položaj. Rade se 3 serije po 10 do 15 ponavljanja, nakon nekoliko tjedana se lagano povećava opterećenje za jedan kilogram.



Slika 33. Početni položaj



Slika 34. Završni položaj

- Zaručenje u pretklonu: noge su u iskoraku, tijelo je u položaju pretkola sa rukom naslonjenom na prednju nogu dok se u drugoj ruci koja je opružena nalazi bučica male

težine. Izvodi se zaručenje dok dlan ne dođe do razine kukova, odnosno dok ruka nije paralelna s podlogom, pozicija se zadrži nekoliko sekundi prije povratka u početni položaj. Rade se 3 serije po 10 do 15 ponavljanja, nakon nekoliko tjedana se lagano povećava opterećenje za jedan kilogram.



Slika 35. Početni položaj



Slika 36. Završni položaj

Vježbe sa elastičnom trakom:

- Unutarnja rotacija: stojeći položaj, ruka je flektirana u zglobu lakta pod 90 stupnjeva, ispod nadlaktice nalazi se jastuk koji osigurava dodatnu stabilnost, jedna strana trake se omota oko dlana dok se druga strana pričvrsti na zid, recimo švedske ljestve. Izvodi se unutarnja rotacija u zglobu ramena punim opsegom pokreta, polako i kontrolirano. Rade se 3 serije po 12 ponavljanja, svaki tjedan se lagano povećava opterećenje tako da se vježba izvodi kontrolirano i polako bez prisutnosti boli.



Slika 37. Početni položaj



Slika 38. Završni položaj

- Vanjska rotacija: stojeći položaj, ruka je flektirana u zglobu lakta pod 90 stupnjeva, ispod nadlaktice nalazi se jastuk koji osigurava dodatnu stabilnost, jedna strana trake se omota oko dlana dok se druga strana pričvrsti na zid, recimo švedske ljestve. Izvodi se vanjska rotacija u zglobu ramena punim opsegom pokreta, polako i kontrolirano. Rade se 3 serije po 12 ponavljanja, svaki tjedan se lagano povećava opterećenje tako da se vježba izvodi kontrolirano i polako bez prisutnosti boli.
- Odučenje: stojeći položaj, ruka je neprimjetno flektirana u zglobu lakta, jedna strana trake se omota oko dlana dok se druga strana zadržava uz pomoć stopala. Izvodi odručenje, polako i kontrolirano do razine ramena ili malo ispod. . Rade se 3 serije po 12 ponavljanja, svaki tjedan se lagano povećava opterećenje tako da se vježba izvodi kontrolirano i polako bez prisutnosti boli.



Slika 39. Početni položaj



Slika 40. Završni položaj

- Predručenje: stojeći položaj, ruka je neprimjetno flektirana u zglobu lakta sa podlakticom u položaju supinacije, jedna strana trake se omota oko dlana dok se druga strana zadržava uz pomoć stopala. Izvodi predručenje, polako i kontrolirano do razine ramena ili malo ispod. Rade se 3 serije po 12 ponavljanja, svaki tjedan se lagano povećava opterećenje tako da se vježba izvodi kontrolirano i polako bez prisutnosti boli.



Slika 41. Početni položaj



Slika 42. Završni položaj

- Zaručenje: stojeći položaj, trup je u pretklonu, ruka je neprimjetno flektirana u zglobu lakta sa podlakticom u položaju supinacije, jedna strana trake se omota oko dlana dok se druga strana zadržava uz pomoć stopala. Izvodi zaručenje, polako i kontrolirano do razine ramena ili malo ispod. Rade se 3 serije po 12 ponavljanja, svaki tjedan se lagano povećava opterećenje tako da se vježba izvodi kontrolirano i polako bez prisutnosti boli.



Slika 43. Početni položaj



Slika 44. Završni položaj

2.4. Ozljede koljena

Manje je poznato da su ozljede koljena također jedna od čestih ozljeda u sportskom penjanju, posebice "boulderingu" zbog sportu specifičnih gibanja. Za 46,8% svih ozljeda koljena, dvoranski "bouldering" je glavni uzrok ozljede, nakon čega slijedi težinsko penjanje na prirodnoj stijeni (26%), zatim "bouldering" na prirodnoj stijeni (22,1%) te težinsko penjanje u dvorani (5,2%) (Lutter, 2020).

Četiri su glavna uzorka nastanka svih ozljeda koljena: visoka pozicija noge (jedna noga je totalno ne opterećena dok je cijela težina tijela na drugoj nozi u potpunoj fleksiji koja je visoko podignuta na stijeni), *drop knee* pozicija (koljeno se nalazi u potpunoj fleksiji sa zdjelicom rotiranom prema unutra što omogućuje penjaču veći domet rukom uz stabilan položaj na stijeni), *heel hook* pozicija (kao što sam naziv kaže peta se koristi kao "kuka" kojom se penjač uz jaku kontrakciju stražnje lože održava uz stijenu, posebno se koristi pri prevjesnim smjerovima) i padovi prilikom "boulderinga" (krivi doskok i ponavljajući stres uzrokovan padovima može prouzrokovati razne ozljede koljena) (Lutter, 2020).

2.4.1. Ozljeda meniska

Menisci su polumjesečaste fibrokartilaginozne strukture koje se nalaze sa medijalne i lateralne strane koljena između femoralnog kondila i tibijalnog platoa. Imaju oblik slova C sa prednjim i stražnjim krajevima pričvršćenim za tibiju. Svojim oblikom smanjuju nekongruentnost između konveksnog oblika femoralnih kondila i ravnog odnosno konveksnogoblika medijalnog odnosno lateralnog platoa tibije. Na taj način povećavaju kontaktnu površinu zglobnih tijela te pridonose prijenosu opterećenja, smanjenju pritiska na zglobnu hrskavicu, stabilnosti i raspodjeli sinovijalne tekućine u koljenu (Pećina, 2019).

Mehanizam nastanka ozljede

Ukoliko se koljeno pomiče u osnovnom pravcu kao što je savijanje i opružanje, do pucanja meniska ne može doći. Međutim često se čine kombinirane kretnje poput savijanje koje je

kombinirano sa rotacijom što može ugroziti menisk. Pri savijanju koljena menisk se povlači prema natrag. Ukoliko je fleksija kombinirana sa rotacijom to predstavlja otežavajuću okolnost za povlačenje meniska na položaj na kojem se nalazi kada je noga opružena. Dakle, ukoliko je fleksija kombinirana sa rotacijom koljena te se naglo uradi ekstenzija, menisk se ne uspije povući te ga kosti zgnječe i dolazi do njegovog pucanja (Janković, 2009).

U penjanju do pucanja meniska najčešće dolazi prilikom *drop knee* položaja pri čemu je koljeno u poziciji unutrašnje rotacije, savijeno i pod jakim opterećenjem te se radi ekstenzija istoga kako bi se nastavilo napredovanje po stijeni. Također do pucanja meniska može doći prilikom skakanja ili pada sa *boulder* stijene. Pucanje meniska rijetko nastaje kao posljedica jedne traume, većina nastaje kao posljedica prenaprezanja ili sitnih ruptura koje u konačnici dovode do pucanja.

Simptomi

Ozljedu, odnosno puknuće meniska karakterizira intenzivna bol u projekciji ozlijeđenog meniska, oteklina te smanjen opseg pokreta. Također, ukoliko se odlomljeni dio meniska zaglavi između prednjih dijelova kondila tibije i femura moguća je pojava blokade koljena u blagoj fleksiji između 10 i 40 stupnjeva uz nemogućnost potpune ekstenzije (Pećina, 2019).

Dijagnostika

Ozljede meniska se utvrđuju kliničkim pregledom. Noga je u položaju fleksije, jednom rukom se fiksira u predjelu koljena dok se drugom radi vanjska i unutarnja rotacija u kombinaciji sa ekstenzijom noge do pravog kuta zatim se vraća u početni položaj. Tim pokretima tkivo meniska dolazi u položaj pojačanog pritiska i ukoliko se izazove osjećaj boli klinički test je pozitivan odnosno postoji ozljeda meniska. Ukoliko se bol javlja pri naglašenoj fleksiji radi se o ozljedi stražnjeg roga meniska, a ukoliko se javlja kada je koljeno pod pravim kutom radi se o ozljedi u srednjoj zoni meniska. Negativni klinički test ne isključuje ozljedu meniska te se po potrebi može napraviti magnetska rezonancija (Janković, 2009). Također, potrebo je naglasiti da se pozitivnim kliničkim stres testom ne može sa sigurnošću utvrditi radi li se o puknuću meniska te je potrebno napraviti daljnje preglede odnosno magnetsku rezonanciju i ako je moguće artroskopiju. Jedino se artroskopskim pregledom može biti 100% siguran radi li se o puknuću meniska.

Rehabilitacija/oporavak

Liječenje konzervativnim putem:

Liječenje ozljeda meniska, ovisno o vrsti, veličini i mjestu rupture, često započinje konzervativno. Neoperativno liječenje uz fizikalnu terapiju usredotočit će se prvo na smanjenje boli i održavanje punog opsega pokreta u zglobu koljena. Konzervativna metoda liječenja koristi se kod blažih oblika ozljeda. Ukoliko kod pacijenta nije prisutno oticanje koljena, blokada ili neke druge mehaničke tegobe prilikom pokreta, posebice kada govorimo o degenerativnim ozljedama, ozljedu možemo liječiti konzervativno (Minnis, 2019.).

Zbog prisustva otekline i upala ne preporuča se započinjanje fizikalne terapije odmah nakon ozljede. Otekline i upale se prvo moraju otkloniti kako bi vježbe mogle biti učinkovite, a za to je najbolja RICE metoda (Minnis, 2019).

- R (*rest*) – odmor kada koljeno ne treba opterećivati nekoliko dana nakon ozljede
- I (*ice*) – led koji pomaže u smanjenju otoka, a koristi se 10-15 minuta u serijama
- C (*compression*) – kompresija koja također smanjuje otok omotavanjem koljena u elastični zavoj
- E (*elevation*) – elevacija tj. podizanje koljena iznad razine srca putem kojegase smanjuje otok prisiljavajući protok tekućine i krvi prema srcu

Preporuča se uzimanje nesteroidnih protuupalnih lijekova kao npr. ibuprofen kako bi se smanjio osjećaj boli. Otprilike tri do sedam dana nakon ozljede može se započeti sa vježbanjem i fizikalnom terapijom (Minnis, 2019).

Ponekad je konzervativna terapija dovoljna za cijeljenje ozljede, no često ozljede meniska zahtijevaju operacijsko liječenje pogotovo kod mlađih pacijenata s akutnom rupturom, mehaničkim tegobama ili ako konzervativna metoda nije pomogla. Tijekom rehabilitacijskog procesa potrebno je izbjegavati vježbe koje uključuju: rotacije, duboki čučanj, savijanja ili bilo kakvu drugu vježbu koja nanosi osjećaj boli ili osjećaj nestabilnosti u koljenu (Ružić,2012).

Liječenje operativnim zahvatom:

Liječenje ruptura meniska može obuhvaćati popravak meniskusa šivanjem, djelomično uklanjanje oštećenog meniska i transplantaciju meniska. Operativno liječenje ruptura meniska najčešće se izvodi artroskopski (Chirichella, 2019).

Rehabilitacija nakon operacije:

Smjernice koje bi se trebale pratiti tijekom treninga (Ružić, 2012):

- početi polako s pasivnim pokretom
- važno je ne ignorirati bol
- treba postepeno povećavati opseg pokreta i opterećenje
- bolje je vježbati kraće, ali više puta dnevno

Vježbe koje se koriste u rehabilitacijskom postupku su (Minnis, 2019):

- Kontrakcija kvadricepsa: izometrična je vježba. Sjedi se na podu nogu ispruženih ispred sebe i radi se kontrakcija kvadricepsa. Kontrakciju treba zadržati 10 do 20 sekundi. Radi se 10 ponavljanja, odmor između je 30 do 60 sekundi
- Počučanj: noge su u širini ramena i udaljenje jedno stopalo od zida dok su leđa ramena i glava uza zid. Radi se lagano savijanje koljena i zaustavlja se na oko 15 stupnjeva, natkoljenice ne smiju biti paralelne sa podlogom. Navedeni položaj se zadrži 10 sekundi. Radi se 8 do 10 ponavljanja, odmor između je 30 do 60 sekundi.



Slika 45. Početni položaj



Slika 46. Aktivni položaj

- Podizanje noge iz ležanja na leđima: ležanje na leđima, zdrava noga je savijena dok je ozlijeđena opružena, leđa i zdjelica su u neutralnoj poziciji. Opružena noga se podiže do razine koljena druge noge, položaj se zadrži 5 do 10 sekundi. Radi se 25 ponavljanja, odmor između je 30 do 60 sekundi.



Slika 47. Početni položaj



Slika 48. Aktivni položaj

- Pritisak petom o podlogu te opružanje i skupljanje: ležanje na leđima savijenih koljena s petama na podlozi. Radi se guranje peta o podlogu te pomicanje nogu 4 do 6 centimetara od tijela. Vježba se radi 8 do 10 ponavljanja, odmor između je 30 do 60 sekundi.



Slika 49. Početni položaj

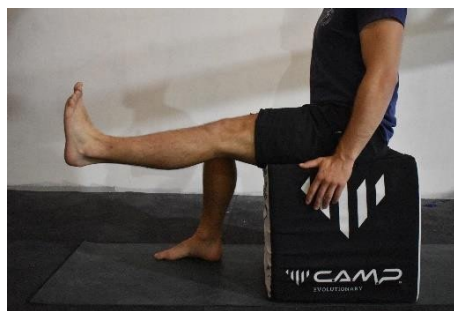


Slika 50. Aktivni položaj

- Ekstenzija nogu: sjedeći položaj s nogama na podlozi, ozlijeđena noga se podiže i opruža u koljenu te se vraća u početnu poziciju. Radi se 10 ponavljanja, odmor između je 30 sekundi.



Slika 51. Početni položaj



Slika 52. Aktivni položaj

- Podizanje na prste: stojeći položaj, stopala su u širini kukova. Radi se sporo podizanje na prste, odnosno podizanje pete od podloge i vraćanje u početnu poziciju. Rade se 2 do 3 serije, 8 do 10 ponavljanja, odmor između serija je 30 do 60 sekundi.



Slika 53. Početni položaj



Slika 54. Aktivni položaj

- Bočno podizanje pogrčenih nogu: ležeći položaj bočno na neozlijeđenoj strani, koljena su savijena pod kutom od 45 stupnjeva. Radi se sporo podizanje gornje noge što je više moguće bez pomicanja donjeg dijela leđa i zdjelice i povratak u početnu poziciju. Rade se 2 do 4 serije, 8 do 10 ponavljanja, odmor između serija je 30 do 60 sekundi.



Slika 55. Početni položaj



Slika 56. Aktivni položaj

- Fleksija u koljenu iz ležanja na leđima: ležeći položaj na trbuhu, noge su opružene. Radi se fleksija ozlijeđene noge do gluteusa i povratak u početnu poziciju. Rade se 2 do 3 serije, 8 do 10 ponavljanja, odmor između serija je 30 do 60 sekundi.



Slika 57. Početni položaj



Slika 58. Aktivni položaj

3. Prevencija ozljeda

Prevencija ozljeda u sportskom penjanju je skup mjera i praksi koje se primjenjuju kako bi se smanjio rizik od ozljeda tijekom penjanja. Glavni cilj prevencije je održavanje sigurnosti sportaša i očuvanje njihove sportske izvedbe. Hrost i sur. (2016) naglašavaju sljedeće smjernice kod prevencije ozljeda u sportskom penjanju:

1. Staviti veći fokus na trening tehnike u odnosu na trening snage

Dobrom tehnikom penjanja smanjuje se stres na prstima i ramenima koji je uzrokovan samom aktivnošću, uz navedeno povećava se sama ekonomičnost gibanja što u konačnici dovodi do boljeg i sigurnijeg napredovanja na stijeni uz minimalni utrošak energije. Ovo pravilo se posebno tiče penjača početnika jer mnogi od njih stavljaju veliki fokus na trening jakosti, posebno putem sportu specifičnih vježbi na ploči za prste i kampus ploči na što njihove tetive nisu spremne te dolazi do kroničnih upalnih procesa i do neke od gore navedenih ozljeda.

2. Redovito mijenjati tip penjanja

Ukoliko se penje uzastopno iz vikenda u vikend, izmjenjivanje sportskih i tradicionalnih smjerova prirodno mijenja vrstu specifičnog opterećenja kojem je tijelo podvrgnuto. Isto tako, redovito mijenjanje fokusa aktivnosti penjanja i treninga tijekom tjedna, kao na primjer, izmjenjivanje između boulderinga, penjanja na užetu i općeg treninga sprječava da bilo koji pojedinačni sustav bude pretjeran opterećen.

3. Koristiti bandažiranje u situacijama koje izazivaju najveći stres na tetive i nakon ozlijede

Korištenjem bandažiranja smanjuje se opterećenje na remenice tetiva prstiju i samim time može pomoći pri sprječavanju ozljede. Ipak bandažiranje kao takvo ne bi trebalo koristiti svaki dan i pri svakom usponu. Tetive prstiju i remenice treba postupno izlagati stresu jer će ih to učiniti jačim i otpornijim na buduća opterećenja. Korištenje bandažiranja može negativno utjecati na dugoročnu snagu cijelog sustava. Dakle koristiti bandažiranje kao

mjeru prevencije je korisno pri pokušaju najtežih smjerova, smjerova u kojima ima potencijalno opasnih hvatova (*one finger pocket*, ekstremno malih *crimp*-ova i slično), treninga na ploči za prste te u početnoj fazi povratka penjanju nakon ozljede.

4. Biti oprezan pri pokretima koji potencijalno mogu dovesti do ozljede

Važno je naučiti prepoznavati kada se ulazi u opasnu sekvencu smjera (npr. *one finger pocket* хват sa lošom pozicijom za noge) te oprezno upravljati gibanjem svoga tijela kroz jednu takvu sekvencu. Očito je da je potrebno iskustvo za tako nešto, ali treba slušati svoje tijelo i pokušati osjetiti senzacije koje dobivamo tijekom pri različitim gibovima. Zaključno, ako se priodređenom pokretu osjeti jaka bol ili sekvenca smjera izgleda opasno za ozlijediti se onda je bolje pronaći drugi smjer i u njemu uživati.

5. Ne penjati do iznemoglosti

Uzrok nastanka mnogih penjačkih ozljeda u velikoj mjeri je pretjerano opterećenje odnosno nagomilavanje stresa koje tijelo ne može podnijeti. Obzirom na navedeno treba znati kada je dosta, slušati svoje tijelo i ako se osjeti jak umor stati sa aktivnošću, a ne čekati da se desi neka od ozljeda pa tek onda stati.

6. Ne penjati i trenirati više od četiri puta tjedno

Ukoliko se penje četiri puta tjedno u dvorani, na stijeni ili kombinirano onda tijekom preostala tri dana ne bi trebalo raditi sportu specifičan trening. Čak uz tri dana odmora od sedam tijelo će se jedva oporaviti od stresa koji se akumulirao na tetivama i mišićima tijekom četiri penjačka dana. Također bilo bi pametno po nekad napraviti pauzu cijeli jedan tjedan kako bi se mišići i tetive uspjeli kvalitetno oporaviti.

7. Uvijek napraviti zagrijavanje i hlađenje

Za kvalitetno zagrijavanje potrebno je: na samom početku aktivirati kardiovaskularni sustav nekom od vježbi (trčanje, vožnja bicikla, *jumping jacks*, preskakanje vijače...), zatim razgibati cijelo tijelo i napraviti vježbe mobilnosti i dinamičke fleksibilnosti za cijelo tijelo (naglasak na prste, ramena i kukove), zatim aktivirati trup (*plank*, *dead bug*,

bird dog...) te na kraju, za naprednije penjače napraviti sportu specifično zagrijavanje (*finger board*, u visu na jednoj ruci povlačenje iz ramena, vježbe sa elastičnom trakom za rehabilitaciju ramena...). Kada se krene sa penjanjem treba započeti smjerovima koji su dosta ispod onoga što cilj za taj dan penjati. Kratko hlađenje, kroz tzv. raspenjavanje, istežanje i/ili laganu aerobnu aktivnost pomaže pri održavanju boljeg protoka krvi što će ubrzati sami proces oporavka.

8. Održavati mišićni balans treningom mišića antagonista

Mišićna neravnoteža u podlakticama, ramenima i trupu jedan su od primarnih čimbenika nastanka ozljeda uzrokovanih preopterećenjem. Treningu mišića antagonista posebnu pažnju trebaju posvetiti ozbiljniji penjači koji provode dosta vremena baveći se penjačkom aktivnošću.

9. Koristiti periodizaciju kako bi se kontrolirao raspored penjanja

Pravilno isplaniranim rasporedom treninga kontrolira se volumen i intenzitet što može biti presudan faktor pri sprječavanju nastanka ozljede.

10. Pravilna prehrana i dovoljno odmora treba biti prioritet

Stalni nedostatak sna i loša prehrana usporava proces oporavka što penjača nedvojbeno čini podložnijim ozljedama. Stoga je važno imati uravnoteženu prehranu, nutritivno bogate obroke i osam sati sna svakoga te dan ili dva odmora nakon izrazito napornog treninga ili dana penjanja kako bi se tijelo i um oporavili od stresa kojem je bili podvrgnuti.

4. Zaključak

U skladu s ciljem ovog diplomskog rada, temeljni pregled prevencije i rehabilitacije uobičajenih ozljeda u sportskom penjanju pruža važne smjernice i saznanja za sve sudionike ovog zahtjevnog sporta, uključujući penjače, trenere i stručnjake za rehabilitaciju.

Sportsko penjanje, koje je sve popularnije diljem svijeta, pruža veliko zadovoljstvo i izazove, no isto tako nosi određene rizike od ozljeda. Penjači se redovito suočavaju s jedinstvenim izazovima koji mogu dovesti do specifičnih ozljeda za ovaj sport, posebno ozljeda gornjih i donjih ekstremiteta te kralježnice, što može značajno utjecati na sportsku izvedbu i kvalitetu života penjača. Kroz temeljito istraživanje, analizu literature i proučavanje relevantnih studija, ovaj rad pruža sveobuhvatan pregled uobičajenih ozljeda, strategija prevencije i metoda rehabilitacije u sportskom penjanju.

Identificirane su brojne preventivne mjere koje penjači mogu poduzeti kako bi smanjili rizik od ozljeda. To uključuje stavljanje većeg fokusa na trening pravilne tehnike u odnosu na trening snage, redovito mijenjanje tipa treninga, primjenu *tappinga*, izbjegavanje pokreta koji potencijalno mogu dovesti do ozljede, izbjegavanje penjanja do iznemoglosti, primjerena frekvencija treninga, zagrijavanje prije i hlađenje poslije treninga, održavanje mišićnog balansa treningom antagonističkih mišićnih skupina, pravilna periodizacija te pravilna prehrana i dovoljno odmora. Implementacija ovih strategija može pomoći penjačima da ostanu zdravi, smanje rizik od ozljeda i poboljšaju sportsku izvedbu.

Uz prevenciju, rehabilitacija ozljeda također je ključna za postizanje brzog i sigurnog oporavka penjača. Konzervativni pristupi, fizikalna terapija, vježbe za jačanje mišića i poboljšanje ravnoteže često se primjenjuju u rehabilitaciji ozljeda. Također, važno je naglasiti da se prilikom rehabilitacije treba obratiti pažnja na psihološki aspekt, jer ozljede u sportu mogu značajno utjecati na mentalno zdravlje penjača. Pružanje odgovarajuće podrške i savjetovanja tijekom rehabilitacije ključno je za potpun oporavak penjača.

Razumijevanje uobičajenih ozljeda, faktora rizika te primjena odgovarajućih strategija prevencije i rehabilitacije ključni su za očuvanje zdravlja i sigurnosti penjača u sportskom penjanju. Kontinuirano praćenje literature, istraživanje novih tehnika i pristupa te educiranje penjača i trenera presudni su za napredak u ovom sportu.

5. Literatura

1. Berrigan, W., White, W., Cipriano, K., Wickstrom, J., Smith, J., i Hager, N. (2022). Diagnostic Imaging of A2 Pulley Injuries: A Review of the Literature. *Journal of ultrasound in medicine : Official journal of the American Institute of Ultrasound in Medicine*, 41(5), 1047– 1059.
<https://doi.org/10.1002/jum.15796>
2. Chirichella, P. S., Jow, S., Iacono, S., Wey, H. E., i Malanga, G. A. (2019). Treatment of Knee Meniscus Pathology: Rehabilitation, Surgery, and Orthobiologics. *PM & R : The journal of injury, function, and rehabilitation*, 11(3), 292–308. <https://doi.org/10.1016/j.pmrj.2018.08.384>
3. Ciccotti, M. C., Schwartz, M. A., i Ciccotti, M. G. (2004). Diagnosis and treatment of medial epicondylitis of the elbow. *Clinics in sports medicine*, 23(4), 693–xi.
<https://doi.org/10.1016/j.csm.2004.04.011>
4. Cole, K. P., Uhl, R. L., & Rosenbaum, A. J. (2020). Comprehensive Review of Rock Climbing Injuries. *The Journal of the American Academy of Orthopaedic Surgeons*, 28(12), e501–e509. <https://doi.org/10.5435/JAAOS-D-19-00575>
5. Debeljak, P. (2021). *Menisk – Anatomija, biomehanika i rehabilitacija*. Koljeno.org. <https://www.koljeno.org/posts/menisk-anatomija-biomehanika-i-rehabilitacija>
6. Fox, A. J., Wanivenhaus, F., Burge, A. J., Warren, R. F., i Rodeo, S. A. (2015). The human meniscus: a review of anatomy, function, injury, and advances in treatment. *Clinical anatomy* (New York, N.Y.), 28(2), 269–287.
<https://doi.org/10.1002/ca.22456>
7. Holtzhausen, L. M., & Noakes, T. D. (1996). Elbow, forearm, wrist, and hand injuries among sport rock climbers. *Clinical journal of sport medicine : Official journal of the Canadian Academy of Sport Medicine*, 6(3), 196–203.
<https://doi.org/10.1097/00042752-199607000-00010>
8. Hörst, E. J., i Watts, P. (2016). *Training for climbing: The definitive guide to improving your performance*. Rowman i Littlefield.
9. Iruretagoiena-Urbieta, X., De la Fuente-Ortiz de Zarate, J., Blasi, M., Obradó-Carriedo, F., Ormazabal-Aristegi, A., i Rodríguez-López, E. S. (2020). *Grip Force Measurement as a Complement to High-Resolution Ultrasound in the*

- Diagnosis and Follow-Up of A2 and A4 Finger Pulley Injuries. Diagnostics* (Basel, Switzerland), 10(4), 206. <https://doi.org/10.3390/diagnostics10040206>
10. Jones, G., Schöffl, V., i Johnson, M. I. (2018). Incidence, Diagnosis, and Management of Injury in Sport Climbing and Bouldering: A Critical Review. *Current sports medicine reports*, 17(11), 396–401. <https://doi.org/10.1249/JSR.0000000000000534>
 11. King, E. A., i Lien, J. R. (2017). *Flexor Tendon Pulley Injuries in Rock Climbers. Handclinics*, 33(1), 141–148. <https://doi.org/10.1016/j.hcl.2016.08.006>
 12. Klauser, A., Bodner, G., Frauscher, F., Gabl, M., i Zur Nedden, D. (1999). Finger injuries in extreme rock climbers. Assessment of high-resolution ultrasonography. *The American journal of sports medicine*, 27(6), 733–737. <https://doi.org/10.1177/03635465990270060801>
 13. Larsson, R., Nordeman, L., & Blomdahl, C. (2022). To tape or not to tape: annular ligament (pulley) injuries in rock climbers—a systematic review. *BMC sports science, medicine & rehabilitation*, 14(1), 148. <https://doi.org/10.1186/s13102-022-00539-6>
 14. Leung J. (2023). A Guide to Indoor Rock Climbing Injuries. *Current sports medicine reports*, 22(2), 55–60. <https://doi.org/10.1249/JSR.0000000000001036>
 15. Lutter, C., Tischer, T., Cooper, C., Frank, L., Hotfiel, T., Lenz, R., i Schöffl, V. (2020). Mechanisms of Acute Knee Injuries in Bouldering and Rock Climbing Athletes. *The American journal of sports medicine*, 48(3), 730–738. <https://doi.org/10.1177/0363546519899931>
 16. Lutter, C., Schweizer, A., Schöffl, V., Römer, F., i Bayer, T. (2018). Lumbrical muscle tear: clinical presentation, imaging findings and outcome. *The Journal of hand surgery, European volume*, 43(7), 767–775. <https://doi.org/10.1177/1753193418765716>
 17. Lutter, C., Tischer, T., i Schöffl, V. R. (2021). Olympic competition climbing: the beginning of a new era—a narrative review. *British journal of sports medicine*, 55(15), 857–864. <https://doi.org/10.1136/bjsports-2020-102035>
 18. Ma, K. L., i Wang, H. Q. (2020). Management of Lateral Epicondylitis: A Narrative Literature Review. *Pain research & management*, 2020, 6965381. <https://doi.org/10.1155/2020/6965381>
 19. Merritt, A. L., & Huang, J. I. (2011). Hand injuries in rock climbing. *The Journal*

- of hand surgery*, 36(11), 1859–1861. <https://doi.org/10.1016/j.jhsa.2011.08.020>
20. Minnis, G. (2019). 8 Exercises for a Meniscus Tear. *Healthline*. <https://www.healthline.com/health/sports-injuries/8-exercises-for-a-meniscus-tear>
 21. Miro, P. H., vanSonnenberg, E., Sabb, D. M., & Schöffl, V. (2021). Finger Flexor Pulley Injuries in Rock Climbers. *Wilderness & environmental medicine*, 32(2), 247–258. <https://doi.org/10.1016/j.wem.2021.01.011>
 22. Pearce, O., Brown, M. T., Fraser, K., i Lancerotto, L. (2021). Flexor tendon injuries: *Repair & Rehabilitation*. *Injury*, 52(8), 2053–2067. <https://doi.org/10.1016/j.injury.2021.07.036>
 23. Platzer, W. (2011). *Priručni anatomski atlas*. Zagreb: Medicinska naklada.
 24. Pigac, F. (2022). *Ozljede šake kod penjača (Završni rad)*. Zagreb: Libertas međunarodno sveučilište
 25. *Rock Climbing Injuries*. (2022). Physiopedia. https://www.physio-pedia.com/Rock_Climbing_Injuries
 26. Rohrbough, J. T., Mudge, M. K., i Schilling, R. C. (2000). Overuse injuries in the elite rock climber. *Medicine and science in sports and exercise*, 32(8), 1369–1372. <https://doi.org/10.1097/00005768-200008000-00002>
 27. Ružić, A. (2012). *Ozljeda meniska i izokinetički trening*. Rehabilitacija Nova. <http://reha.hr/cms/ozljeda-meniska-i-izokineticki-trening/>
 28. Schweizer A. (2003). Lumbrical tears in rock climbers. *The journal of hand surgery (Edinburgh, Scotland)*, 28(2), 187–189. [https://doi.org/10.1016/s0266-7681\(02\)00250-4](https://doi.org/10.1016/s0266-7681(02)00250-4)
 29. Schöffl, V. R., i Schöffl, I. (2006). Injuries to the finger flexor pulley system in rock climbers: current concepts. *The Journal of hand surgery*, 31(4), 647–654. <https://doi.org/10.1016/j.jhsa.2006.02.011>
 30. Schöffl, V. R., i Schöffl, I. (2007). Finger pain in rock climbers: reaching the right differential diagnosis and therapy. *The Journal of sports medicine and physical fitness*, 47(1), 70–78.
 31. Schöffl, V., Strohm, P., i Lutter, C. (2019). Efficacy of corticosteroid injection in rock climber's tenosynovitis. *Hand surgery & rehabilitation*, 38(5), 317–322. <https://doi.org/10.1016/j.hansur.2019.07.004>
 32. Shergill, R., i Choudur, H. N. (2019). Ultrasound-Guided Interventions in Lateral Epicondylitis. *Journal of clinical rheumatology : practical reports on rheumatic & musculoskeletal diseases*, 25(3), e27–e34. <https://doi.org/10.1097/RHU.0000000000000879>
 33. Sv. Katarina – Specijalna bolnica. (2021). *Operativni zahvati na meniscima* <https://www.svkatarina.hr/ortopedija-i-sportska-medicina/operativni-zahvati-na-meniscima>