

DUBOKA VENSKA TROMBOZA GORNJIH EKSTREMITETA MLADOG RUKOEMTAŠA. PRIKAZ SLUČAJA

Šunjić, David

Master's thesis / Diplomski rad

2024

Degree Grantor / Ustanova koja je dodijelila akademski / stručni stupanj: **University of Zagreb, Faculty of Kinesiology / Sveučilište u Zagrebu, Kineziološki fakultet**

Permanent link / Trajna poveznica: <https://um.nsk.hr/um:nbn:hr:117:546881>

Rights / Prava: [Attribution-NonCommercial 4.0 International/Imenovanje-Nekomercijalno 4.0 međunarodna](#)

Download date / Datum preuzimanja: **2024-12-02**



Repository / Repozitorij:

[Repository of Faculty of Kinesiology, University of Zagreb - KIFoREP](#)



**SVEUČILIŠTE U ZAGREBU
KINEZIOLOŠKI FAKULTET**

David Šunjić

**DUBOKA VENSKA TROMBOZA GORNJIH
EKSTREMITETA MLADOG RUKOMETAŠA.
PRIKAZ SLUČAJA**

diplomski rad

Zagreb, rujan, 2024.

TEMELJNA DOKUMENTACIJSKA KARTICA

DIPLOMSKI RAD

Sveučilište u Zagrebu
Kineziološki fakultet
Horvaćanski zavoj 15, 10000 Zagreb, Hrvatska

Naziv studija: Kineziologija; **smjer:** Kineziologija u edukaciji i jedrenju

Vrsta studija: sveučilišni

Razina kvalifikacije: integrirani prijediplomski i diplomski studij

Studij za stjecanje akademskog naziva: sveučilišni magistar kineziologije u edukaciji i jedrenju (univ. mag. cin.)

Znanstveno područje: Društvene znanosti

Znanstveno polje: Kineziologija

Vrsta rada: Znanstveno-istraživački/Stručni rad

Naziv diplomskog rada: je prihvaćen od strane Povjerenstva za diplomske radove Kineziološkog fakulteta

Sveučilišta u Zagrebu u akademskoj godini 2022./2023. dana 10. veljače 2023.

Mentor: izv. prof. dr. sc. Tatjana Trošt Bobić

Pomoć pri izradi:

Duboka venska tromboza gornjih ekstremiteta mladog sportaša. Prikaz slučaja.

David Šunjić, 0034081158

Sastav Povjerenstva za ocjenu i obranu diplomskog rada i diplomskog ispita:

- | | |
|---|----------------------|
| 1. izv. prof. dr. sc. Tatjana Trošt Bobić | Predsjednik - mentor |
| 2. izv. prof. dr. sc. Marija Rakovac | član |
| 3. izv. prof. dr. sc. Maroje Sorić | član |
| 4. prof. dr. sc. Lana Ružić | zamjena člana |

Broj etičkog odobrenja: 54/2024.

Rad je u tiskanom i elektroničkom (pdf format) obliku pohranjen u Knjižnici Kineziološkog fakulteta,
Horvaćanski zavoj 15, Zagreb

BASIC DOCUMENTATION CARD

DIPLOMA THESIS

University of Zagreb
Faculty of Kinesiology
Horvačanski zavoj 15, 10000 Zagreb, Croatia

Title of study program: Kinesiology; course Kinesiology in Education and Sailing

Type of program: University

Level of qualification: Integrated undergraduate and graduate

Acquired title: University Master of Kinesiology in Education and Sailing (univ. mag. cin.)

Scientific area: Social sciences

Scientific field: Kinesiology

Type of thesis: Scientific-research/Professional work

Master thesis: has been accepted by the Committee for Graduation Theses of the Faculty of Kinesiology of the University of Zagreb in the academic year 2022/2023 on February 10, 2023.

Mentor: Tatjana Trošt Bobić, PhD, assoc. prof.

Technical support:

Deep vein thrombosis of the upper extremities of young athlete. Case study

David Šunjić, 0034081158

Thesis defence committee:

- | | |
|---|------------------------|
| 1. Tatjana Trošt Bobić, PhD, assoc. prof. | chairperson-supervisor |
| 2. Marija Rakovac, PhD, assoc. prof. | member |
| 3. Maroje Sorić, PhD, assoc. prof. | member |
| 4. Lana Ružić, PhD, prof. | substitute member |

Ethics approval number: 54/2024.

Printed and electronic (pdf format) version of thesis is deposited in Library of the Faculty of Kinesiology, Horvačanski zavoj 15, Zagreb

Ovim potpisima se potvrđuje da je ovo završna verzija diplomskog rada koja je obranjena pred Povjerenstvom, s unesenim korekcijama koje je Povjerenstvo zahtijevalo na obrani te da je ova tiskana verzija istovjetna elektroničkoj verziji predanoj u Knjižnici.

Mentor:

izv. prof. dr. sc. Tatjana Trošt Bobić

Student:

David Šunjić

DUBOKA VENSKA TROMBOZA GORNJIH EKSTREMITETA MLADOG RUKOEMTAŠA. PRIKAZ SLUČAJA.

Sažetak

Ozljede su sastavni dio sporta te s povećanjem intenziteta treninga i natjecanja one mogu biti sve učestalije ako se na adekvatan način ne pripremi sportaša na takvo opterećenje i podražaj. U ovom radu opisat će se slučaj mladog 20-godišnjeg rukometaša koji je nakon primjećivanja simptoma diskoloracije ruke, oticanja, boli i pritiska u ruci zatražio liječničku pomoć. Pregledom i dijagnostikom ustanovljena mu je duboka venska tromboza gornjeg ekstremiteta te plućna embolija. Zadržan je na hitnoj intenzivnoj njezi pet dana. Liječen je antikoagulantnom terapijom te je nakon petog dana otpušten kući zbog poboljšanja stanja i smanjenja simptoma. Propisana mu je daljnja terapija i kontrola. Pacijent je išao na kontrole u pravilu svakih 6 mjeseci. Dok mu nisu ustanovili potpunu rekanalizaciju vena bez prisutnosti rezidua tromba. Poboljšanjem stanja mijenjala mu se terapija te se postupno vraćao sportskim aktivnostima. Provodi niskointenzivne aktivnosti aerobne izdržljivosti u vidu kontinuiranog trčanja 30-45 minuta, 2-3 puta tjedno, a 17. 9. 2019. djelomično se priključuje rukometnim treninzima. Započeo je odlaziti svakodnevno na rukometne treninge i sudjelovati u dijelovima treninga koji su se bazirali na aerobnoj i anaerobnoj izdržljivosti te vježbama u kojima nije bilo potrebe za opterećivanjem desne ruke. Postupno se prilagođavao na opterećenja kako bi u trenutku kada dobije dozvolu za potpunim povratkom rukometnim treninzima bio što spremniji za povratak u puni trenažni proces. Daljnjom dijagnostikom ustanovljen je sindrom gornjeg torakalnog izlaza kao uzrok nastanka tromboze. Prilikom abdukcije ruke prvo rebro i klavikula čine mehaničku kompresiju na venu subklaviju te zbog moguće ponovne tromboze predložena je kirurška resekcija prvog rebra, no pacijent se odlučio da će nastaviti s konzervativnim liječenjem te da se neće operirati. Pacijent se aktivno vratio rukometnim treninzima i natjecanjima nakon dvije godine i tri mjeseca te je i dalje aktivan bez simptoma ponovne tromboze.

Ključne riječi: tromboza napora, plućna embolija, sindrom gornjeg torakalnog izlaza, sport, rukomet

DEEP VEIN THROMBOSIS OF THE UPPER EXTREMITIES OF YOUNG HANDBALL PLAYER. CASE STUDY

Abstract

Injuries are an inherent part of sports, and with increased training intensity and competition, they can become more frequent if athletes are not adequately prepared for such strain and stimulus. This paper describes the case of a young 20-year-old handball player who sought medical help after noticing symptoms of arm discoloration, swelling, pain and pressure. Upon examination and diagnosis, he was found to have deep vein thrombosis of the upper extremity and pulmonary embolism. He was admitted to the emergency intensive care unit for five days. He was treated with anticoagulant therapy and discharged home after the fifth day due to improved condition and reduced symptoms. Further more, therapy and follow-up were prescribed. The patient attended follow-up appointments approximately every six months until complete recanalization of the veins without the presence of thrombus residue was established. As his condition improved, his therapy was adjusted, and he gradually returned to sports activities. He started with low-intensity aerobic endurance activities in the form of continuous running for 30-45 minutes, 2-3 times per week, and on September 17, 2019 he partially joined handball practices. He started attending handball training sessions daily, participating in parts of the training focused on aerobic and anaerobic endurance, as well as exercises that did not require using his right arm. He gradually adapted to the workload to be as prepared as possible for a full return to handball training once he received clearance for complete participation. Further more, diagnostics revealed thoracic outlet syndrome as the cause of the thrombosis. During arm abduction, the first rib and clavicle cause mechanical compression of subclavian vein, and due to the potential for recurrent thrombosis, surgical resection of the first rib was suggested. However, the patient chose to continue with conservative treatment and decided to not go on surgery. The patient actively returned to handball training and competition after two years and three months and remains active without symptoms of recurrent thrombosis.

Keywords: effort thrombosis, pulmonary embolism, thoracic outlet syndrome, sports, handball

SADRŽAJ

1. UVOD	1
2. DUBOKA VENSKA TROMBOZA GORNJIH EKSTREMITETA	4
2.1. <i>PRIMARNA ILI SPONTANA TROMBOZA</i>	6
2.2. <i>SEKUNDARNA TROMBOZA</i>	8
2.3. <i>LJEČENJE</i>	8
3. TORAKALNI SINDROM GORNJEG OTVORA	9
4. PRIKAZ SLUČAJA	13
5. RASPRAVA	19
6. ZAKLJUČAK	21
7. LITERATURA	22

1. UVOD

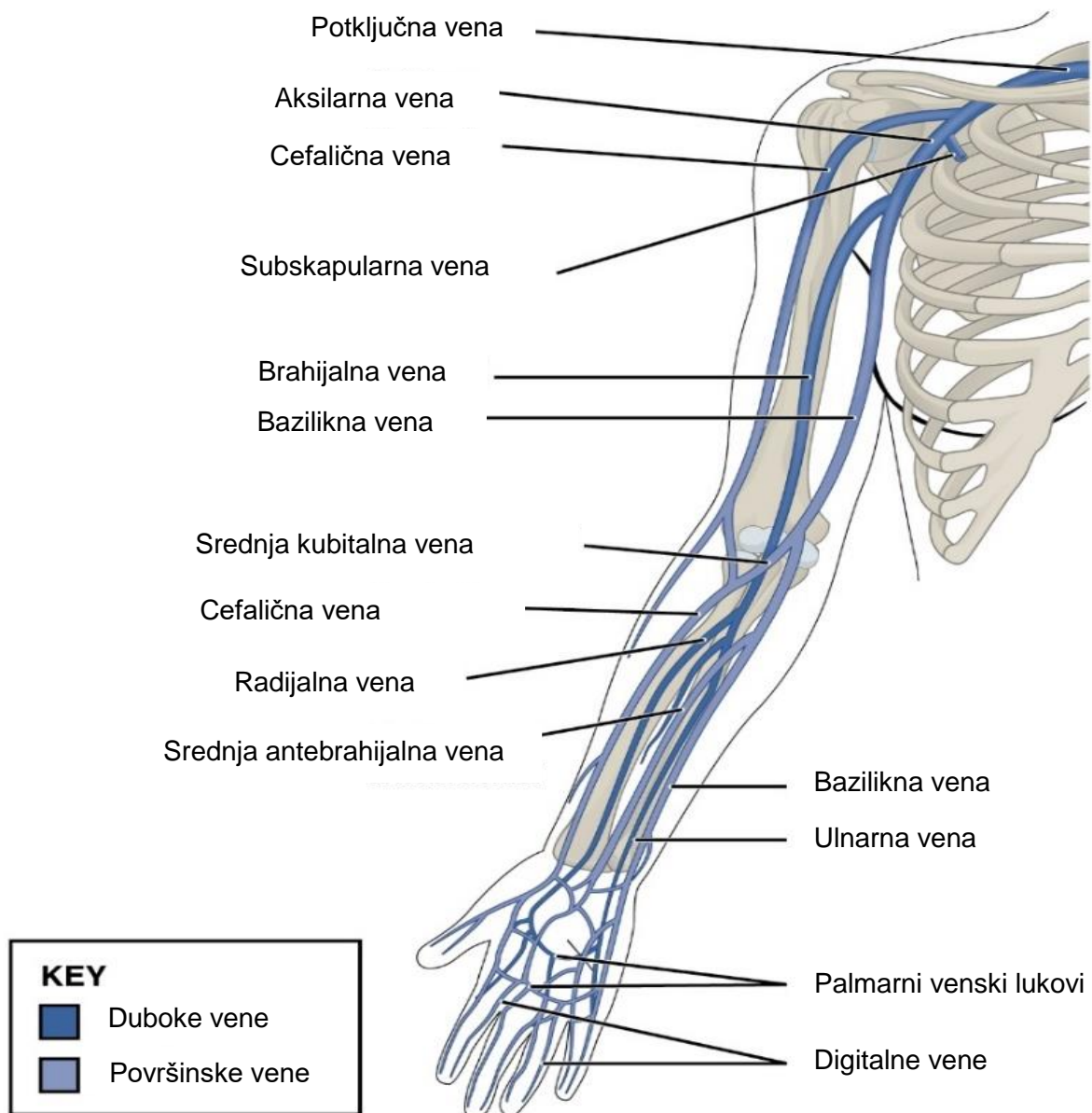
Rukomet je kompleksan sport koji zbog svoje dinamike i velike zastupljenosti tehničko taktičkih elemenata spada u skupinu polistrukturalnih acikličkih sportova (Vuleta, 1997). Također, rukomet je kontaktni sport tijekom kojeg se događa velik broj ozljeda što zbog kontakta što zbog mehaničkih oštećenja mišićno koštanih struktura uslijed nedovoljne spremnosti sportaša na specifične podražaje koje rukomet zahtjeva, pretreniranosti ili nečeg trećeg. U ovom radu opisan će se specifičan slučaj mladog rukometaša koji je prebolio rijedak slučaj duboke venske tromboze gornjih ekstremiteta (eng. *deep venous thrombosis of the upper extremities*) u nastavku teksta (DVTGE) i plućnu emboliju (PE) isprovociranu repetitivnim pokretima ruku, specifično za rukometno dodavanje i bacanje. Iznimni sportski naponi mogu dovesti do mehaničkog oštećenja dijelova kardiovaskularnog sustava što predstavlja indicaciju za trenutni prestanak bavljenja sportskom aktivnošću. Ipak, povratak sportu je moguć i nakon duboke venske tromboze (eng. *deep vein thrombosis*) u nastavku teksta (DVT), uz sustavno praćenje i liječenje bolesti. Problem se očituje u činjenici što je literatura o specifičnim ciljevima rehabilitacijskog postupka u slučaju DVT sportaša vrlo oskudna te postoji potreba za dodatnom sistematizacijom trenutnih spoznaja kao i za opis specifičnih slučajeva i njihovog rješavanja. Stake i sur. (2016) u svom radu navode kako (DVTGE) nastaje uslijed repetitivnih aktivnosti gornjih ekstremiteta te se većina slučajeva tromboze napora javlja kod mladih sportaša koji svoje gornje ekstremitete opterećuju visoko intenzivnim aktivnostima. Također, ukazuje na to da trombozu uzrokovanu naporom treba uključiti u diferencijalnu dijagnozu kod bilo kojeg pacijenta sa simptomima koji upućuju na DVT povezanu s ponavljajućim aktivnostima. Nadalje, Sancho-Gonzalez i sur. (2017) opisuju slučaj 38-godišnjeg triatlonca sa simptomima tromboze aksilarne vene 48 sati nakon natjecanja u triatlonu. Nakon tri dana hospitalizacije i antikoagulantne terapije pacijent je otpušten doma s naglaskom na nastavak terapije. Nakon četiri tjedna pacijent više nema simptoma i opseg ruke mu se vratio normalu. Mattox i sur. (2019) u svojem radu opisuju slučajeve DVT kod dva mlada sportaša sa sumnjom na ozljedu ramena. Prvi pacijent, 14-godišnji tinejdžer požalio se na tupu bol u ramenu nakon bacanja tijekom bezbol utakmice i nije imao drugih simptoma. Ultrazvučnim pregledom ruke u položaju abdukcije i vanjske rotacije uočava se tromboza u aksilarno-subklavijskoj veni. Primjenjuje se tromboliza i kirurški zahvat kojim se riješio dijagnosticirani problem. Drugi pacijent, 28-godišnji fitness instruktor imao je izražen edem i diskoloraciju ekstremiteta nakon izvođenja vježbe upora na rukama s opterećenjem tzv. *plank-a*. Ultrazvukom se ustanovila tromboza aksilarne i bazilikne vene. Uspješnom trombolizom i antikoagulantnom terapijom

izbjegnuta je operacija koja mu je bila predložena u vidu dekompresije, a koju je on odbio jer je bio zadovoljan rezultatima konzervativnog liječenja. Nadalje, prema Sangani i sur. (2021) DVTGE je često viđena kod mladih ljudi koji dižu velike težine ili intenzivno koriste gornje ekstremitete tijekom svojih sportskih aktivnosti. Potrebna je rana spoznaja i pravovremeno reagiranje kako bi se izbjegle značajne posljedice. U svom radu također opisuju slučaj 31-godišnje žene koja u sklopu svojega posla podiže velike težine te se požalila na bol i oticanje desne ruke unazad dva tjedna. Dijagnosticirana joj je tromboza aksilarno-subklavijalne vene uzrokovana abnormalnostima u gornjem torakalnom otvoru. Liječenje je započeto antikoagulantnom terapijom nakon čega je uslijedila tromboliza kateterom te je zatim podvrgnuta kirurškoj dekompresiji aksilarno-subklavijske vene resekcijom prvog rebra i mišića subklavijusa, djelomičnom prednjom skalenoktomijom i venolizom. Bishop i sur. (2017) u svom su istraživanju identificirali ukupno 55 događaja venske tromboembolije od 1999. do 2016. u američkim profesionalnim ligama (NHL, MLB, NBA, NFL). DVTGE imalo je 19 sportaša, 15 sportaša imalo je duboku vensku trombozu donjih ekstremiteta (DVTDE). Također, 15 sportaša imalo je PE, a šest ih je imalo kombinaciju DVT i PE. Prosječna dob bila je 29.3 god u rasponu 19-42 godine. Vrijeme izgubljeno od igranja bilo je 6.7 ± 4.9 mjeseci. Sedam sportaša se nije vratilo igranju, a igrači s DVTGE brže su se vratili svojim sportskim obavezama (4.3 ± 2.7 mj.) nego oni s DVTDE (5.9 ± 3.8 mj.), PE (10.8 ± 6.8 mj.) ili DVT s PE (8.2 ± 2.6) mjeseci. Nadalje, Lutter i sur. (2015) u svom istraživanju navode kako je DVTGE rijetko stanje koje karakterizira djelomična ili potpuna okluzija aksilarno subklavijske vene. Također, opisuju dva slučaja penjača kojima se DVTGE razvila tijekom penjanja po stijenama, no zbog vrlo ranog dijagnosticiranja problema nije bilo značajnijih posljedica. Iako je incidencija niska smatraju da će problem postati sve učestaliji uslijed povećanog sudjelovanja u penjačkim sportovima koji su vrlo rizični za razvoj DVTGE zbog čestog stresa na gornje ekstremitete tijekom treninga ili natjecanja. Yagi i sur. (2017) opisuju slučaj 31-godišnjeg muškarca koji unazad 5 godina igra vikendima bejzbol, a zadnjih 6 mjeseci ide u teretanu dva puta tjedno. Zbog akutne boli u lijevoj aksilarno subklavijskoj regiji javio se u bolnicu te mu je kontrastnim CT-om utvrđena tromboza aksilarno subklavijske vene i plućna tromboembolija. Antikoagulantom terapijom smanjeno je oticanje ruke te nakon 3 mjeseca kontrastnim CT-om nađeno je prohodno stanje vena bez naznaka tromba. Daljnjom dijagnostikom utvrđena je kompresija aksilarno subklavijske vene u položaju abdukcije $45^\circ - 90^\circ$, dok u položaju od $0^\circ - 45^\circ$ nema restrikcija. Pacijent je prekinuo odlaziti u teretanu i na bejzbol te nakon prekida terapije nije bilo ponovne tromboze. U svom istraživanju Hoexum i sur. (2024) analiziraju 91 pacijenta koji su bili liječeni od PSS između 1990. godine i 2015. godine. Konzervativnim

načinom liječen je 71 pacijent, a operativnim njih 20. Svi funkcionalni ishodi bili su bolji kod operiranih pacijenata. Operirani pacijenti imali su veću vjerojatnost nastavka bavljenja sportskim aktivnostima i povratka svom načinu življenja u odnosu na pacijente koji su se liječili konzervativno odnosno neoperativnim putem (84 % vs 40 %). Pacijentima s ponovljenom trombozom ili oni kojima je bila potrebna kirurška intervencija nakon neoperativnog liječenja zabilježeni su lošiji funkcionalni ishodi te su pacijenti morali prilagoditi svoj način življenja. VanWye i sur. (2016) opisuju slučaj 22-godišnjeg mladića, igrača bejzbola na fakultetu koji je bio upućen na procjenu kod fizioterapeuta zbog akutne boli i oticanja desne ruke. Sportaš je negirao bilo kakvu traumu te je podvrgnut testiranjima koje je uključivalo ultrazvuk vena color dopplerom i CT prsnog koša čiji su nalazi bili negativni. Naknadno mu je dijagnosticiran sindrom torakalnog otvora te je upućen timskom fizioterapeutu koji je pregledom pretpostavio mogućnost vaskularne kompromitacije. Sportaš je zatim poslan na CT venogram koji je otkrio aksilarnu i subklavijsku duboku vensku trombozu te prisutnost venskih kolaterala. Uslijedila je operacija kojom je uklonjeno prvo rebro. Uz postoperativnu rehabilitaciju povratak natjecateljskom sportu bio je uspješan. Također, Shimada i sur. (2015) u svom istraživanju opisuju još jedan slučaj 17-godišnjeg japanskog sportaša koji se javio na hitni odjel zbog otežanog disanja. Iako na fizičkom pregledu nije bilo značajnih simptoma i abnormalnosti na gornjim ekstremitetima, CT-om prsnog koša utvrđena je DVT u lijevoj subklavijskoj veni i obostrana višestruka tromboza plućnih arterija što ukazuje na plućnu tromboemboliju. Antikoagulantnom terapijom riješeno je pacijentovo otežano disanje. Dva tjedna nakon primjene antikoagulantne terapije venografija gornjih ekstremiteta pokazala je opstrukciju lijeve vene subklavije s povećanom kolateralnom cirkulacijom što sugerira da je venska opstrukcija kronična. Kontrolnim CT-om nisu uočene abnormalnosti prsnog koša te nije bilo potrebe za kirurškom intervencijom. Godinu dana nakon primjene terapije CT prsnog koša pokazao je da ugrušaka u plućnim arterijama više nema, no kronična opstrukcija u lijevoj veni subklaviji i dalje postoji kao što je i inicijalno utvrđeno. Pacijent je nastavio sa životom bez restrikcija te nema nikakvih simptoma. Cilj ovog diplomskog rada je opisati specifičan slučaj duboke venske tromboze mladog rukometaša. Također, opisat će se specifični komorbiditeti te tijek liječenja i oporavka od trenutka nastanka problema do vraćanja redovitom sustavu rukometnog treninga i natjecanja.

2. DUBOKA VENSKA TROMBOZA GORNJIH EKSTREMITETA

DVT je multifaktorska bolest koja nastaje kao produkt stvaranja ugruška, tromba u dubokim venama ekstremiteta. Dolazi do povišenja venskog tlaka uslijed smanjenja venskog protoka koji je uzrokovan prisutnošću tromba. (Banfić, 2016). Zbog mogućnosti migracije tromba u područje plućne cirkulacije povećan je rizik za pojavu PE. DVT i PE čine vensku tromboemboliju, (Banfić, 2016). Čestu bolest pogotovo u starijoj životnoj dobi, povezanu sa smanjenom stopom preživljavanja. Smatra se složenom bolesti koja uključuje interakciju između stečenih ili naslijeđenih predispozicija za trombozu i različitih čimbenika rizika (Heit, 2015). „Tromb je abnormalni ugrušak koji nastane u krvnoj žili. Kad se ugrušak jednom stvori, vjerojatno će se odvojiti od hvatišta zbog stalnoga protoka krvi. Takvi ugrušci koji slobodno plove zovu se embolusi. Embolusi koji potječu iz velikih arterija ili iz lijeve strane srca mogu dospjeti na periferiju i začepiti arterije ili arteriole u mozgu, bubrezima ili drugdje. Embolusi koji potječu iz venskog sustava ili iz desne strane srca obično odlaze u pluća i uzrokuju plućnu arterijsku emboliju“ (Guyton, Hall, 2017; str. 491). DVTGE može biti podijeljena u proksimalnu DVTGE koja uključuje trombozu aksilarne vene i drugih proksimalnih dubokih vena i distalnu DVTGE koja se definira kao tromboza brahijalne vene i drugih distalnih dubokih vena (slika 1). Proksimalna DVTGE je češća od distalne DVTGE (Feinberg i sur., 2017). „Incidencija DVT, procjenjuje se na 1-2/1000 stanovnika godišnje u općoj populaciji. Procjena je pobola od venske tromboze u Republici Hrvatskoj oko 160/100 000. Incidencija eksponencijalno prati rastuću životnu dob i u dobi od 80 godina javlja se u 5/1000 osoba“ (Banfić, 2016, str. 352). U gornjim ekstremitetima pojavljuje se oko 10 % svih slučajeva DVT, što pogađa 4 do 10 ljudi na 100 000 stanovnika. Postoje dvije vrste DVTGE: primarna ili spontana i sekundarna (Kakkos i sur., 2021).

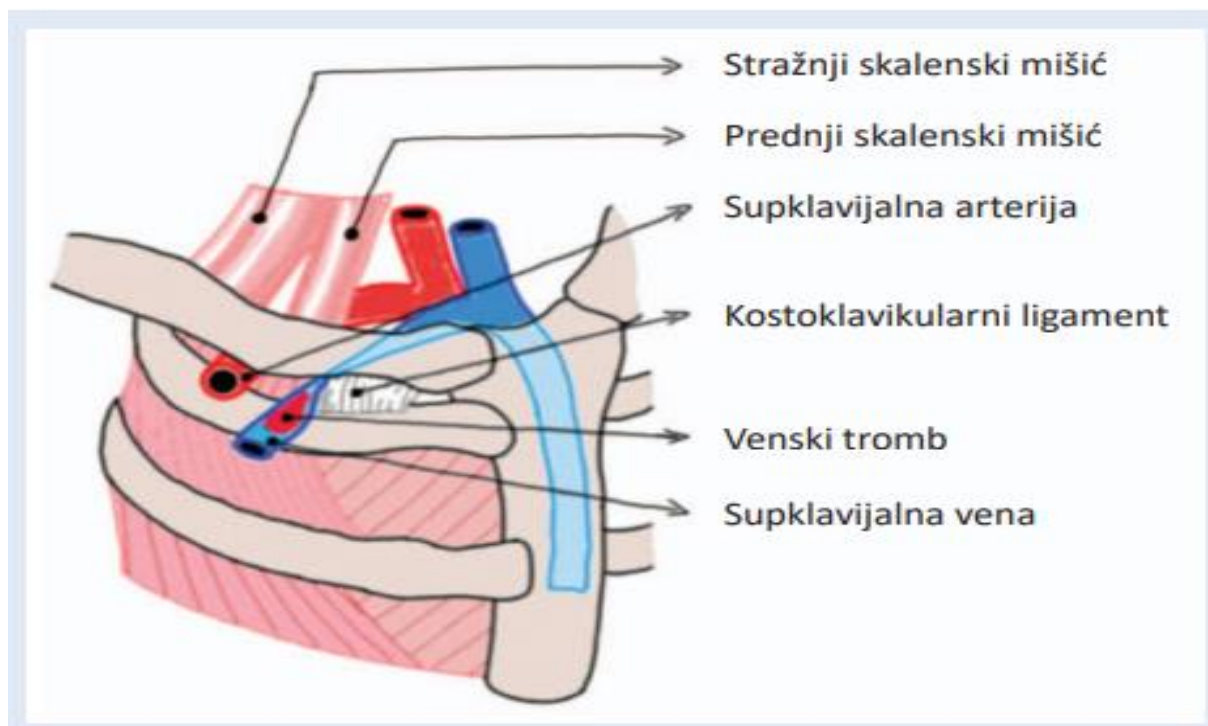


Slika 1. Vene gornjih ekstremiteta. U području gornjeg torakalnog izlaza prikazana je potključna vena (v. subclavia) i u nastavku, pazušna vena (v. axillaris) (Preuzeto s : [File:2134 Thoracic Upper Limb Veins.jpg](#) - [Wikimedia Commons](#))

2.1. PRIMARNA ILI SPONTANA TROMBOZA

Primarna tromboza se naziva još i tromboza napora ili Paget-Schroetterov sindrom kojeg je Sir James Paget iz Londona 1858. godine po prvi put opisao kao sindrom u kojem su bol i oticanje nadlaktice usko povezani s venskom trombozom gornjih ekstremiteta, a kasnije 1884. i 1899. godine Leopold von Schroetter je identificirao i opisao čestu povezanost DVT aksilarno-subklavijske vene s anatomskim uvjetovanom kompresijom torakalnog izlaza tijekom ponavljajućih napora. Pagetu i von Schroetteru pripisuje se opis sindroma u kojem se spontana venska tromboza gornjih ekstremiteta javlja kod mladih, zdravih odraslih osoba (Shebel, 2006). Paget-Schroetterov sindrom (PSS) je stanje u kojem spontana tromboza aksilarno-subklavijske vene često nastaje zbog ponavljajuće fizičke aktivnosti gornjih ekstremiteta. Vanjska kompresija aksilarno-subklavijske vene mišićno koštanim strukturama torakalnog izlaza ili kostoklavikularnog prostora uzrokuje zastoj krvi u veni, što dovodi do venske hipertenzije i kroničnog zastoja te time pridonosi akutnoj trombozi (Shebel, 2006). Pojavljuje se bol te otečenost ruke, napetost samog ekstremiteta i diskoloracija uslijed gubitka dotoka krvi. Ako je riječ o trombozi subklavijalne vene vidljiv je venski kolateralni crtež u predjelu gornje torakalne regije kao odgovor na smanjeni protok krvi kroz glavne vene. Kolateralne vene preuzimaju ulogu i stvaraju funkcionalnu vensku mrežu (Banfić, 2016). PSS može biti kroničan uzrokujući simptome i dugotrajnu invalidnost bez tromboze. Produljena kompresija uzrokuje suženje vene, perivenske adhezije i organizirane sinehije (Shebel, 2006). Primarna DVTGE može biti rezultat: sindroma torakalnog izlaza, tromboze napora koji je ujedno i najčešći oblik primarne DVTGE, trombofilije ili idiopatske bolesti. Primarna DVTGE čini 20-25 % svi slučajaja bolesti DVTGE (Feinberg i sur., 2017). Desna primarna DVTGE je češća od lijeve zbog veće upotrebe desne ruke s obzirom na to da je veći dio populacije dešnjaka. Može biti unilateralna ili bilateralna. Prosječna dob pri dijagnozi primarne DVTGE je 30 ± 5 s omjerom muškaraca prema ženama od 2:1. Najčešće se pojavljuje u subklavijskoj veni (18-67 %), zatim u aksilarnoj veni (5-25 %) i brahijalnoj veni (4-11 %) (Mustafa i sur., 2018). Sindrom je povezan sa sportašima koji se značajno koriste rukama, poput dizača utega, plivača ili tenisača te radnika u profesijama koje zahtijevaju intenzivniji rad rukama (električari, frizeri, slikari, vodoinstalateri itd.). Smatra se da PSS nastaje zbog povremene interakcije između struktura u području gornjeg torakalnog izlaza tijekom izvođenja određenih provocirajućih pokreta gornjih ekstremiteta što dovodi do venske stenoze, koja obično nije dovoljna da izazove potpunu vensku okluziju, ali predstavlja rizik za razvoj PSS-a. Dovođenje gornjeg ekstremiteta učestalim pomicanjem u provokativne položaje poput vanjske rotacije i

abdukcije uzrokuje ponovljeni proces kompresije i dekompresije aksilarno-subklavijske vene o koštane stijenke suženog kostoklavikularnog prostora (slika 2) (Rupčić i sur., 2024). U usporedbi s pacijentima koji imaju DVT donjih ekstremiteta, pacijenti s DVTGE obično su mlađi, mršaviji, češće imaju dijagnosticiran rak i rjeđe pate od stečene ili naslijeđene trombofilije (Kucher, 2011). Kod pacijenta s DVTGE ponavljajuće mikrotraume subklavijalne vene i okolnih struktura, uslijed anatomskih abnormalnosti unutar kostoklavikularnog spoja mogu izazvati upalu, hiperplaziju venske intime i fibrozu što je karakteristično za venski sindrom torakalnog otvora koji će biti opisan u daljnjem tekstu. Oko dvije trećine pacijenata s primarnom DVTGE, uglavnom mladih muškaraca, prijavljuje naporne aktivnosti koje uključuju silu ili abdukciju dominantne ruke prije razvoja tromboze (Kucher, 2011).



Slika 2. Shematski prikaz nastanka venske tromboze subklavijalne vene i anatomskih odnosa mišićnih, koštanih i vaskularnih struktura kostoklavikularnog prostora. Rupčić i sur. (2024). *Medicina Fluminensis*, 60(2), 220-223. Preuzeto s: https://doi.org/10.21860/medflum2024_316224

2.2. SEKUNDARNA TROMBOZA

Sekundarna DVTGE javlja se uslijed prisutnosti defibrilatora, elektrode pacemakera, centralnog venskog katetera, traume, operacije, raka ili upotrebe oralnih kontraceptiva. Ovaj tip tromboze čini 75 % - 80 % svih slučajeva DVTGE- a (Feinberg i sur., 2017). Trenutno, tromboza uzrokovana umetanjem katetera najčešći je uzrok sekundarne DVTGE, kao i DVTGE-a općenito. Ovaj tip tromboze čini najmanje 50 % slučajeva, a njegova učestalost i dalje raste zbog sve veće primjene periferno umetnutih središnjih katetera. (Carlson i Sudheendra, 2017). Kod DVTGE uzrokovane kateterom rizik od posttrombotskog sindroma je manji nego kod pacijenata s primarnom DVTGE. Zbog čega je glavna terapijska metoda za pacijente s DVTGE uzrokovanom kateterom antikoagulacija (bez trombolize) u trajanju od 3-6 mjeseci. U slučaju da kateter ostane na mjestu ili je pacijent sklon malignitetu, antikoagulantna terapija se treba razmotriti za dulje razdoblje (Mustafa i sur., 2018). „Trombolitičko liječenje može se uzeti u obzir jedino u slučajevima kad pacijent ima tešku akutnu simptomatsku DVT, nizak rizik od krvarenja i očekivan dugi životni vijek uz potrebnu intenzivnu upotrebu ruke. Ako je neophodno, kateter može ostati na mjestu uz konstataciju da je funkcionalan, dobro postavljen i da nije inficiran. U slučaju da simptomi ne nestanu uz antikoagulantnu terapiju, kateter bi trebalo ukloniti“ (Mustafa i sur., 2018; str. 6).

2.3. LIJEČENJE

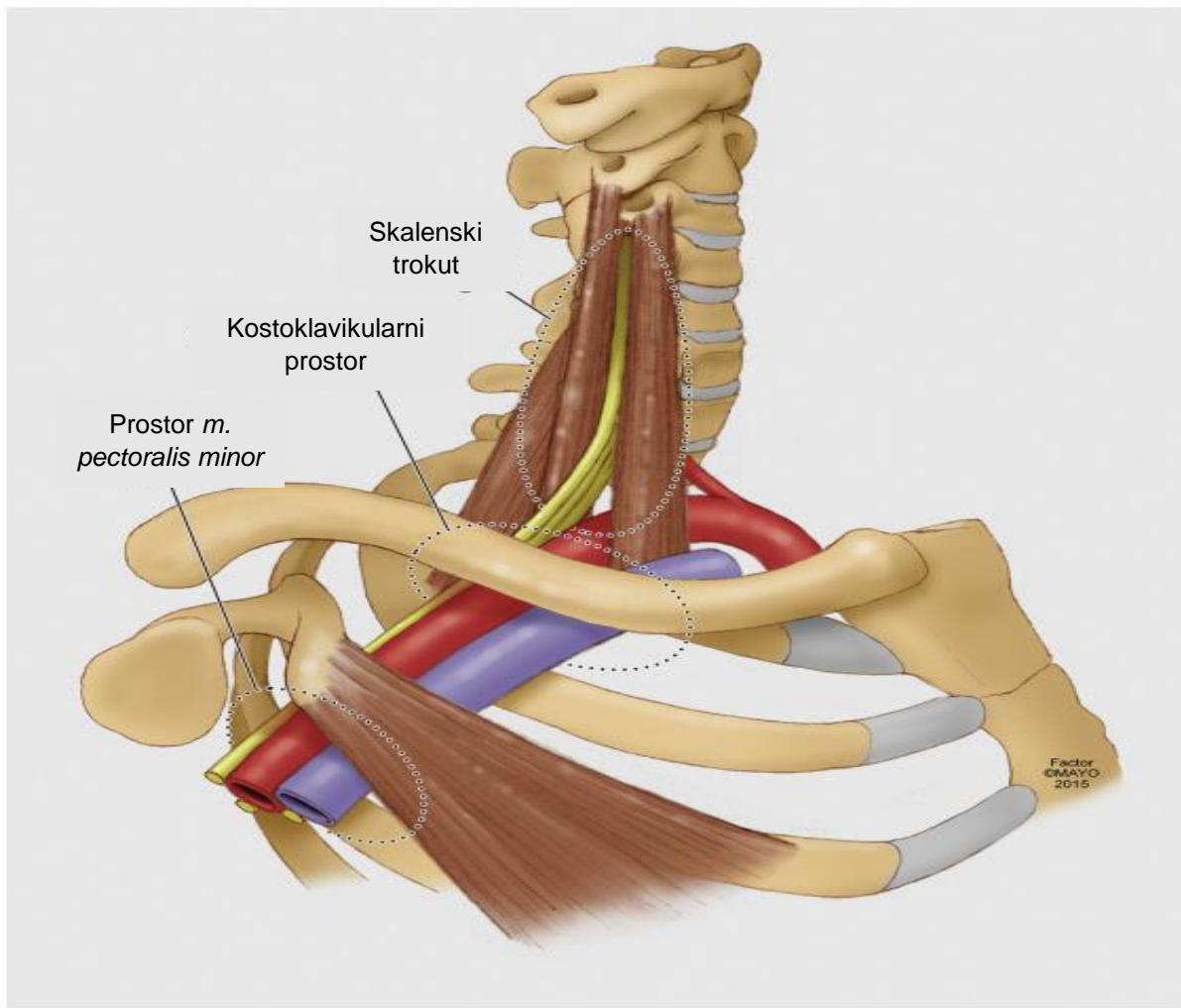
DVTGE rjeđa je od DVT-e donjih ekstremiteta, ali uzrokuje značajni postotak morbiditeta i mortaliteta kod pacijenata u jedinicama intenzivne njege. Porast učestalosti raka, dulji životni vijek i sve češća uporaba intravaskularnih katetera i uređaja doveli su do porasta slučajeva DVTGE-a. Ova bolest povezana je s visokim stopama komplikacija kao što su PE, posttrombotski sindrom i ponovna tromboza (Singh i sur., 2023). Za dijagnozu DVTGE-a najčešće se koristi color doppler ultrazvuk jer kliničke prediktorske vrijednosti i D-dimeri nisu uvijek pouzdani. Također, kod nekih pacijenata javlja se potreba za dodatnom dijagnostikom u vidu kompjuterske tomografije (CT), magnetske rezonance venografije te kontrastne venografije u slučajevima kad postoje neslaganja između kliničkih i ultrazvučnih nalaza (Singh i sur., 2023). Liječenje se provodi najčešće u obliku antikoagulacijske terapije, dok su tromboliza i kirurška dekompresija rijetko potrebne. Ishod ovisi o samom uzroku i postojećim komorbiditetima (Singh i sur., 2023). Konzervativni pristup liječenju uključuje isključivo antikoagulacijsku terapiju bez kirurških zahvata, ali klinička iskustva pokazuju da bez kirurške

dekompresije u području gornjeg torakalnog otvora i rekanalizacije aksilarno-subklavijalne vene postoji značajan porast stope ponovne tromboze i posttrombotičkog sindroma (Rupčić i sur., 2024). Stoga se primjena antikoagulacijske terapije dovodi u pitanje radi potvrđene rezidualne venske opstrukcije u gotovo 80 % slučajeva te prisutnosti trajnih simptoma venske kongestije kod gotovo 90 % pacijenata koji primjenjuju ovaj tretman. Najučinkovitija strategija s najboljim kliničkim ishodima kod liječenja ove bolesti pokazala se tromboliza praćena s ranom kirurškom intervencijom (Salazar i sur., 2015).

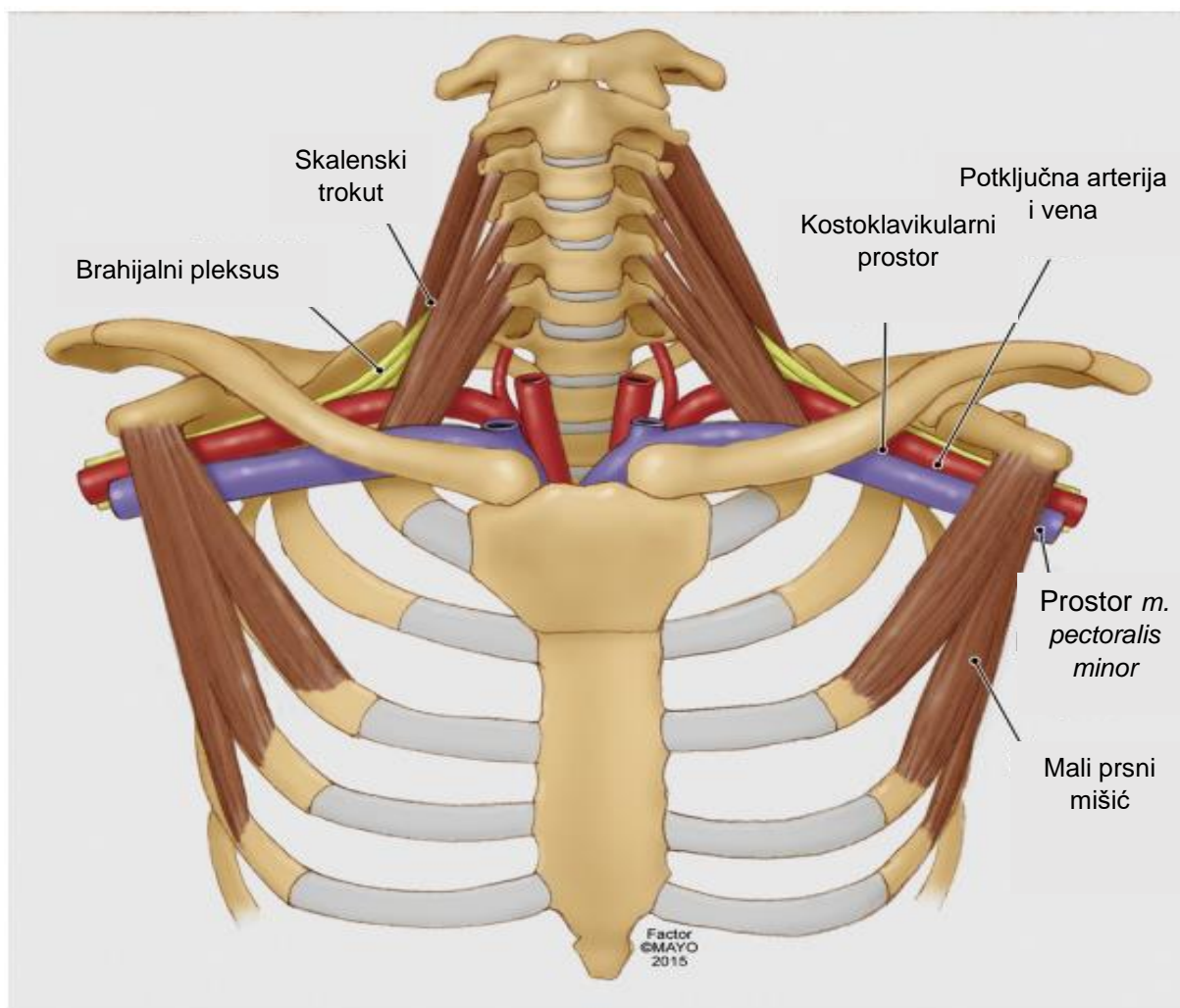
3. TORAKALNI SINDROM GORNJEG OTVORA

Torakalni sindrom gornjeg otvora (eng. *thoracic outlet syndrome*) u nastavku teksta (TOS) i tromboza napora često koreliraju i uzrokuju DVTGE inducirajući mikrotraumu na subklavijalnoj veni. Kod torakalnog sindroma, mikrotrauma nastaje kompresijom subklavijalne vene uslijed abnormalnosti na različitim mjestima uključujući: prvo rebro, klavikulu, subklavijalni mišić, kostoklavikularni ligament ili unutarnji skalenski mišić (Feinberg, 2017). TOS obuhvaća grupu stanja koja mogu potencijalno dovesti do onesposobljenosti, a za koje se smatra da su uzrokovana kompresijom neurovaskularnih struktura koje opskrbljuju gornje ekstremitete. Kompresija neurovaskularnih struktura može se dogoditi na tri različita anatomski mjesta, a to su: interskalenski trokut, kostoklavikularni prostor, prostor ispod mišića *m.pectoralis minor* (slika 3) (Ilig i sur., 2016). Najvažniji od njih je interskalenski trokut. Njegove granice su prednji skalenski mišić sprijeda, srednji skalenski mišić straga i medijalna površina prvog rebra odozdo. Trokut je malen u mirovanju, a određenim provokativnim pokretima može se dodatno smanjiti. (Abdul-Jabar i sur. 2009). Također, do dodatnog suženja može doći zbog drugih struktura kao što su fibrozne trake, vratna rebra te anomalni mišići. Nadalje, drugi prostor čini kostoklavikularni trokut čije su granice ključna kost s prednje strane, prvo rebro posteromedijalno i gornji rub lopatice posterolateralno. Na kraju, treći trokut čini subkorakoidni prostor koji se nalazi ispod korakoidnog nastavka duboko ispod tetive malog prsnog mišića (Abdul-Jabar i sur. 2009). TOS se najčešće smatra jedinstvenom kliničkom cjelinom. Međutim, postoje tri vrste TOS-a, zavisno o primarnim anatomskim strukturama koje su pogođene i kliničkim sindromima koji nastaju, a razlikujemo: neurogeni (NTOS), venski (VTOS) i arterijski (ATOS) torakalni sindrom (Ilig i sur., 2016). Dijagnoza, liječenje i ishodi variraju te ih treba prikazati kao zasebne slučajeve. Neurogeni simptomi su najčešći i smatra se da su uzrokovani kompresijom ili iritacijom brahijalnog plexusa u skalenskom trokutu ili prostoru ispod mišića *m. pectoralis minor* (slika 4). Lokalna bol, neurološki simptomi i

osjetljivost na zahvaćenim područjima se smatraju potencijalnim manifestacijama NTOS-a, bilo pojedinačno ili u kombinacijama (Ilig i sur., 2016).

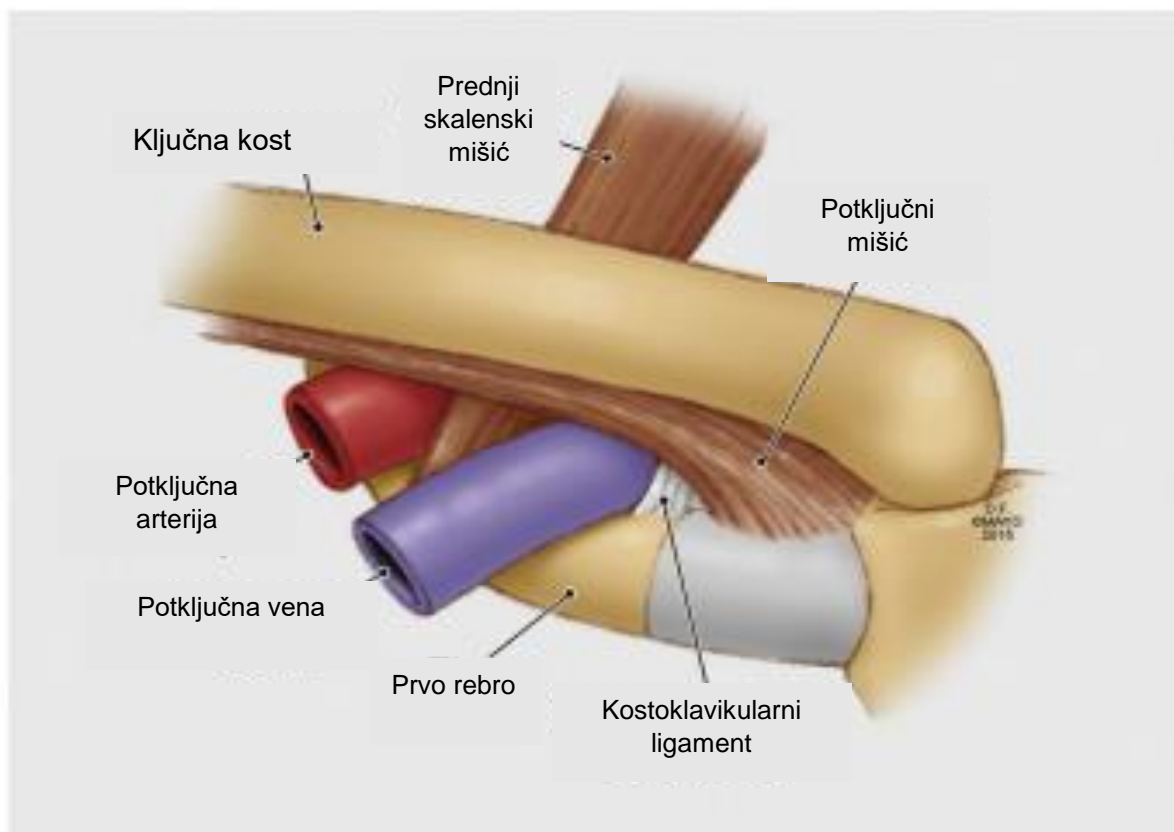


Slika 3. Detaljan prikaz desnog torakalnog izlaza. U skalenskom trokutu ili prostoru *m. pectoralis minor* može se pojaviti kompresija živaca (žuto), a u kostoklavikularnom prostoru se najčešće primjećuje venska kompresija. Preuzeto s: [Reporting standards of the Society for Vascular Surgery for thoracic outlet syndrome - PubMed \(nih.gov\)](#)



Slika 4. Prikaz gornjeg dijela prsnog koša u kojem su prikazani bilateralni torakalni izlazi, skalenski trokuti te prostori m. pectoralis minor uključeni u kompresiju brahijalnog pleksusa. Preuzeto s: *Reporting standards of the Society for Vascular Surgery for thoracic outlet syndrome - PubMed (nih.gov)*

„VTOS rezultira kompresijom subklavijalne vene zbog abnormalnosti unutar prednjeg dijela torakalnog izlaznog trokuta, omeđenog na sjecištu ključne kosti i prvog rebra sa subklavijalnim mišićem i kostoklavikularnim ligamentom anteromedijalno i prednjim skalenskim mišićem posterolateralno (slika 5). Ponavljana mikrotrauma intime subklavijske vene s naknadnom fibrozom i aktivacijom koagulacijskog sustava uzrokuje trombozu povezanu s naporom“ (Engelberger i Kucher, 2012).



Slika 5. Anatomija subklavijske vene koja se nalazi u kostoklavikularnom prostoru. Preuzeto s: *Reporting standards of the Society for Vascular Surgery for thoracic outlet syndrome - PubMed (nih.gov)*

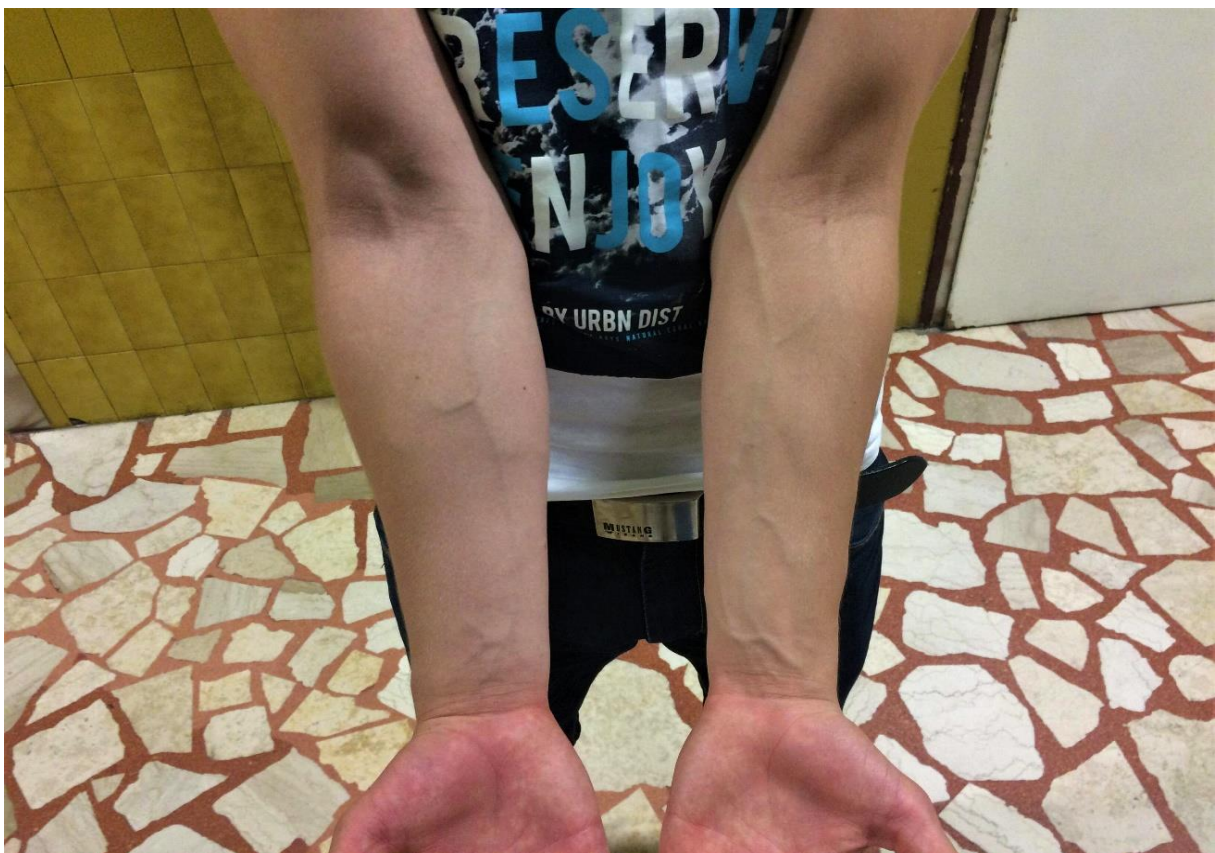Nadalje, ATOS se pojavljuje kada je subklavijska arterija komprimirana u skalenskom trokutu, često zbog abnormalne koštane strukture te se manifestira kao simptomatska ishemija s podignutom rukom ili fiksno arterijsko oštećenje (stenozna, okluzija, ...) (Ilig i sur., 2016).

„Dekompresija TOS-a operacijskim zahvatom trebala bi biti uzeta u obzir kod svih pacijenata s primarnom DVTGE koji imaju nizak operacijski rizik. Postupak je potrebno izvesti što je prije moguće, ali ne ranije od 2 sata nakon završetka trombolitičke terapije (Mustafa i sur., 2018). Kad se identificira specifična abnormalnost koja uzrokuje opstrukciju torakalnog izlaza operacija bi trebala biti usmjerena na ispravljanje te abnormalnosti. Ako se ne može identificirati jasna anatomski opstruktivna abnormalnost, treba razmotriti resekciju prvog rebra, posebno kod pacijenata s ponavljajućom DVTGE (Mustafa i sur., 2018). Tijekom operacije mogu se identificirati i utjecati na dodatne potencijalne uzroke venske kompresije. Operacijski zahvat dekompresije TOS-a je relativno siguran, no postoje komplikacije kao što

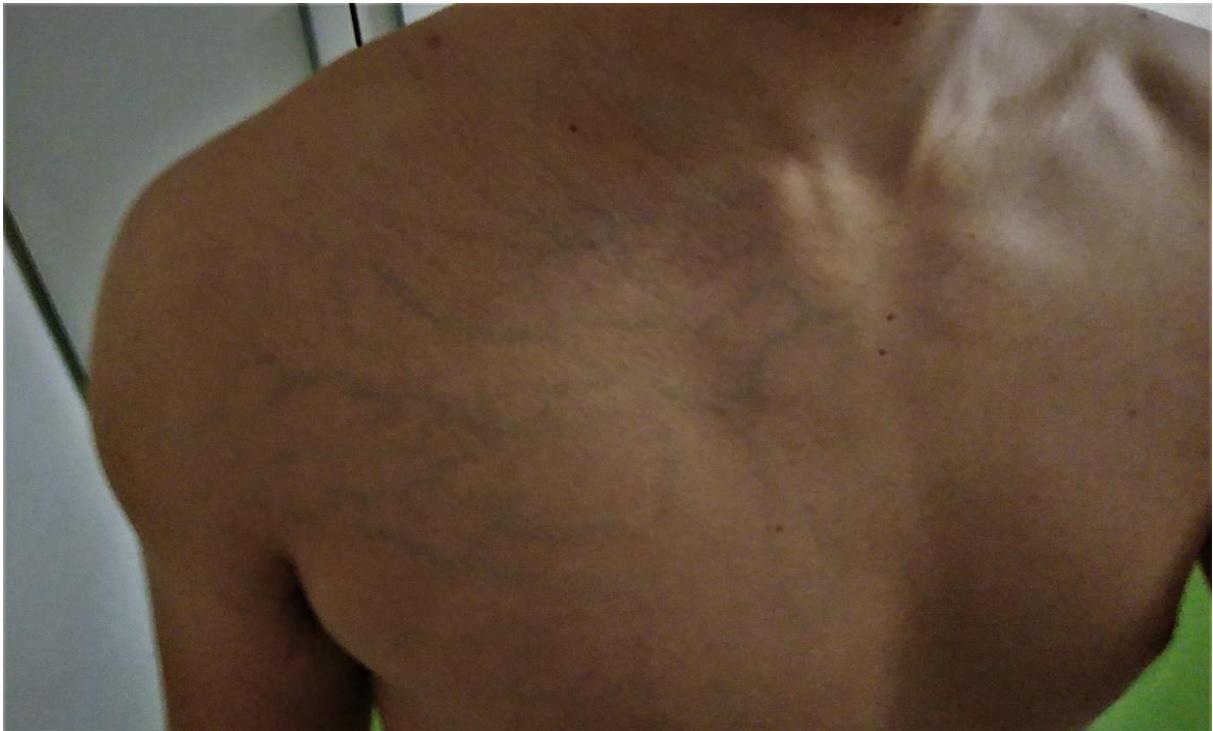su pneumotoraks, hemotoraks, ozljeda brahijalnog pleksusa, ozljeda dugog torakalnog živca i arterijska ozljeda koje se javljaju u 1-2 % pacijenata (Mustafa i sur., 2018).

4. PRIKAZ SLUČAJA

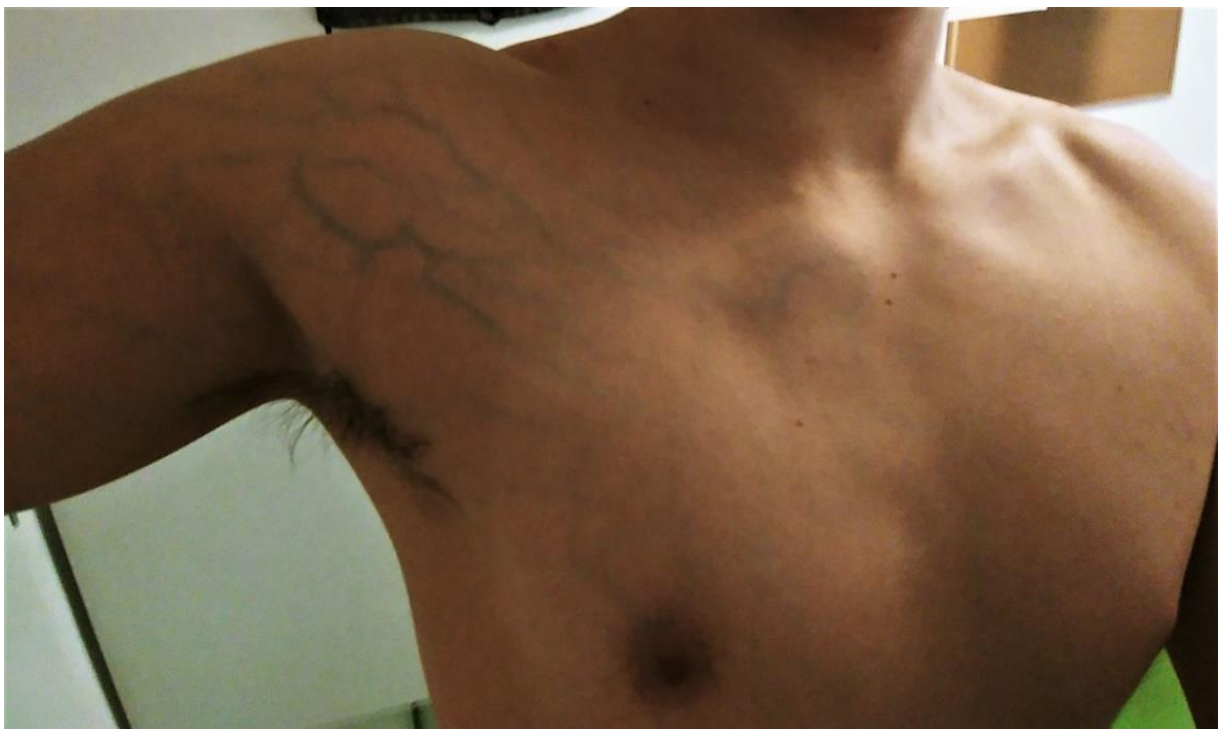
20-godišnji muškarac koji je aktivan rukometaš hrvatske Premijer lige i redoviti student Kineziološkog fakulteta u Zagrebu primjećuje promjenu u opsegu desne nadlaktice i podlaktice. S obzirom na to da mu je desna ruka dominantna i općenito snažnija od lijeve ruke ne reagira na uočene promjene. Bez tegoba odrađuje sportske i fakultetske obaveze u koje se ubrajaju: odlasci u teretanu 1-2 puta tjedno, rukometni treninzi 5 puta tjedno u trajanju od 90 minuta, utakmice vikendom te praktična nastava na fakultetu iz sportova: atletika, odbojka i rukomet. Dva do tri tjedna nakon primjećivanja povećanja opsega desne nadlaktice i podlaktice (slika 6) te izraženog venskog crteža u razini aksilarno-subklavijalne regije (slike 7 i 8) javlja se bol duž cijele desne ruke i pazušne regije, povećani pritisak u ruci te otežano disanje tijekom tjelesnih aktivnosti što dovodi do nemogućnosti obavljanja istih.



Slika 6. Usporedni prikaz podlaktica



Slika 7. Prikaz površinskog venskog crteža aksilarno-subklavijalne regije



Slika 8. Prikaz površinskog venskog crteža aksilarno-subklavijalne regije.

Dana 7. 6. 2018. odlučuje se na odlazak u Kliniku za traumatologiju Kliničkog bolničkog centra „Sestre milosrdnice“ u Zagrebu nakon što je uočio diskoloraciju desne ruke. U bolnici je primljen te je obavljen RTG desne ruke koji je bio uredan. Daljnjim pregledom liječnik utvrđuje da nema indikacije za hospitalizacijom. Upućuje ga se na kontrolu kod obiteljskog liječnika i na ultrazvuk color dopplerom uz uputnicu. Pacijent se otpušta doma. Na nagovor bliske rodbine i sumnje na DVT odlučuje se isti dan na ponovni odlazak u bolnicu ovoga puta u Kliniku za bolesti srca i krvnih žila „Sestre milosrdnice“ u Zagrebu (tablica 1). Laboratorijskim pretragama utvrđuje se povišena razina D-dimera, CK (kreatin kinaza) i LDH (laktat dehidrogenaza). Također, učinjena je CT flebografija gornjeg dijela toraksa u kojoj se ustanovila duboka venska tromboza desne subklavijske vene te početnog dijela brahiocefalične vene koja je distendirana. Gornja šuplja vena te lijeva brahiocefalična vena uredno su prohodne bez prikaza daljnje propagacije tromba. Analizom plućnih arterija uz napomenu da nije učinjen protokol plućne embolije nalaze se nekoliko defekata punjenja u ograncima za donje segmente obostrano u 3. i 4. generaciji grananja koji bi mogli odgovarati plućnim embolusima što ukazuje na obostranu subsegmentalnu plućnu emboliju. Učinjen je i ultrazvuk abdomena čiji su nalazi bili uredni. Pacijent je hospitaliziran na jedinicu intenzivne njege u periodu od 8. 6. 2018. do 12. 6. 2018. U tom periodu primjenjuje se LMWH (eng. *low molecular weight heparin*) terapija na koju pacijent pozitivno reagira i dolazi do kliničkog poboljšanja. Otpušta se kući uz terapiju Controloc 40 mg jednom dnevno, Xarelto 15 mg dva puta dnevno sljedeća tri tjedna te nakon toga Xarelto 20 mg jednom dnevno. Poštediti težih fizičkih aktivnosti u narednih tri mjeseca te kontrola kod hematologa i angiologa nakon tog perioda. Nakon tri mjeseca započinje s fakultetskim obavezama i praktičnom nastavom dok se rukometnim treninzima još nije vratio. Subjektivno se osjeća dobro te nema simptoma DVTGE. Zbog antikoagulantne terapije i duljeg vremena potrebnog za zgrušavanje krvi, skloniji je zadobivanju modrica te jači udarci i padovi mogu prouzročiti unutarnje ili vanjsko krvarenje zbog čega treba biti iznimno oprezan. Trenutno zbog okolnosti uzimanja terapije i mjera opreza provodi jedino niskointenzivne aktivnosti aerobne izdržljivosti u vidu kontinuiranog trčanja 30-45 minuta, 2-3 puta tjedno. Na kontrolu odlazi svakih 6 mjeseci, a 17. 9. 2019. djelomično se priključuje rukometnim treninzima. No, izbjegava rad s loptama zbog specifičnog položaja ruke prilikom dodavanja i bacanja te fizičke vježbe u kojima se koristi desna ruka. U procesu povratka tjelesnim aktivnostima naglasak je bio na poštediti desne ruke, drugih restrikcija nije bilo. Započeo je odlaziti svakodnevno na rukometne treninge i sudjelovati u dijelovima treninga koji su se bazirali na aerobnoj i anaerobnoj izdržljivosti te vježbama u kojima nije bilo potrebe za opterećivanjem desne ruke. Postupno se prilagođavao na opterećenja kako bi u trenutku kada

dobije dozvolu za potpunim povratkom rukometnim treninzima bio što spremniji za povratak u puni trenažni proces. Nakon godinu dana i devet mjeseci (10. 3. 2020.) venska cirkulacija gornjeg desnog ekstremiteta nađe se kompletno prohodna v. subklavija, v. axillaris, v. brachialis i v. cubitalis. Nema rezidua tromba i znakova posttrombotskog sindroma u lumenu ovih dubokih vena. Zbog motiviranosti pacijenta za povratak rukometnim treninzima, a s obzirom na uredan nalaz prekida se terapija Xareltom te se savjetuje nastaviti s Andol PRO1 75 mg jednom dnevno. Sljedećom kontrolom 24. 8. 2020. na kojoj je urađena CT flebografija nađe se stanje po dubokoj venskoj trombozi uz ektaziju aksilarne vene i vene subklavije koje su ispunjene denznijim sadržajem koji se prati do razine utoka desne cefalične vene. Pominentan je površinski venski sustav odnosno cefalična vena koja je trombozirana u području proksimalne nadlaktice. Dijagnosticirana je kronična duboka venska tromboza desne ruke. Dolazi do konfuzije jer je nalaz color dopplera 6 mjeseci prije ukazao na kompletno rekanaliziran venski sustav bez rezidua tromba. Pacijent je zbog novog nalaza vraćen na terapiju Xareltom 10 mg jednom dnevno. Dovodi se u pitanje preciznost i pouzdanost dijagnostičkih uređaja i razlika u njihovoj kvaliteti. Pacijent odlazi u privatnu polikliniku 3. 9. 2020. po drugo mišljenje gdje mu je učinjen ultrazvuk color dopplerom te se utvrdila u cijelosti rekanalizirana DVTGE bez intraluminalnih sinehija i značajne stenoze aksilarne i subklavijalne vene. Kao etiologiju nastanka tromboze sumnja se u kompresivni sindrom gornjeg torakalnog otvora – TOS te se sugerira obrada u tome smjeru. Pacijent dobiva dopuštenje za aktivnim bavljenjem sportom te započinje sa rukometnim treninzima bez restrikcija uz adekvatnu terapiju i preporučenu dijagnostiku. Zbog sumnje na TOS, 25. 11. 2020. pacijent je učinio dinamičku flebografiju vena obje ruke u položajima abdukcije i adukcije uz primjenu kontrastnog sredstva. Nalaz potvrđuje sindrom gornjeg torakalnog otvora s kompresijom vene subklavije između prvog rebra i klavikule uz sužen lumen pri položaju ruke uz tijelo te gotovo potpun prekid protoka kod abdukcije ruke. S obzirom na to da se radi o mehaničkoj kompresiji vene koja je u cijelosti rekanalizirana indicira se kirurški zahvat resekcijom prvog rebra kao trajno rješenje mehaničke kompresije i podloge za retrombozu. Pacijent se nije odlučio na operativni zahvat te je nastavio uzimati antikoagulantnu terapiju još godinu dana nakon čega je prekinuo s istom. Tromboza se nije ponovno pojavljivala te još uvijek aktivno igra rukomet. Za detaljniji uvid u liječničku dokumentaciju obratiti se autoru diplomskog rada.

Tablica 1. *Kronološki prikaz dijagnostike i tijeka liječenja duboke venske tromboze gornjih ekstremiteta.*

Datum	Dijagnostika	Nalaz	Terapija	Sportske aktivnosti
8. 6. 2018.	CT flebografija UZV abdomen TTE	Duboka venska tromboza desne potključne vene te početnog dijela vene inominate koja je distendirana. Gornja šuplja vena te lijeva inominata uredno su prohodne bez prikaza daljnje propagacije tromba. Analizom plućnih arterija uz napomenu da nije učinjen protokol plućne embolije nalaze se nekoliko defekata punjenja u ograncima za donje segmente obostrano u 3. i 4. generaciji grananja koji bi mogli odgovarati plućnim embolusima što ukazuje na obostranu subsegmentalnu plućnu emboliju. UZV abdomena uredan. Transtorakalna ehokardiografija (TTE) uredna.	Controloc 40 mg 1x 3 tjedna Xarelto 15 mg x2 Xarelto 20 mg x1 Kompresivni rukav	Poštuda svih sportskih aktivnosti
28. 9. 2018.	Color Doppler	Djelomično rekanalizirana vena subklavija na prelasku u venu axillaris. Duboke vene nadlaktice i podlaktice su prohodne bez tromba u lumenu. Mutacija faktora V Leiden i MTHFR nije dokazana dok postoji manji postotak PAI-1 5G/4G-mutiranog heterozigota na temelju čega je postavljena dijagnoza nasljedne trombofilije.	Xarelto 20 mg x1 Kompresivni rukav	Aktivnosti vezane za fakultet u vidu praktične nastave
5. 3. 2019.	Color Doppler	Zadovoljavajuća rekanalizacija vene subklavije na prelasku u venu axillaris. Prisutni su rezidui tromba rubno u veni subklaviji uz zadovoljavajući spontani venski protok. Bez znakova posttrombotskog sindroma.	Xarelto 20 mg x1 Kompresivni rukav	Niskointenzivne aktivnosti aerobne izdržljivosti u vidu kontinuiranog trčanja 30-45 minuta, 2-3 puta tjedno
17. 9. 2019.	Color Doppler	Zadovoljavajuća rekanalizacija vene subklavije na prelasku u venu axillaris. Prisutni su rezidui tromba rubno u veni subklaviji uz zadovoljavajući spontani venski protok. Bez znakova posttrombotskog sindroma.	Xarelto 20 mg x1 Kompresivni rukav	Djelomičan povratak rukometnim treninzima. Sudjeluje u dijelovima treninga u kojima nema potrebe za korištenjem desne ruke
10. 3. 2020.	Color Doppler	Venska cirkulacija gornjeg desnog ekstremiteta nađe se kompletno prohodna v. subklavija, v. axillaris, v. brachialis i v. cubitalis. Nema rezidua tromba u lumenu ovih dubokih vena.	Andol PRO1 75 mg x1	Djelomičan povratak rukometnim treninzima. Sudjeluje u dijelovima

		Bez znakova posttrombotskog sindroma.		treninga u kojima nema potrebe za korištenjem desne ruke
24. 8. 2020.	CT flebografija	Prikazana ekstazija aksilarne vene i vene subklavije koje su ispunjene denznijim sadržajem koji se prati do razine utoka desne cefalične vene. Pominentan je površinski venski sustav odnosno cefalična vena koja je trombozirana u području proksimalne nadlaktice. Kronična duboka venska tromboza desne ruke.	Xarelto 10 mg x1	Djelomičan povratak rukometnim treninzima. Sudjeluje u dijelovima treninga u kojima nema potrebe za korištenjem desne ruke
3. 9. 2020.	Color Doppler	U cijelosti rekanalizirana DVT dubokih vena desne ruke. Nema intraluminalnih sinehija i značajne stenoze v. axillaris i v. subklavije. Zbog suspektne etiologije nastanka tromboze sumnja se u kompresivni sindrom torakalne aperture (TOS) te se sugerira daljnja dijagnostika u tome smjeru. Pacijent se može aktivno baviti sportom, ali svakako je potrebno učiniti navedenu dijagnostiku uz adekvatnu antikoagulantnu terapiju.	Xarelto 10 mg x1	Povratak rukometnim treninzima i natjecanju bez restrikcija
25. 11. 2020.	Dinamička MR flebografija (položaj ruku u abdukciji i adukciji)	Dinamičkim sekvencama potvrde se u cijelosti rekanalizirane aksilarne v. i v. <i>subkalvije</i> desno uz evidentnu ekstraluminalnu kompresiju desne v. subklavije između klavikule i prvog rebra uz posljedično sužen lumen na tome mjestu pri položaju ruke uz tijelo. Pretpostavlja se da se radi o kroničnoj fibrozi oko same vene ali i mogućoj rezidui DVT sa zadebljanjem stijenke vene. Kod položaja ruku iznad glave dolazi do potpune kompresije lumena desne v. subklavije i protoka kroz kolaterale. Na lijevoj strani nalaz je uredan. Pacijent boluje od sindroma gornje torakalne aperture. Zbog mehaničke kompresije kod pacijenta je indiciran kirurški zahvat u vidu resekcije prvog rebra, a koji jedino predstavlja trajno rješenje uklanjanja mehaničke kompresije vene i podloge za ponovnu trombozu. Endovaskularni zahvat ne dolazi u obzir osim kao eventualna nadopuna kirurškom zahvatu u slučaju rezidualne stenoze vene nakon resekcije rebra i kliničkih simptoma. Nastaviti s antikoagulantnom terapijom do daljnjega.	Xarelto 10 mg x1	

5. RASPRAVA

U ovom slučaju 20-godišnjeg mladog rukometaša koji se javio s boli, otečenosti i diskoloracijom desne ruke pristupilo se konzervativnim liječenjem. Antikoagulantna terapija je pozitivno djelovala na pacijentovo stanje te je poboljšanje simptoma vrlo brzo uočeno. Nije bilo potrebe za trombolizom i kirurškim zahvatima jer je pacijent bio stabilan i subjektivno se osjećao dobro. Diskoloracija ruke nije se vraćala, a oteknuta ruka poprimala je oblik prvobitnog stanja prije tromboze. Osjećaj napetosti ruke je nestao te je nakon 5 dana pušten kući s uputama za nastavak terapije i daljnjim kontrolama hematologa i angiologa. U pravilu je odlazio svakih šest mjeseci na kontrole kojim se pratio napredak antikoagulantne terapije. Stanje nakon preboljele DVTGE s vremenom se poboljšavalo te se pacijent postupno vraćao sportskim aktivnostima. Dozirao je opterećenja ovisno o restrikcijama doktora sve dok za njih više nije bilo potrebe. Tada se u potpunosti vratio sportskim aktivnostima. Mattox i sur. (2019) opisali su slučaj 14-godišnjeg tinejdžera, igrača bejzbola koji se javio s boli u području ramena nakon bejzbol utakmice te mu je utvrđena tromboza u aksilarno-subklavijskoj veni. Dijagnosticiran problem riješen je trombolizom i kirurškim zahvatom. Također, Sancho-Gonzalez i sur. (2017) su opisali slučaj 38-godišnjeg triatlonca s pojavom simptoma tromboze aksilarne vene. Nakon tri dana hospitalizacije i antikoagulantne terapije otpušten je doma te nakon 4 tjedna simptoma više nije bilo.

Dolazimo do spoznaje da je svaki slučaj individualan i tako mu treba i pristupiti. Reakcije na antikoagulantnu terapiju mogu biti različite te će u nekim slučajevima dodatne intervencije u vidu trombolize i kirurškog zahvata biti potrebne dok u drugima neće. Sljedeće dvije kontrole 5. 3. 2019. i 17. 9. 2019. pokazuju zadovoljavajuću rekanalizaciju venske cirkulacije, ali uz prisutnost rezidua tromba u veni subklaviji što Salazar i sur. (2015) naglašavaju u svome radu kako se primjena antikoagulantne terapije dovodi u pitanje radi potvrđene rezidualne venske opstrukcije u gotovo 80 % slučajeva te prisutnosti trajnih simptoma venske kongestije kod gotovo 90 % pacijenata koji primjenjuju antikoagulantnu terapiju.

Prema preporuci liječnika 25. 11. 2020. pacijent je učinio dinamičku flebografiju vena obje ruke u položajima abdukcije i adukcije uz primjenu kontrastnog sredstva. Nalazom se utvrđuje sindrom gornjeg torakalnog otvora s kompresijom vene subklavije između prvog rebra i klavikule uz sužen lumen pri položaju ruke uz tijelo te gotovo potpun prekid protoka kod abdukcije ruke što potvrđuje tezu Stake i sur. (2016) koji u svom radu navode kako DVTGE

nastaje uslijed repetitivnih aktivnosti gornjih ekstremiteta te se većina slučajeva tromboze napora javlja kod mladih sportaša koji svoje gornje ekstremitete opterećuju visoko intenzivnim aktivnostima. Sangani i sur. (2021) navode u svom radu slučaj pacijentice koja se također požalila na bol i oticanje ruke nakon fizičkih aktivnosti te joj je dijagnosticirana tromboza aksilarne vene uzrokovana abnormalnostima u gornjem torakalnom otvoru zbog koje je nakon antikoagulantne terapije i trombolize podvrgnuta kirurškoj dekompresiji.

Tijek liječenja i sama njegova uspješnost uvelike ovisi o ranom dijagnosticiranju problema i njegovih uzroka. Pravovremena reakcija i prepoznavanje problema bitno može utjecati na sam ishod. Kao što možemo vidjeti na prikazu slučaja iz ovog diplomskog rada u kojem se pacijentu tek nakon dvije i pol godine ustanovio sam uzrok problema, odnosno sindrom gornjeg torakalnog otvora. Bishop i sur. (2017) u svom su istraživanju identificirali ukupno 55 događaja venske tromboembolije u američkim profesionalnim ligama. Prosječna dob bila je 29.3 god u rasponu 19-42 godine, a vrijeme izgubljeno od igranja 6.7 ± 4.9 mjeseci. Što se tiče same uspješnosti načina liječenja Hoexum i sur. (2024) u svom istraživanju navode kako je konzervativnim načinom liječen 71 pacijent, a operativnim njih 20. Svi funkcionalni ishodi bili su bolji kod operiranih pacijenata. Operirani pacijenti imali su veću vjerojatnost nastavka bavljenja sportskim aktivnostima i povratka svom načinu življenja u odnosu na pacijente koji su se liječili konzervativno odnosno neoperativnim putem (84 % vs 40 %).

U ovom slučaju pacijent se nije odlučio na operativni zahvat jer je bio zadovoljan rezultatom konzervativnog liječenja i zdravstvenim stanjem u trenutku kada mu je predložena mogućnost operacije. Sličan slučaj kod 28-godišnjeg instruktora fitnessa opisali su Mattox i sur. (2019). Naime, njemu je dijagnosticirana tromboza aksilarne i bazilikne vene. Uspješnom trombolizom i antikoagulantnom terapijom izbjegnuta je operacija koja mu je bila ponuđena u vidu dekompresije, a koju je on odbio jer je bio zadovoljan rezultatima konzervativnog liječenja.

Također, prolongirao bi se povratak rukometu u već dovoljno dugom liječenju (27 mjeseci od početka liječenja do povratka aktivnom natjecanju), a nitko sa sigurnošću nije mogao tvrditi da operativni zahvat neće ostaviti određene posljedice te dovesti u pitanje nastavak sportske karijere. Abdul-Jabar i sur. (2009) u svome radu navode moguće rizike same operacije. Vrlo često dolazi do pneumotoraxa koji se javlja u 30 % slučajeva, posebno tijekom uklanjanja prvog rebra. Također, moguća su vaskularna oštećenja, posebno na subklavijskoj arteriji, koja se nalazi iza *m. scalenus anterior*. Nadalje, neurološke ozljede mogu zahvatiti dugi torakalni živac (što dovodi to nestabilnosti lopatice) i interkosto-brahijalni živac (što uzrokuje

trnce na stražnjoj strani ruke), a postoji i rizik od oštećenja donjeg dijela brahijalnog pleksusa prilikom posteriornog presijecanja rebra.

Pacijent je nastavio s antikoagulantnom terapijom (Xarelto 10 mg jednom dnevno) radi prevencije. Terapiju je uzimao sljedećih godinu dana nakon čega je prekinuo s uzimanjem iste. Aktivno se nastavio baviti rukometom do današnjeg dana.

6. ZAKLJUČAK

Povratak sportskim aktivnostima nakon preboljele DVTGE je moguć, ali ovisit će od slučaja do slučaja. Svakom pacijentu treba individualno pristupiti jer reakcija na terapije ne mora u pravilu biti jednaka za sve. Rana dijagnoza bolesti je od velikog značaja jer odlučuje tijek samog liječenja i duljinu oporavka, stoga je vrlo bitno znati prepoznati simptome na vrijeme kako se liječenje ne bi zakompliciralo i produljilo. Smatram da stručni kadrovi u klubovima koji rade sa sportašima moraju biti upućeni u prepoznavanje simptoma i bolesti kojima mogu svjedočiti na samom sportskom terenu kako bi mogli pravilno reagirati. Što se tiče samog tijeka liječenja potrebno je redoviti odlaziti na kontrole i pratiti simptome kako bi utvrdili djeluje li terapija ili ne. Pridržavanje restrikcija doktora iznimno je važno kako ne bi produljili sam oporavak. Poželjno je biti tjelesno aktivan u skladu s mogućnostima. Literatura je vrlo oskudna te ovim radom se želi približiti prikazani slučaj svim sportašima, sportskim djelatnicama koji rade sa sportašima i medicinskim djelatnicama kojima možda ovaj slučaj nije primarna domena, ali se u svome poslu mogu susresti sa sličnim slučajevima te prepoznavanjem simptoma pravovremeno i pravilno reagirati.

7. LITERATURA

- Abdul-Jabar, H., Rashid, A. i Lam, F. (2009). *Thoracic outlet syndrome*. Orthopaedics and trauma, 23(1), str. 69-73, <https://doi.org/10.1016/j.mporth.2008.12.005>.
- Banfić, L. (2016). *Smjernice za dijagnozu, liječenje i sprječavanje venske tromboze*. Cardiol Croat. 2016;11(9):351–374. <http://dx.doi.org/10.15836/ccar2016.351>
- Bishop, M., Astolfi, M., Padegimas, E., DeLuca, P. i Hammoud, S. (2017). *Venous Thromboembolism Within Professional American Sport Leagues*. Orthopaedic journal of sports medicine, 5(12), 2325967117745530. <https://doi.org/10.1177/2325967117745530>
- Carlson, T. A. i Sudheendra, D. (2017). *Interventional Therapy for Upper Extremity Deep Vein Thrombosis*. Seminars in interventional radiology, 34(1), 54–60. <https://doi.org/10.1055/s-0036-1597764>
- Engelberger, R. P. i Kucher, N. (2012). *Management of deep vein thrombosis of the upper extremity*. Circulation, 126(6), 768–773. <https://doi.org/10.1161/CIRCULATIONAHA.111.051276>
- Feinberg, J., Nielsen, E. E. i Jakobsen, J. C. (2017). *Thrombolysis for acute upper extremity deep vein thrombosis*. The Cochrane database of systematic reviews, 12(12), CD012175. <https://doi.org/10.1002/14651858.CD012175.pub2>
- Guyton, A. C. i Hall J. E. (2017). *Guyton i Hall, Medicinska fiziologija – udžbenik, 13. izdanje*. Zagreb: Medicinska naklada.
- Heit J. A. (2015). *Epidemiology of venous thromboembolism*. Nature reviews. Cardiology, 12(8), 464–474. <https://doi.org/10.1038/nrcardio.2015.83>
- Hoexum, F., Jongkind, V., Coveliers, H. M. E., Wisselink, W. i Yeung, K. K. (2024). *Long-Term Outcomes of Nonoperative and Surgical Management of Paget-Schroetter Syndrome*. Journal of endovascular therapy : an official journal of the International Society of Endovascular Specialists, 31(2), 171–177. <https://doi.org/10.1177/15266028221120360>
- Illig, K. A., Donahue, D., Duncan, A., Freischlag, J., Gelabert, H., Johansen, K., Jordan, S., Sanders, R. i Thompson, R. (2016). *Reporting standards of the Society for Vascular Surgery for thoracic outlet syndrome*. Journal of vascular surgery, 64(3), e23–e35. <https://doi.org/10.1016/j.jvs.2016.04.039>
- Kakkos, S. K., Gohel, M., Baekgaard, N., Bauersachs, R., Bellmunt-Montoya, S., Black, S. A., Ten Cate-Hoek, A. J., Elalamy, I., Enzmann, F. K., Geroulakos, G., Gottsäter, A., Hunt, B. J., Mansilha, A., Nicolaidis, A. N., Sandset, P. M., Stansby, G., Esvs Guidelines Committee, de Borst, G. J., Bastos Gonçalves, F., Chakfé, N., ... Vega de Ceniga, M. (2021). Editor's Choice - European Society for Vascular Surgery (ESVS) 2021 *Clinical Practice Guidelines on the Management of Venous Thrombosis*. *European journal of vascular and endovascular surgery* : the official

- journal of the European Society for Vascular Surgery, 61(1), 9–82.
<https://doi.org/10.1016/j.ejvs.2020.09.023>
- Kucher N. (2011). *Clinical practice. Deep-vein thrombosis of the upper extremities*. The New England journal of medicine, 364(9), 861–869.
<https://doi.org/10.1056/NEJMcp1008740>
- Lutter, C., Monasterio, E. i Schöfl, V. (2015). *Rock climbing-related subclavian vein thrombosis*. BMJ case reports, 2015, bcr2015212021. <https://doi.org/10.1136/bcr-2015-212021>
- Mattox, R., Trager, R. J., i Kettner, N. W. (2019). Effort Thrombosis in 2 Athletes Suspected of Musculoskeletal Injury. *Journal of chiropractic medicine*, 18(3), 213–218.
<https://doi.org/10.1016/j.jcm.2019.01.004>
- Mustafa, J., Asher, I. i Sthoeger, Z. (2018). *Upper Extremity Deep Vein Thrombosis: Symptoms, Diagnosis, and Treatment*. The Israel Medical Association journal : IMAJ, 20(1), 53–57.
- Rosa Salazar, V., Otálora Valderrama, S. delP., Hernández Contreras, M. E., García Pérez, B., Arroyo Tristán, A. delA. i García Méndez, M. delM. (2015). *Multidisciplinary management of Paget-Schroetter syndrome. A case series of eight patients*. Archivos de bronconeumología, 51(8), e41–e43. <https://doi.org/10.1016/j.arbres.2014.09.003>
- Rupčić, B., Đuran, A., Bičanić, B. i Par-Judaš, V. (2024). *Paget-Schroetterov sindrom nastao nakon intenzivnog vježbanja - prikaz slučaja*. Medicina Fluminensis, 60(2), 220–223. https://doi.org/10.21860/medflum2024_316224
- Sancho-González, I., Bonilla-Hernández, M. V., Ibañez-Muñoz, D., Vicente-Campos, D. i Chicharro, J. L. (2017). *Upper extremity deep vein thrombosis in a triathlete: Again intense endurance exercise as a thrombogenic risk*. The American journal of emergency medicine, 35(5), 808.e1–808.e3.
<https://doi.org/10.1016/j.ajem.2016.12.023>
- Sangani, V., Pokal, M., Balla, M., Gayam, V. i Konala, V. M. (2021). *Paget-Schroetter Syndrome in a Young Female*. Journal of investigative medicine high impact case reports, 9, 23247096211003263. <https://doi.org/10.1177/23247096211003263>
- Shimada, T., Tounai, T., Syoji, T. i Fukumoto, Y. (2015). *Acute Pulmonary Embolism due to Paget-Schroetter Syndrome*. Internal medicine (Tokyo, Japan), 54(15), 1875–1879.
<https://doi.org/10.2169/internalmedicine.54.4124>
- Singh, O. i Juneja, D. (2023). *Upper extremity deep vein thrombosis: An intensivist's perspective*. World journal of critical care medicine, 12(3), 130–138.
<https://doi.org/10.5492/wjccm.v12.i3.130>
- Stake, S., du Breuil, A. L. i Close, J. (2016). *Upper Extremity Deep Vein Thromboses: The Bowler and the Barista*. Case reports in vascular medicine, 2016, 9631432.
<https://doi.org/10.1155/2016/9631432>

- VanWye, W. R., Pinerola, J., Ogle, K. C. i Wallmann, H. W. (2016). *Screening for referral by a sports physical therapist reveals an effort thrombosis in a collegiate pitcher: a case report*. International journal of sports physical therapy, 11(4), 607–613.
- Vuleta, D., Šimenc, Z. i Žganjer, D. (1997). Analiza nekih situacijskih pokazatelja rukometaša u fazi napada. Međunarodno savjetovanje 6. zagrebačkog sajma sporta, Zagreb, 116-125.
- Yagi, S., Mitsugi, M., Sangawa, T., Akaike, M. i Sata, M. (2017). *Paget-Schroetter Syndrome in a Baseball Pitcher*. International heart journal, 58(4), 637–640.
<https://doi.org/10.1536/ihj.16-447>