

Prijelomi zamora gornjih ekstremiteta

Kolar, Filip

Master's thesis / Diplomski rad

2015

Degree Grantor / Ustanova koja je dodijelila akademski / stručni stupanj: **University of Zagreb, Faculty of Kinesiology / Sveučilište u Zagrebu, Kineziološki fakultet**

Permanent link / Trajna poveznica: <https://um.nsk.hr/um:nbn:hr:117:267822>

Rights / Prava: [In copyright](#)/[Zaštićeno autorskim pravom.](#)

Download date / Datum preuzimanja: **2024-07-26**



Repository / Repozitorij:

[Repository of Faculty of Kinesiology, University of Zagreb - KIFoREP](#)



SVEUČILIŠTE U ZAGREBU
KINEZIOLOŠKI FAKULTET

(studij za stjecanje visoke stručne spreme i
stručnog naziva: magistar kineziologije)

Filip Kolar

PRIJELOMI ZAMORA
GORNJIH EKSTREMITETA
(diplomski rad)

Mentor:

izv. prof. dr. sc. Saša Janković

Zagreb, srpanj 2015.

PRIJELOMI ZAMORA GORNJIH EKSTREMITETA

Sažetak

Prijelomi zamora su djelomični ili potpuni prijelomi kostiju uzrokovani ponavljanim djelovanjem sila slabijih od sile potrebne da slomi kost jednim djelovanjem. Pripadaju skupini sindroma prenaprezanja. Prijelomi zamora gornjih ekstremiteta čest su slučaj u sportovima gdje gornji ekstremiteti trebaju savladavati velike sile. Kvalitetno osmišljenim preventivskim programima u treningu smanjuje se mogućnost nastanka prijeloma zamora gornjih ekstremiteta. Cilj rada je prikazati mehanizme nastanka, dijagnostiku, liječenje i prevenciju prijeloma zamora gornjih ekstremiteta.

Ključne riječi: prijelomi kostiju, sindromi prenaprezanja, dijagnostika, liječenje, prevencija

STRESS FRACTURES OF THE UPPER EXTREMITIES

Summary

Stress fractures are partial and complete bone fractures caused by repetitive application of force weaker than the force needed to break the bone with a single impact. They belong to the group of overuse syndromes. Stress fractures of the upper extremity are common in sports where the upper extremities must overcome strong forces. Virtuous prevention programs in training decrease the possibility of stress fractures of the upper extremities. The object of this work is to present causes, diagnostics, treatment and prevention of stress fractures of the upper extremities.

Key words: bone fractures, overuse syndromes, diagnostics, treatment, prevention

Sadržaj

1. UVOD	5
2. RAST I RAZVOJ	7
3. KOSTI	8
3.1. ULOGA I PODJELA KOSTIJU	8
3.2. KOŠTANO TKIVO	9
3.3. RAZVITAK KOSTI	10
4. ZGLOBOVI	11
4.1. GRAĐA ZGLOBOVA	11
4.2. PODJELA ZGLOBOVA	12
4.3. KRETNJE U ZGLOBOVIMA	13
4.4. STABILNOST I MOBILNOST ZGLOBOVA	14
5. GORNJI EKSTREMITETI	15
5.1. KOSTI RAMENOG OBRUČA	16
5.2. KOSTI RUKE	16
5.3. MIŠIĆI GORNJIH EKSTREMITETA	18
5.4. ZGLOBOVI GORNJIH EKSTREMITETA	21
6. SINDROMI PRENAPREZANJA	23
7. PRIJELOMI ZAMORA	26
7.1. PRIJELOMI ZAMORA GORNJIH EKSTREMITETA	28
7.2. MEHANIZMI NASTANKA I RASPODJELA PO SPORTOVIMA PRIJELOMA ZAMORA GORNJIH EKSTREMITETA	29
8. KLINIČKA SLIKA	32
9. DIJAGNOSTIKA	33
9.1. KLINIČKA DIJAGNOSTIKA	34
9.1.1. Anamneza	34
9.1.2. Inspekcija	35
9.1.3. Palpacija	36
9.1.4. Ispitivanje opsega pokreta	37
9.2. RADIOLOŠKA DIJAGNOSTIKA	38
9.2.1. Ultrazvučna dijagnostika	38
9.2.2. Kompjutorizirana tomografija (CT)	39
9.2.3. Magnetska rezonancija (MR)	40
9.2.4. Rendgenološka pretraga	41
9.3. NUKLEARNOMEDICINSKA DIJAGNOSTIKA	42

9.3.1. Scintigrafija.....	42
10. LIJEČENJE	43
10.1. NEOPERATIVNO LIJEČENJE	43
10.2. KIRURŠKO LIJEČENJE.....	45
11. REHABILITACIJA	46
12. KINEZITERAPIJA	48
12.1. VJEŽBE ISTEZANJA	48
13. PREVENCIJA OZLJEDA I OŠTEĆENJA.....	49
13.1. PREVENCIJA OZLJEDA I OŠTEĆENJA RAMENOG OBRUČA	50
14. ZAKLJUČAK	52
LITERATURA.....	53

1. UVOD

Rast i razvoj čovjeka odnosno njegovih organskih sustava ima svoje krivulje pa razlikujemo dvije faze ubrzanog i dvije faze usporenog rasta. U čovjekovu tijelu postoji više organskih sustava od kojih će dva biti detaljnije obrađena i to prvenstveno koštani sustav i nešto manje mišićni sustav, a dva navedena sustava zajedno tvore lokomotorni sustav ili sustav organa za kretanje. Koštani sustav uključuje kosti, tetive, ligamente i hrskavice te zajedno tvore zglobove koji uz pripadajuće mišiće omogućuju čovjekovo kretanje. U ovom radu bit će obrađene jedino kosti gornjih ekstremiteta koje se dijele na kosti ramenog obruča i kosti ruke. Rameni obruč čine ključna kost i lopatica, a kosti ruke nadlaktična kost, palčana kost, lakatna kost i kosti šake i prstiju. Zglobova gornjih ekstremiteta ima mnogo i imaju različite opsege pokreta što utječe na mehanizam nastanka ozljeda ili oštećenja. Dva najveća zgloba gornjih ekstremiteta koji vrše najbitnije kretanje, pogotovo u sportu, su rameni i lakatni zglob. Najčešća podjela zglobova je po obliku zglobnih tijela pa razlikujemo kuglasti, obrtni, kutni, ravni, jajoliki i sedlasti zglob. Svaki zglob ima svoju ulogu i bitno je da su svi zglobovi koji vrše određeni pokret usklađeni. Usklađenost zglobova se prije svega odnosi na mišićnu koordinaciju. Svaki pokret ima svoje biomehaničke zakonitosti, a neki zahtjevniji pokreti ukoliko se ne izvode pravilno mogu dovesti do ozljeda ili oštećenja. Treningom se ponovljeni isti pokreti automatiziraju što znači da automatizirani pravilan pokret smanjuje mogućnost nastanka oštećenja. Problem nastaje ako se pokret krivo nauči gledano sa sportski efikasne i sa zdravstvene strane što dovodi kako do lošijih rezultata tako i do povećanja vjerojatnosti nastanka ozljeda ili oštećenja. Jednom krivo automatiziran pokret teško se kasnije ispravlja odnosno reprogramira i zato je bitno od samih početaka treniranja učiti pokret na najzdraviji i ako je moguće najefikasniji način.

Ozljeda se definira kao svako oštećenje tkiva nastalo u određenom i ograničenom vremenu dok je oštećenje posljedica uzastopnih mikrotrauma. U većini slučajeva se ne zna vrijeme nastanka oštećenja. Prijelomi zamora su djelomični ili potpuni prijelomi kostiju i pripadaju skupini sindroma prenaprezanja, a opisani su još sredinom 19. stoljeća. Mehanizam nastanka prijeloma zamora su ponavljane sile koje kontinuirano oštećuju kost. Prijelomi zamora gornjih ekstremiteta su rjeđi slučaj od prijeloma zamora donjih ekstremiteta kako u svakodnevnom životu tako i u sportu. Ljudi koji se ne bave sportom

imaju prijelome zamora gornjih ekstremiteta izrazito rijetko jer su donji ekstremiteti ti koji nose težinu i koji sudjeluju u hodanju i trčanju stvarajući ponavljajući pritisak na kosti. Kod sportaša se problemi s gornjim ekstremitetima pojavljuju češće u usporedbi s nesportašima, ali su svejedno i kod sportaša češća oštećenja donjih ekstremiteta jer većina sportova zahtijeva kontrolu velikih sila donjim ekstremitetima. U sportovima gdje gornji ekstremiteti imaju glavnu ulogu u izvedbi odnosno trpe najveće sile povećava se mogućnost nastanka prijeloma zamora istih, a događaju se na dijelovima ovisno o pokretu koji određeni sport zahtijeva. Sport se kroz godine u mnogočemu unaprijedio pa tako i u fizičkim zahtjevima. Ostvarenja koja se očekuju od sportaša često su neizvediva, odnosno izvediva su jedino uz prisustvo velikog rizika od ozljede i oštećenja. Da bi sportaš postigao ono što se od njega očekuje, uglavnom mora u treningu i utakmici mnogo puta ponoviti iste pokrete koji stvaraju veliki stres na kosti. Neadekvatan trening je uzrok većine prijeloma. Iz navedenog razloga se treningu treba pristupiti maksimalno stručno kako do ozljeda ne bi došlo, a to se postiže primjenom preventivskih programa. Ako je do oštećenja došlo, to se otkriva dijagnostičkim metodama od kojih je najvažnija klinička dijagnostika koja uz pomoć radiološke i nuklearnomedicinske dijagnostike daje najbolje rezultate. Ako je došlo do prijeloma zamora onda se liječenje najčešće provodi neoperativno iako je ponekad neizbježno i kirurško liječenje. Pristupanje zdravlju sportaša je od ključne važnosti za nastavak treniranja te mu se mora pružiti i najveća pozornost. Suradnja trenera i sportskog liječnika bi trebala biti sastavni dio svakog treninga i trenažnog procesa odnosno sastavni dio stručnog tima iako u praksi to nije uvijek slučaj. Ponekad se zdravlju sportaša pristupa zdravo za gotovo sve dok ne dođe do ozbiljnijih oštećenja lokomotornog sustava. Sprječavanjem nastanka ozljeda i oštećenja kod sportaša, koje je u većini slučajeva moguće, ostvario bi se osnovni preduvjet za trening i cjelokupna karijera bi bila bezbolnija i nadasve uspješnija.

Cilj rada je prikazati mehanizme nastanka, dijagnostiku, liječenje i prevenciju prijeloma zamora gornjih ekstremiteta. Treneri onih sportova u kojima su prijelomi zamora gornjih ekstremiteta čest slučaj trebali bi prije svega poznavati način na koji se dotična oštećenja preveniraju i u kojim situacijama nastaju odnosno kakav je mehanizam nastanka oštećenja. Također bi trebali biti u mogućnosti prepoznati simptome prijeloma zamora gornjih ekstremiteta ukoliko je do njih došlo.

2. RAST I RAZVOJ

Čimbenici koji utječu na rast i razvoj mogu biti endogeni i egzogeni. Endogeni čimbenici su genetski, hormonski i oni vezani za spol dok su egzogeni čimbenici klimatski uvjeti, prehrana, tjelesna aktivnost, socioekonomski čimbenici i bolesti (Mišigoj-Duraković, 2008).

Rast podrazumijeva kvantitativne i kvalitativne promjene. Kvantitativne promjene su povećanje tijela odnosno povećanje mase i veličine tijela umnažanjem stanica i međustanične tvari dok su kvalitativne promjene morfološko sazrijevanje koje se vidi u promjeni oblika tijela. Tijekom ekstrauterine faze rasta dužina tijela se poveća oko 3 i pol puta, a najintenzivniji je rast tijekom intrauterine faze rasta kada je uvećanje do 5000 puta u odnosu na veličinu jajašca. Prilikom ekstrauterine faze rasta, neki dijelovi imaju veće promjene od drugih pa se tako glava i trup manje mijenjaju u odnosu na udove. Razlikujemo dvije faze ubrzanog rasta i dvije faze usporenog rasta što pokazuje da rast nije linearan te da se prirasti svake godine razlikuju. Prva faza ubrzanog rasta događa se tijekom prve tri godine života. Druga faza ubrzanog rasta, adolescentni zamah rasta, zbiva se u vrijeme puberteta ili adolescencije što bi kod djevojčica bilo između 10 i pol ili 11. i 13. godine, a kod dječaka između 12 i pol ili 13. i 15. godine života što se odnosi na svaku osobu zasebno. U tom periodu najveći prirast u visinu otpada na trup koji raste najkasnije, a najmanji na glavu iako ona dobiva odrasliji izgled. Ostali dijelovi rastu odozdo prema gore tako da prvo redom rastu stopala, potkoljenice, natkoljenice, a tek nakon njih gornji udovi od distalnih prema proksimalnim dijelovima. Redovita tjelovježba utječe na gustoću kostiju i donekle na rast kostiju u širinu, ali ne utječe na rast kostiju u visinu. Prva faza usporenog rasta je između 3. godine života i početka puberteta, a druga faza usporenog rasta slijedi nakon druge faze ubrzanog rasta. Zamjetni rast se u žena zaustavlja oko 18. godine života, a kod muškaraca oko 20. godine života (Mišigoj-Duraković, 2008).

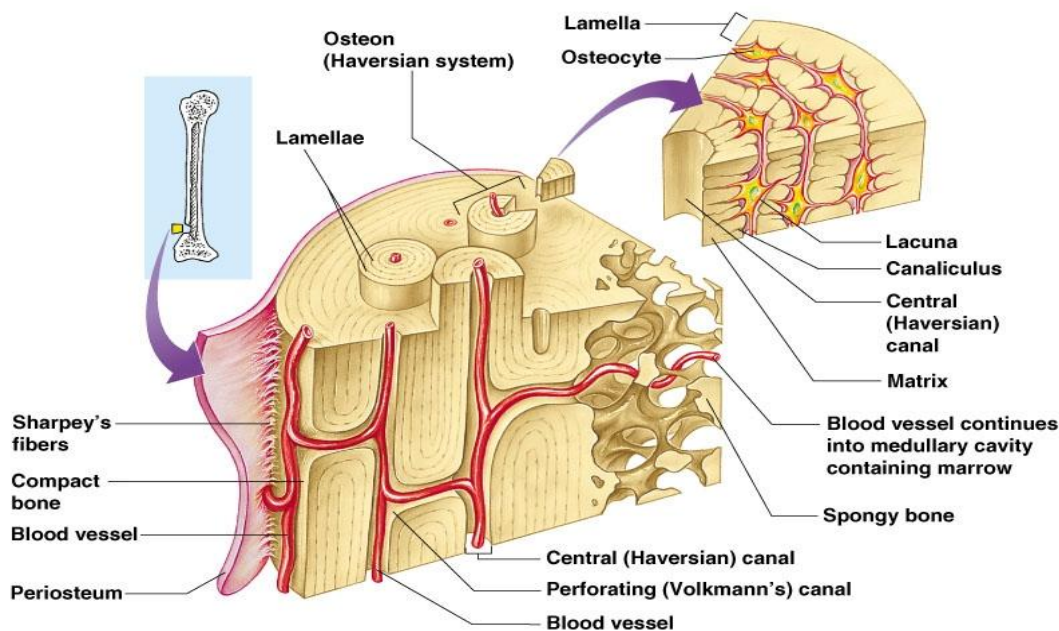
3. KOSTI

3.1. ULOGA I PODJELA KOSTIJU

Kostur ili skelet tvore žućkasto bijeli organi zvani kosti kojih u tijelu ima preko dvije stotine, točnije 205-206. Njihova uloga je da daju tijelu uporište, štite organe, daju tijelu stalan oblik i da omogućuju pokretanje pojedinih dijelova ili cijeloga tijela. Prema izgledu ih dijelimo na duge kosti, kratke kosti, plosnate kosti, nepravilne kosti, šupljikave kosti i sezamske kosti. Na dugačkim kostima, poput nadlaktične i bedrene kosti, razlikujemo trup koji je izvana debeo, a u sredini šupalj i dva spužvasta kraja. U dijafizi dugih kosti nalazi se moždinska šupljina koju se kolokvijalno zove cjevastim kostima. Kratke su kosti pak građene poput krajeva dugih kosti te su uglavnom spužvaste, a kao primjer mogu se uzeti kosti korijena šake ili kralješci. Plosnate kosti sastoje se od dviju ploča među kojima se nalazi spužvasti sloj. Lopatica i kosti lubanje spadaju u plosnate kosti. Nepravilne kosti su recimo rebra koja se ne mogu svrstati u prethodne tri grupe jer svojih izgledom previše odskaču od navedenih. Šupljikave kosti, koje nalazimo u lubanji, imaju prostore ispunjene zrakom te obložene sluznicom. Sezamske kosti su manje kosti koje se nalaze u šaci, stopalu i tetivama. Vanjski dio kosti obavija tanka opna zvana pokosnica i proteže se cijelom površinom kosti izuzev dijelova koji su uključeni u zglobove, a njena prvenstvena uloga je da hrani kosti. Pokosnica sadržava brojne krvne žile, limfne žile i živce koji stvaraju osjet boli prilikom bilo kakvog udara u kost. Pri lomu kosti, stvaranje nove kosti započinje od pokosnice koja između ostalog omogućava kosti rast u širinu (Platzer, 2003).

3.2. KOŠTANO TKIVO

Koštano tkivo postupno mijenja svoju strukturu što počinje procesom okoštavanja, a tijekom cijelog života je podložno neprekidnoj pregradnji. „Koštano tkivo oblikuju koštane stanice, osteociti, osnovna tvar, vlakanca kolagena, vezivna tvar i različite soli. Osnovna tvar i vlakanca kolagena tvore međustaničnu tvar, osteoid. Vlakanca pripadaju organskom, a soli anorganskom dijelu kosti. Najvažnije soli su kalcijev fosfat, kalcijev karbonat i magnezijev fosfat. Uz njih nalazimo i spojeve kalcija, kalija i natrija s klorom i fluorom. Soli uvjetuju tvrdoću i čvrstoću kosti. Kost bez soli, odnosno dekalcinirana kost, postaje savitljiva. Nisu samo soli odgovorne za čvrstoću kosti, već su to i organski sastavni dijelovi. Pri nedovoljno održanim organskim dijelovima, gubi se elastičnost kosti. Odnosi između anorganskih soli i organskih fibrila podliježu promjenama u tijeku života.“ (Platzer, 2003:14). Koštana masa, koja se nalazi unutar kosti, izgrađena je od koštanih gredica nalik na spužvu, a između koštanih gredica se nalaze uski prostori ispunjeni koštanom srži (slika 1). Vitamin D je značajan vitamin za kosti jer povećava apsorpciju kalcija iz probavnog sustava te značajno utječe na odlaganje i apsorpciju kosti (Guyton & Hall, 2012).



Slika 1. Prikaz građe kosti. (home.comcast.com)

3.3. RAZVITAK KOSTI

Kosti se počinju stvarati još u zametku iz hrskavične osnove dok neke kosti glave nastaju iz veziva. Iz hrskavične osnove kosti nastaju tako da se u hrskavici najprije stvori jezgra okoštavanja koja se postupno povećava kako bi nadomjestila hrskavicu. U dugačkim kostima se kost stvara u srednjem dijelu te iz posebnih jezgara okoštavanja u krajevima kosti. Do završetka rasta je tijelo kosti od krajeva kosti odijeljeno hrskavičnim kolutom (epifizna hrskavica) u kojem kost raste u dužinu. Za vrijeme rasta okoštavanje spojišta srednjeg dijela i krajeva kosti nastaje postupno. Isto se događa i u mnogih nastavaka kratkih kostiju, koji okoštavaju iz posebnih jezgara te srastu s osnovnom kosti do završetka rasta, tj. približno oko osamnaeste godine života (Ivančić-Košuta & Keros, 2009). Osteoblasti, koji nastaju specijalizacijom mezenhimskih stanica, stvaraju kost. Oni odlažu međustaničnu tvar odnosno osteoid koju prvo čine mekana osnovna tvar i vlakanca kolagena. Nalaze se na vanjskim površinama kostiju i u koštanim šupljinama te su neprestano aktivni u svim živim kostima (u odrasla čovjeka oko 4% svih površina) (Guyton & Hall, 2012). Osteociti odnosno koštane stanice se razvijaju iz osteoblasta. Osteoklasti, stanice koje razgrađuju kost, sudjeluju pri svakoj pregradnji kosti odnosno u njihovoj nazočnosti se kost neprestano apsorbira (u odrasla čovjeka se nalaze na manje od 1% koštanih površina) (Guyton & Hall, 2012). Razlikuju se izravno odnosno dezmalno okoštavanje i posredno odnosno hondralno okoštavanje (stvaranje zamjenske kosti). Dezmalno okoštavanje je stvaranje kosti iz vezivnoga tkiva, a sadržava obilje mezenhimskih stanica koje se diferenciraju preko osteoblasta u osteocite. Istodobno se razvijaju osteoklasti, stanice koje razgrađuju kost, a pojavljuju se i vlakanca kolagena. Pri hondralnoj osifikaciji potrebni su hrskavično izgrađeni djelići skeleta koje kasnije zamjenjuje kost. Rast je moguć tako dugo dok je održana hrskavica. Preduvjet stvaranja zamjenske kosti su hondroklasti odnosno diferencirane stanice vezivnoga tkiva koje razgrađuju hrskavicu i tako omogućuju osteoblastima stvaranje kosti. Dva su poznata načina stvaranja zamjenske kosti i to su enhondralno i perihondralno okoštavanje (Platzer, 2003). Svaka kost prestaje rasti u različito vrijeme i kod svake osobe je koštano sazrijevanje različito. Pokazatelj koštane zrelosti je određivanje stupnja srašćavanja epifiznih pukotina koje mogu govoriti i o biološkoj dobi mlade osobe. Prijelom kosti ponekad može utjecati na prestanak rasta i razvoja te kosti što uzrokuje velike probleme mladoj osobi glede lokomotornog sustava.

4. ZGLOBOVI

4.1 GRAĐA ZGLOBOVA

Kosti zajedno sa zglobovima čine pasivni dio sustava organa za kretanje koji se pokreće djelovanjem aktivnog dijela sustava organa za kretanje odnosno mišićima. U skelet su kosti međusobno povezane zglobovima, spojevima i svezama. Zglobovi, spojevi i sveze omogućuju kretanje cijelog čovjekovog tijela održavajući ga stabilnim, a opet dovoljno mobilnim kako bi kretnje bile fine i precizne. Zglobove i sveze prema pomičnosti dijelimo na nepomične spojeve i pomične zglobove. Kod nepomičnih zglobova gibanje nije moguće. Tri su osnovna dijela zgloba, a to su: zglobno tijelo, zglobna čahura i zglobna šupljina dok su pomoćni dijelovi zglobne sveze, zglobni koluti i srpovi, masni jastučići, zglobni mišići, sluzne vreće (Keros, Pećina & Ivančić-Košuta, 1999). Zglobno tijelo su ustvari krajevi kostiju obloženi zglobnom hrskavicom koja smanjuje trenje. Uloga zglobne čahure koja se veže na zglobno tijelo u blizini zglobne hrskavice je da okružuje zglob, zatvara cijeli zglob te da izlučuje zglobnu tekućinu koja smanjuje trenje i hrani zglobnu hrskavicu. Zglobna šupljina je prostor ispunjen sinovijalnom tekućinom, a smještena je između zglobnih tijela te također smanjuje trenje odnosno podmazuje zglobove i hrani hrskavicu. Zglobne sveze tvore snopovi čvrstog veziva, a nalaze se unutar i izvan zglobne čahure. Sveze prema funkciji dijelimo na one koje ojačavaju zglobnu čahuru, sveze koje ograničavaju kretnje i sveze vodiče. Zglobni koluti i srpovi su smješteni između zglobnih površina. Masni jastučići se stišću u male udubine između kostiju i zadaća im je spriječiti da se sinovijalna ovojnica uklješti. Zglobni mišići izvlače zglobnu ovojnicu iz udubina koje nastaju pri pokretu. Sluzne vreće štite tkivo od tvrdih tvorbi i smanjuju trenje svojom sluznom tekućinom.

4.2. PODJELA ZGLOBOVA

Zglobovi se mogu razvrstati na temelju različitih mjerila poput oblika zglobnih tijela, broja zglobnih tijela, stupnjeva slobode i osi. Najčešća podjela je po obliku zglobnih tijela koji mogu biti kuglasti, obrtni, kutni, ravni, jajoliki i sedlasti zglob. Kuglasti zglob ima jednu zglobnu površinu oblika poput šuplje kugle, a drugu poput kugle. Gibanje je moguće u svim smjerovima (primjer zglob ramena). Obrtni zglob se sastoji od konveksnog i konkavnog zglobnog tijela. Ovakva vrsta zgloba omogućuje vrtnju. Kutni zglob se sastoji od konveksnog i konkavnog zglobnog tijela koje izgledom podsjeća na jedan šuplji valjak i jedan valjak. Pokreti koje ostvaruje kutni zglob su fleksija i ekstenzija. Ravni zglob je zglob s dvije ravne plohe, a moguća kretanja je klizanje. Jajoliki zglob ima konveksnu i konkavnu zglobnu plohu eliptičnog oblika koje omogućuju sve kretanja osim okretanja. Sedlasti zglob se sastoji od dva sedlasta zglobna tijela koja omogućuju kretanja u svim smjerovima, a pokret koji ne može izvesti je vrtnja (Keros, Pećina & Ivančić-Košuta, 1999).

4.3. KRETNJE U ZGLOBOVIMA

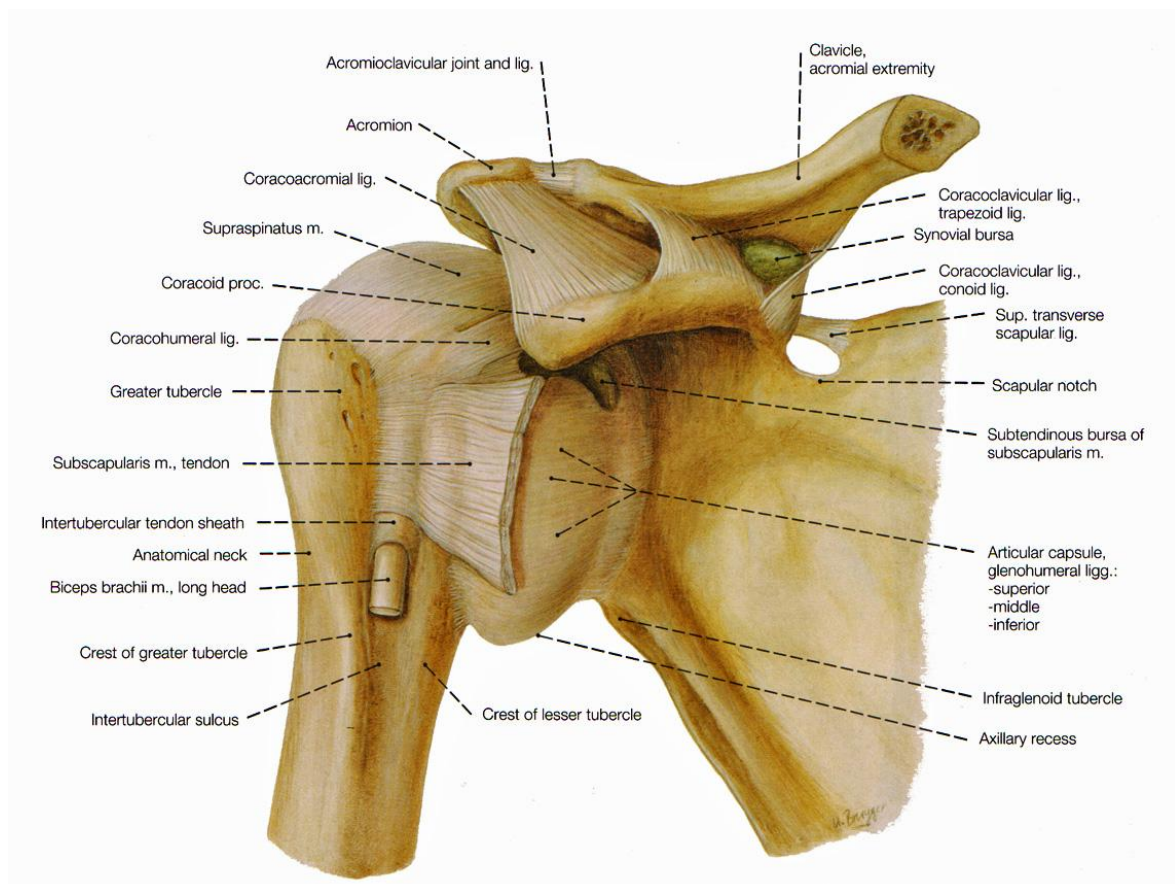
Zglob je mjesto spajanja dvije ili više kosti od čega je barem jedno zglobno tijelo u relativnom mirovanju dok je jedno pokretno zglobno tijelo. Opseg gibanja, koji se u zglobu može postići, utvrđuje se kutom između početnog i završnog položaja zgloba (kut ekskurzije). Zglob se nalazi u srednjem položaju kada su svi dijelovi zglobne čahure jednako opušteni odnosno kada je namješten između početnog i završnog položaja zgloba. Najčešći čimbenici koji ograničavaju opseg gibanja su zategnutost zglobne čahure i ligamenti. Postoje razne kretnje u zglobovima koje ovise o građi samog zgloba, a dijele se na pregibanje, ispružanje, pregibanje trupa, odmicanje, primicanje, kruženje i pokrete podlaktičnih kostiju. Pregibanje odnosno fleksija (*flexio*) je kretnja koja postavlja kosti udova u kut poput zgloba lakta ili koljena. Ispružanje odnosno ekstenzija (*extensio*) je kretnja koja kosti postavlja u isti smjer. Kod pregibanja trupa razlikuju se tri kretnje: antefleksija (*anteflexio*) ili pregibanje prema naprijed, laterofleksija (*lateroflexio*) ili sagibanje u stranu, retrofleksija (*retroflexio*) ili sagibanje unatrag. Odmicanje odnosno abdukcija (*abductio*) je kretnja kojom se dijelovi tijela odmiču jedan od drugog ili se pak odmiču od središnje ravnine. Primicanje ili adukcija (*adductio*) je suprotna kretnja od abdukcije te ona približava dijelove tijela ili ih približava središnjoj ravnini. Kruženje odnosno cirkumdukcija (*circumductio*) je kretnja kojom se opisuje stožac tako da je vrh stošca sami zglob, a rub njegove osnovice opisuje najudaljeniji dio. Dva su pokreta podlaktičnih kostiju od kojih jedan postavlja šaku u položaj dlanom prema naprijed i zove se supinacija (*supinatio*), a drugi pokret postavlja šaku u položaj dlanom prema unatrag i zove se pronacija (*pronatio*) (Keros, Pećina & Ivančić-Košuta, 1999). Na sve navedene kretnje se treningom može utjecati kako pozitivno tako i negativno. Treninzi gdje je pretjerano mišićno skraćivanje, a nedovoljan naglasak na vraćanje amplitude pokreta, dovodi do smanjenog opsega pokreta u određenim zglobovima. Povećanje opsega pokreta treninzima fleksibilnosti može biti prilično veliko što ovisi o načinu i količini rada. Mnogo je sportova koji svojom svakodnevnom izvedbom stvaraju promjene na samim zglobovima odnosno mijenjaju opseg pokreta što može biti preveliki ili premali opseg pokreta, a niti jedno niti drugo nije poželjno za zdravlje.

4.4. STABILNOST I MOBILNOST ZGLOBOVA

Svaki zglob ima svoju ulogu u pokretu koji radi, ali isto tako ima i ulogu kao dio lokomotornog sustava pa je presudno za zdravlje da su svi zglobovi usklađeni kako bi se smanjila mogućnost nastanka ozljede ili oštećenja. Ozljede zglobova se mogu podijeliti na kontuzije ili nagnječenja, distorzije ili uganuća i luksacije ili iščašenja, a postoje još i posebne ozljede pojedinih zglobova i kronična oštećenja (Janković, 2009). Čovjek treba biti u određenom zglobu ili zglobovima mobilan, a u određenima stabilan. Svaka odstupanja od optimuma predstavljaju mogućnost pojave ozljeda i oštećenja. Tijelo je povezana cjelina pa zato odstupanja u jednom dijelu tijela utječu na drugi dio tijela što znači da se ozljeda ili oštećenje ne mora dogoditi u zglobu koji se prvi odmaknuo od optimuma već može nastradati neki drugi dio, odnosno lanac puca gdje mu je najslabija karika. Krenuvši od dna prema vrhu tijela može se reći da stopalo mora biti stabilno. Koljeno mora biti stabilno jer se nalazi između gležnja i kuka koji moraju biti mobilni. Kod kralježnice je bitno da je lumbalni dio stabilan, a torakalni dio mobilan. Skapularnom stabilnošću i glenohumeralnom mobilnošću završava raspodjela dijelova tijela na stabilne i mobilne. Ako čovjek, odnosno sportaš, ima ovako izbalansirano tijelo i uz to pravilnu biomehaniku kretanja, znači da je mogućnost ozljeda svedena na minimum.

5. GORNJI EKSTREMITETI

Kosti gornjih ekstremiteta su kosti ramenog obruča (slika 2) i kosti ruke. Rameni obruč čine ključna kost odnosno clavícula i lopatica odnosno scapula. Kosti ruke se dijele na nadlaktičnu kost ili humerus, palčanu kost ili radius, lakatnu kost ili ulna i na kosti šake i prstiju kojih ukupno ima 27 od kojih je 8 kosti pešća ili ossa carpi, 5 kosti zapešća ili ossa metacarpi, 14 članaka prstiju ili ossa digitorum.



Slika 2. Prikaz ramenog obruča (www.corpshumain.ca)

5.1. KOSTI RAMENOG OBRUČA

Ključna kost odnosno clavícula je svijena kost slična slovu S tako da je medijalno kost konveksna, a lateralno konkavna. Ima dva zadebljana kraja od kojih se jedan uzglobljuje s drškom prsne kosti, a jedan s lopaticom. Kraj koji se uzglobljuje s prsnom kosti je deblji od lateralnog kraja i ima trokutastu zglobnu plohu koja je oblija od zglobne plohe koja se uzglobljuje s lopaticom. Drugi zadebljani kraj kosti koji se uzglobljuje s ramenim vrhom lopatice je nešto plosnati od prethodno navedenog kraja kosti. Zglob ključne i prsne kosti odnosno sternoklavikularni zglob ima obilježja kuglastog zgloba. Sternoklavikularni zglob je od tri zgloba ramenog obruča najrjeđe ozljeđivan te na njega otpada samo 3% svih ozljeda ramena (Pajić, 2011). Zglob ključne kosti i lopatice odnosno akromioklavikularni zglob ima dvije ravne plohe obložene zglobnom hrskavicom.

Lopatica odnosno scapula je trokutasta plosnata kost pričvršćena na stražnju stranu prsnog koša te ima tri ruba (gornji, lateralni, medijalni) i tri kuta (gornji, lateralni, donji). Prednja ploha lopatice je blago udubljena dok je stražnja ploha blago izbočena. Na stražnjoj plohi se nalazi nadgrebena i podgrebena jama (fossa supraspinata i fossa infraspinata). Medijalni rub je skoro pa paralelan s kralježnicom. Vrh ramena odnosno acromion i kljunasti nastavak zaštićuju rameni zglob, a između njih se nalazi zglobna ploha na koju se veže nadlaktična kost (glenohumeralni zglob). Glenohumeralni zglob je najpokretljiviji od sva tri zgloba pa se zbog svoje pokretljivosti najčešće i ozljeđuje (Pajić, 2011).

5.2. KOSTI RUKE

Nadlaktična kost odnosno humerus je dugačka cjevasta kost sa zadebljanim krajevima koja seže od ramena do lakta. Proksimalni kraj kosti je konveksna glava koja se uzglobljuje s lopaticom. Distalni kraj kosti ima konveksnu glavicu koja se uzglobljuje s palčanom kosti i zglobni valjak koji se uzglobljuje s lakatnom kosti.

Palčana kost odnosno radius jedna je od dvije podlaktične kosti i smještena je lateralno. Proksimalni kraj kosti je manji i tanji, a distalni veći i deblji. Palčana kost se spaja s nadlaktičnom i lakatnom kosti na svojem proksimalnom kraju gdje se nalazi glatka zglobna ploha koja okružuje glavu, a na distalnom kraju se spaja s kostima zapešća. Poprečni presjek tijela kosti je trokutast. Palčana kost je nešto kraća od lakatne kosti.

Lakatna kost odnosno ulna smještena je medijalno te je nešto duža od palčane kosti. Proksimalni kraj kosti je veći i deblji od distalnog te ima dva izdanka, a to su prednji odnosno processus coronoideus i stražnji izdanak odnosno olecranon koji oblikuje vrh lakta. Distalni kraj kosti je manji i tanji od proksimalnog. Na lateralnoj strani proksimalnog kraja nalazi se usjeklina za palčanu kost, dok je na sredini proksimalnog kraja polumjesečasti urez u koji savršeno sjeda zglobni valjak nadlaktične kosti. Poprečni presjek kosti je trokutast kao i kod palčane kosti.

Osam je kosti pešća poredanih u dva reda koje tvore korijen šake. Kostii pešća su dobile ime po svom obliku pa tako razlikujemo: čunastu kost ili os scaphoideum, polumjesečastu kost ili os lunatum, trokutastu kost ili os triquetrum, graškastu kost ili os pisiforme (najmanja kost pešća i opipljiva kroz kožu), trapeznu kost ili os trapezium, manju trapezoidnu kost ili os trapezoideum, glavičastu kost ili os capitatum (najveća kost zapešća) i kukastu kost ili os hamatum.

Kosti zapešća ukupno ima pet i one daju šaci čvrstoću. Tri su glavna dijela kostiju zapešća, a to su osnovica, tijelo i glava. Svaka kost ima sličan izgled tako da su krajevi, na kojima se nalaze zglobne plohe za uzglobljavanje s prstima i kostima pešća, deblji dok je sredina kosti uska. Proksimalni kraj kosti ima konkavnu zglobnu plohu za spoj s kostima pešća, a distalni kraj ima konveksnu zglobnu plohu za uzglobljavanje s kostima prstiju. Prva kost zapešća je najdeblja i najkraća, treća kost najduža, a peta kost najtanja.

Kosti prstiju ima ukupno četrnaest. Svaki prst ima po tri članka osim palca koji ih ima dva. Članci se dijele na proksimalne, srednje i distalne. Proksimalni članci su najduži pa nakon njih slijede srednji dok su najkraći distalni članci. Četrnaest članaka tvori pet prstiju gdje se kao prvi nalazi palac ili pollex, drugi kažiprst ili index, treći srednjak ili digitus medius, četvrti prstenjak ili digitus anularis i peti mali prst ili digitus minimus.

5.3. MIŠIĆI GORNJIH EKSTREMITETA

Mišići ramenog obruča spojeni na humerus su:

-m. deltoideus: ima tri dijela, a to su pars clavicularis, pars acromialis i pars spinalis. Polazi s lateralne trećine ključne kosti, s akromiona i s grebena lopatice, a veže se na deltoidnu hrapavost humerusa. Kretanja koju vrši je da podiže nadlakticu i odmiče je od trupa (glavni abduktor u ramenom zglobo, a pogotovo pars acromialis), a uz to prednji dio mišića (pars clavicularis) povlači ruku prema naprijed dok stražnji dio mišića (pars spinalis) povlači prema unatrag. Prednji i stražnji dio mišića imaju i rotatornu komponentu što znači da prednji dio može rotirati ruku prema unutra, a stražnji prema van.

-m. subscapularis: polazi s udubine fossa subscapularis, a veže se na malu kvrgu humerusa (tuberculum minus) i greben ispod male kvрге. Mišić rotira ruku prema unutra i primiče nadlakticu trupu.

-m. supraspinatus: polazi s udubine fossa supraspinata i hvata se za gornju fasetu velike kvрге humerusa (tuberculum majus). Kretanja koju vrši je da podiže i odmiče nadlakticu te održava humerus u konkavnom zglobnom tijelu i nateže zglobnu čahuru.

-m. infraspinatus: polazi s udubine fossa infraspinata i hvata se za srednju fasetu velike kvрге humerusa (tuberculum majus). Okreće ruku prema van (vanjska rotacija ruke) i pojačava čahuru ramenoga zgloba.

-m. teres minor: polazi s lateralnog ruba lopatice i veže se za donju fasetu velike kvрге humerusa (tuberculum majus). Rotira ruku prema van, ali ne preznačajno.

-m. teres major: polazi s lateralnog ruba lopatice, ali nešto niže od polazišta teresa minora i veže se za greben ispod male kvрге ramena kosti. Primiče ruku prema trupu i rotira je prema unutra.

Nadlaktični mišići su:

-m. coracobrachialis: polazi s korakoidnog nastavka lopatice i veže se na medijalnu stranu humerusa. Njegova funkcija je učvršćivanje glave humerusa, a kretnja koju vrši je podizanje i primicanje nadlaktice.

-m. biceps brachii: ima dvije glave, dugačku i kratku. Dugačka glava polazi s kvržice iznad lopatične čaške, a kratka glava polazi s korakoidnog nastavka lopatice. Obje se glave povezuju i tvore mišićni trbuh, a mišić završava dvjema tetivama od kojih se deblja tetiva veže za hrapavu izbočinu palčane kosti. U lakatnome zglobu mišić je flektor i supinator dok u ramenom zglobu dugačka glava vrši abdukciju nadlaktice i rotaciju prema unutra, a kratka glava vrši adukciju nadlaktice.

-m. brachialis: polazi s distalne polovine humerusa i veže se za hrapavu izbočinu lakatne kosti. Njegova je uloga fleksija u zglobu lakta.

-m. triceps brachii: ima tri glave, dugačku i dvije kraće glave (medijalna i lateralna). Dugačka glava polazi s kvržice ispod ruba lopatične zglobne plohe, a kraće glave polaze sa stražnje strane humerusa (medijalna sa stražnje plohe humerusa, a lateralna sa dorzalne strane humerusa). Sve tri glave tvore široku tetivu koja se veže za olecranon. Mišić u zglobu lakta ispruža ruku, a u ramenom zglobu duga glava ostvaruje adukciju nadlaktice.

Podlaktični mišići:

Podlaktični mišići se prema smještaju dijele na tri skupine: prednja (ventralna), lateralna (radijalna) i stražnja (dorzalna). Skoro svi mišići podlaktice sudjeluju u pokretima prstiju i šake, a samo manji dio mišića ima ulogu da samo pokreće podlakticu.

Prednja skupina podlaktičnih mišića se sastoji od osam mišića od kojih je pet u površinskom sloju, a tri u dubinskom sloju. U površinskom sloju su: m. pronator teres, m. flexor digitorum superficialis, m. flexor carpi radialis, m. palmaris longus, m. flexor carpi ulnaris. U dubinskom sloju se nalaze: m. pronator quadratus, m. flexor digitorum

profundus, m. flexor pollicis longus. Većina mišića prednje skupine počinje s medijalnog epikondila humerusa i veže se na prednje plohe kostiju podlaktice i šake. Mišići su uglavnom pregibači šake i prstiju.

Lateralna skupina se sastoji od četiri mišića od kojih su tri u površinskom sloju i jedan u dubokom sloju. U površinskom sloju su: m. brachioradialis, m. extensor carpi radialis brevis, m. extensor carpi radialis longus. U dubinskom sloju je jedino m. supinator. Većina mišića lateralne skupine počinje s lateralnog epikondila nadlaktične kosti. Brachioradialis i supinator se vežu za palčanu kost, a ostala 2 za kosti zapešća.

Stražnja skupina obuhvaća osam mišića od kojih su četiri u površinskom sloju i četiri u dubinskom sloju. U površinskom sloju su: m. extensor digitorum, m. extensor digiti minimi, m. extensor carpi ulnaris, m. anconeus. U dubinskom sloju su: m. adductor pollicis longus, m. extensor pollicis longus, m. extensor pollicis brevis, m. extensor indicis. Mišići stražnje skupine uglavnom polaze s lateralnog epikondila humerusa.

Lateralna i stražnja skupina mišića ima zajedničko djelovanje, a to je ispružanje šake i prstiju.

Mišići šake su:

Mišići šake su kratki mišići. Dijelimo ih u tri skupine: mišiće u sredini šake, mišiće palca (thenar) i mišiće malog prsta (hypothenar). Mišićje sredine šake tvori jedanaest mišića raspoređenih u tri skupine. Četiri su glistolika mišića koji pregibaju prve zglobove prstiju i ispružaju srednje i distalne zglobove. Tri su dlanska međukoštana mišića koja primiču prste prema srednjem prstu i četiri su hrptena međukoštana mišića kojima je zadatak da razmiču prste od srednjeg prsta. Četiri su mišića palca i četiri mišića malog prsta koji vrše sve kretnje za određeni prst (Ivančić-Košuta & Keros, 2009).

5.4. ZGLOBOVI GORNJIH EKSTREMITETA

Mnogo je zglobova gornjih ekstremiteta pa tako postoji zglob između ključne i prsne kosti zatim rameni zglob, lakatni zglob te zglobovi šake gdje su zglob palčane kosti s karpalnim kostima, zglobovi između karpalnih kostiju, zglobovi karpalnih kostiju sa metakarpalnim kostima, zglobovi između metakarpalnih kostiju, zglobovi metakarpalnih kostiju s člancima prstiju, zglobovi između članaka prstiju. Zglobovi gornjih ekstremiteta imaju različite opsege pokreta te se neki zglobovi ozljeđuju češće od drugih. Dva najveća zgloba koja vrše najbitnije kretnje, pogotovo u sportu, su rameni i lakatni zglob.

Kada se kaže rameni obruč najčešće se poistovjećuje s glenohumeralnim zglobom iako je to samo jedan od sedam zglobova koji tvore rameni kompleks (Cailliet, 1966). Rameni obruč ustvari tvore četiri zgloba (sternoklavikularni, akromioklavikularni, glenohumeralni i skapulotorakalni) koji moraju biti usklađeni odnosno zdravi kako bi se omogućila optimalna pokretljivost ramena. Rameni zglob je izrazito složen zglob te njegovo neprestano korištenje u neprirodnom položaju, bez prikladnog preventivnog treninga, često dovodi do ozljede. Zglobnu čahuru pojačavaju tri glenohumeralne sveze, ali svejedno mišići oko ramenog zgloba imaju ulogu čuvanja odnosno zaštite zgloba. Korakohumeralna sveza nosi cijelu težinu ruke u mirovanju kako se mišići ne bi trošili. Rameni zglob je kuglasti zglob velike pokretljivosti odnosno omogućuje kretnje u svim smjerovima. Kretnje koje zglob ramena vrši u sagitalnoj osi su adukcija i abdukcija dok su kretnje u transverzalnoj osi antefleksija i retrofleksija. Aduktori ruke su: m. pectoralis major, duga glava m. triceps brachii, m. teres major, m. latissimus dorsi, kratka glava m. biceps brachii, i djelomice m. deltoideus. Abduktori ruke su: m. deltoideus, m. supraspinatus i duga glava m. biceps brachii. Kod antefleksije ruke sudjeluju: m. deltoideus (pars clavicularis i pars acromialis), m. biceps brachii, m. pectoralis major (klavikularni i sternokostalni dio), m. coracobrachialis i m. serratus anterior. Kod retrofleksije ruke sudjeluju: m. teres major, m. latissimus dorsi, caput longum m. tricipitis i m. deltoideus (pars acromialis i pars spinalis). Oko uzdužne osi se mogu vršiti pokreti rotacije prema van i prema unutra. Rotaciju ruke prema van obavljaju: m. infraspinatus (najjači vanjski rotator), m. teres major i m. deltoideus (pars spinalis). Mišići koji obavljaju rotaciju ruke prema unutra su: m. subscapularis (najsnažniji unutarnji rotator), m. pectoralis major, duga glava m. biceps brachii, m. deltoideus (pars clavicularis), m. teres

major i m. latissimus dorsi (najslabiji unutarnji rotator) (Platzer, 2003). Spajanjem svih kretnji dolazi do pokreta cirkumdukcije kojom se opisuje veliki čunj.

Zglob lakta je složeni zglob koji čine nadlaktična kost, palčana kost i lakatna kost koje se spajaju i tvore tri zglobova- humeroradijalni, humeroulnarni i proksimalni radioulnarni. Lakatni zglob je kutni, ali i obrtni zglob pa su moguće kretnje fleksija i ekstenzija te pronacija i supinacija. Pri pokretu fleksije sudjeluju: m. biceps brachii, m. brachialis, m. brachioradialis, m. extensor carpi radialis longus, m. pronator teres i još 3 manje značajna fleksora. Fleksija je najizraženija u položaju pronacije. Za ekstenziju su bitni m. triceps brachii i m. anconaeus. Za supinaciju su potrebni mišići: m. supinator, m. biceps brachii, m. abductor pollicis longus, m. extensor pollicis longus i m. brachioradialis. Pri pronaciji sudjeluju: m. pronator quadratus, m. pronator teres. M. flexor carpi radialis, m. extensor carpi radialis longus (pri flektiranoj ruci), m. brachioradialis i m. palmaris longus. U nekih ljudi je moguća i hiperekstenzija što je čest slučaj kod djece i sportaša gdje je fleksibilnost ključan faktor uspješnosti u tom sportu.

Mišići u području pešća vrše kretnje dorzalna fleksija, palmarna fleksija, radijalna abdukcija i ulnarna abdukcija. U dorzalnoj fleksiji sudjeluju: m. extensor digitorum, m. extensor carpi radialis longus, m. extensor carpi radialis brevis, m. extensor indicis, m. extensor pollicis longus i m. extensor digiti minimi. Kod palmarne fleksije sudjeluju: m. flexor digitorum superficialis, m. flexor digitorum profundus, m. flexor carpi ulnaris, m. flexor pollicis longus, m. flexor carpi radialis i m. adductor pollicis longus. Radijalnu abdukciju obavljaju: m. extensor carpi radialis, m. abductor pollicis longus, m. extensor pollicis longus, m. flexor carpi radialis i m. flexor pollicis longus. Ulnarnu abdukciju obavljaju: m. extensor carpi ulnaris, m. flexor carpi ulnaris, m. extensor digitorum i m. extensor digiti minimi (Platzer, 2003).

6. SINDROMI PRENAPREZANJA

Ozljede i oštećenja lokomotornog sustava čest su slučaj kod sportaša. Akutne mehaničke ozljede nisu dijagnostički i terapijski problem i ustvari se ne razlikuju od sličnih ozljeda koje se događaju nesportašima odnosno općoj populaciji (Ivković i sur., 2006). Kronična oštećenja su poseban problem obzirom na dijagnozu, uzrok nastanka i mogućnost liječenja, a prije svega obzirom na njihovu prevenciju. Ozljeda se definira kao svako oštećenje tkiva nastalo u određenom i ograničenom vremenu. Oštećenje je pretežito posljedica uzastopnih mikrotrauma pa se ponekad svrstavaju u skupinu mikrotraumatskih bolesti iako je bolji naziv sindromi prenaprezanja. Oštećenjem se smatra onaj patološkoanatomski supstrat koji se anamnestički ne može dokazati, a sportaš ili rekreativac ga u većini slučajeva ne osjeti ili se ne sjeća vremena nastanka oštećenja. Karakteristika ozljede je akutnost nastanka dok je oštećenje kroničnog karaktera. Osnova nastanka sindroma prenaprezanja lokomotornog sustava jesu ponavljane traume (kronično kumulirano mikrotraumatsko oštećenje) koje onemogućuju reparaciju tkiva što je slučaj kod tetive, kosti, hrskavice, sluzne vreće ili mišića. Sindromi prenaprezanja čine 30-50% svih sportskih ozljeda i oštećenja (Pećina, 1992). Sindromi prenaprezanja se mogu javiti u bilo kojem dijelu lokomotornog sustava kao što su kost, tetiva, ligament, mišić, hrskavica, burza, prijelaz tetive u mišić ili hvatište tetive za kost. Nekoć se smatralo da je upala uzrok koji čini osnovu za razvoj simptoma sindroma prenaprezanja što je netočno, a od tuda i potječe nastavak „itis“ naglašavajući važnost upale. Novija su istraživanja opovrgnula prethodna i došlo se do zaključka da osnovicu nastanka sindroma prenaprezanja čine degenerativne promjene tako da se danas predlažu nastavci „oza“ ili „patija“ dajući do znanja da se radi o neupalnom odnosno degenerativnom oštećenju (Dimnjaković i sur., 2012). Uzročne čimbenike sindroma prenaprezanja dijelimo na unutrašnje čimbenike (intrinzične) na koje je teško utjecati i vanjske čimbenike (ekstrinzične) na koje je lakše utjecati. Unutrašnjim čimbenicima pripadaju anatomska odstupanja, mišićno-tetivna neravnoteža u prilagodbi, neravnoteža u snazi i rast. Vanjski čimbenici obuhvaćaju čitav niz uvjeta okoline koji djeluju na organizam, a najvažniji su sportska oprema, sportska pomagala i podloga na kojoj se događa sportska aktivnost (Borić i sur., 2007). Nastanak prenaprezanja lokomotornog sustava u sportaša odnosno rekreativaca je mnogo jasniji kada se analiziraju biomehanički faktori određenog sporta. Lokomotorni sustav je teško objektivno testirati za razliku od drugih velikih organskih sustava jer ne postoje morfološki

i fiziološki normativi na temelju čega bi se mogla otkriti patološka stanja premora i prenaprezanja. U nekih drugih sustava pretpatološka stanja se mogu objektivizirati (EKG, EEG itd.) i prije subjektivnih tegoba dok kod sindroma prenaprezanja lokomotornog sustava nije moguće objektivizirati ni izražene subjektivne tegobe (Pećina, 1992). Curwin i Stanish su napravili podjelu sindroma prenaprezanja lokomotornog sustava na stadije bolesti s obzirom na vrijeme pojave boli i njezin utjecaj na sposobnost bavljenja sportom (tablica 1). Razvoj sindroma prenaprezanja se odvija postupno tako da se i liječenje mora odvijati postupno, a ne da se očekuju brzi rezultati odnosno brzo izlječenje. Tkivo koje je bilo promijenjeno zbog opterećenja se regenerira, a ako se kontinuirano nastavi opterećivati velikim opterećenjima tada regeneracija tkiva s vremenom slabi te nastaju mikrotraumatska oštećenja tkiva koja se sve više umnažaju zbog čega nastaju degenerativna oštećenja. Većina tegoba se zanemaruje što je pogrešno jer se otežava liječenje i povećava se vrijeme oporavka. Osnovni simptom sindroma prenaprezanja je bol koja se javlja postupno tako da se u početku osjeća nakon opterećujuće aktivnosti i blaga je intenziteta dok se kasnije javlja tijekom aktivnosti i jačega je intenziteta. Jedna od teorija objašnjava da je uzrok nastanka boli nezadovoljavajuća reakcija tkiva da stvara kolagen (nezadovoljavajuća regeneracija tkiva) dok druga teorija tvrdi da do pojave boli dolazi zbog nastanka novih krvnih žila koje nastaju kao odgovor na preopterećenje što dovodi do smanjenog protoka krvi prilikom opterećenja u novonastalim krvnim žilama (Dimnjaković i sur., 2012).

Tablica 1. Podjela sindroma prenaprezanja lokomotornog sustava na stadije bolesti s obzirom na vrijeme pojave boli i njezin utjecaj na sposobnost bavljenja sportom prema Curwin i Stanish (Pećina, Heimer i sur., 1995).

Stadij	Pojava boli	Sposobnost bavljenja sportom
1	Nema	Normalna
2	pri ekstremnim opterećenjima	Normalna
3	na početku i nakon sportske aktivnosti	normalna ili neznatno smanjena
4	u toku i nakon sportske aktivnosti	neznatno smanjena
5	u toku sportske aktivnosti, prisiljava na prekid	znatno smanjena
6	u toku normalnih dnevnih aktivnosti	nemoguće bavljenje sportom

Prevalencija sindroma prenaprezanja najveća je u najmasovnijim sportovima poput nogometa i košarke, ali je česta u atletici i tenisu. U tim sportovima je opisan čitav niz sindroma prenaprezanja kao što su prijelomi zamora epifiza, sindrom bolnog ramena u mladih bacača, sindrom bolnog lakta u mladih bacača itd. (Borić i sur., 2007). Dva su moguća uzroka nastanka sindroma prenaprezanja. Prvi je kada su pred sportaša koji je nedovoljno pripremljen postavljeni preveliki zahtjevi (česta situacija kod mladih sportaša koji prelaze iz nižih u više kategorije čime se povećava intenzitet i ekstenzitet treninga), a drugi je kada je dobro pripremljen sportaš pretreniran (Ivković i sur., 2006). Treba biti oprezan kod treniranja mladih sportaša kako ne bi došlo do oštećenja lokomotornog sustava što na kraju može biti kobno za karijeru, ali i za nastavak normalnog života. Mladi sportaši imaju svoje krivulje razvoja kako fizičkog tako i psihičkog, a također je bitno poštivanje njihovih maksimuma. Pretreniranost koja se javlja i kod vrhunskih sportaša predstavlja veliki problem modernog sporta. Trenerima je pretreniranost postala jedna od glavnih briga u treninzima jer su zahtjevi veliki, treninzi moraju biti dugački i teški kako bi se ostvarili ciljevi, a mogućnost ozljeda je uglavnom prisutna na svakom treningu. Delikatan je posao današnjih trenera koji moraju izbalansirati puno faktora kako bi na kraju imali sportaša s vrhunskim rezultatima bez ozljeda ili oštećenja.

7. PRIJELOMI ZAMORA

Prijelome zamora je originalno opisao Breithaupt 1855. godine rekavši da kod pojedinca dolazi do prijeloma zamora zbog ponavljanja istih zadataka kada dolazi do prekomjernog mehanizma kosti. Tek četrdeset i dvije godine kasnije je Stechow opisao radiološku sliku prijeloma. U sportaša je opisan prijelom zamora 1934. godine. Dvije su teorije o nastanku prijeloma zamora. Nordin i Frankel govore da ponavljana opterećenja dovode do zamora mišića koji tada gube sposobnost manipuliranja silama stresa koje djeluju na kost pa zato dolazi do prevelikih sila koje djeluju na samu kost. Stanitski i suradnici pak smatraju da mišićna sila djeluje na kost što dovodi do prijeloma zamora (Pećina, 1992).

Sile tenzije, kompresije, savijanja, smika, torzije i njihove kombinacije opterećuju kost koja ima veliku sposobnost reparacije. Prijelomi zamora su djelomični ili potpuni prijelomi kostiju i spadaju u skupinu sindroma prenaprezanja koji uzrokuju remodeliranje kostiju dok se jakost kosti povećava u smjeru djelovanja sile, a pripadaju sindromima prenaprezanja. Nastaju djelovanjem ponavljanih sila, a da su te sile slabije od sile koja je potrebna da slomi kost u jednom naletu. Ponavljane sile uzrokuju remodeliranje kostiju koje započinje osteoklastičnom aktivnosti i resorpcijom kosti, a slijedi je osteoblastička aktivnost sa stvaranjem novog koštanog tkiva (Pećina, 1992). Ponavljanje koštanih naprezanja može uzrokovati akumulaciju mikrotrauma koja dovodi do fraktura na kostima. Postoje gledišta da učestale mikrotraume dovode do poremećaja lokalne cirkulacije te da mišićni trzajevi mogu uzrokovati prijelom kosti. Postoje mjesta na kosti koja se nazivaju kritične točke kosti gdje odnos između spužvastog koštanog tkiva i korteksa ide u korist spužvastog tkiva. Prijelomi zahvaćaju oba korteksa iako nije rijetkost da zahvate samo jedan korteks (Kenig, Janković & Simjanović, 1966). Nisu sve kosti jednako otporne pa tako veličina i oblik značajno utječu na otpornost djelovanja raznih sila. Prevelika ili premala mišićna snaga i mišićna fleksibilnost također utječu na pojavu prijeloma zamora. Mišićnu snagu treba povećavati, ali treba biti oprezan jer ona utječe na prijelome zamora iz razloga jer se povećava sila koju mišić može proizvesti dok mišićnu fleksibilnost treba kontinuirano i strpljivo razvijati. Razlog nastanka prijeloma zamora nije opterećenje treninga ili natjecanja gdje se bol pojavila već su uzrok treninzi i natjecanja koja su prethodila treningu odnosno natjecanju kada je bol nastala. Treba biti oprezan s količinom naprezanja u treningu jer ukoliko sportaš nije naviknut na opterećujuće treninga, gdje se

potencijalno opasni pokreti ponavljaju, tada lako može doći do oštećenja lokomotornog sustava. U nekim sportovima poput plivanja prijelomi zamora nastaju kada i pojava pretreniranosti jer ruke kojima se izvodi glavni pokret trpe velika opterećenja te prevelikom količinom treninga trpi specifični dio tijela što su u ovom slučaju ramena. Prvo se treba sportaša adaptirati na opterećenje da bi se ono moglo značajnije povećati. Kod vrhunskih sportaša čest je slučaj da ne reagiraju na bolove odnosno da ih ne osjećaju značajno pa ne reagiraju u pravom trenutku. U sportskoj medicini prijelomi zamora zaprimaju veliki postotak oštećenja te tako postaju veliki problem modernog sporta, ali i veliki problem kod djece sportaša koji su uključeni u rigorozne treninge. Još veći problem je prekasno traženje liječničke pomoći kada je narušeno kretanje što rezultira dužim izbjavanjem s terena, umjesto da se traži pomoć pojavom prvih simptoma. Pogreške u treningu su jedan od glavnih uzroka nastanka prijeloma zamora. Broj ponavljanja, veličina opterećenja i njihova frekvencija su ključni faktori o tome koliko kost može izdržati ponavljanje sile jer su glavni uzrok prijeloma zamora prekorišteni i umorni mišići koji okružuju povrijeđenu kost što znači da ako se nadvlada moć reparacije kosti onda dolazi do prijeloma zamora. Najviše prijeloma zamora zacijeli uz odmor od par tjedana, rehabilitacijske programe i postepeno vraćanje u trening dok samo mali postotak zahtijeva operaciju što se pripisuje reparacijskoj sposobnosti kosti koja je prilikom nastanka prijeloma zamora bila nedovoljna. Prevencija je itekako moguća kvalitetno osmišljenim programima, a jednako je bitno i poznavanje biomehanike sportskih ozljeda kako bi se iste spriječile. Vježbe s opterećenjem predstavljaju svojevrsnu prevenciju jer kost postaje čvršća, deblja i teža kada je podvrgnuta velikim opterećenjima, a ponekad se i sama kost može promijeniti kako bi lakše podnijela mehaničko opterećenje na način da se kost odlaže i apsorbira u skladu sa silama naprezanja (Guyton & Hall, 2012). Trening s opterećenjem je i prevencija za budućnost kada kosti stare odnosno odlaganje i apsorpcija su spori te kosti postaju krhke. Prijelome zamora najčešće susrećemo kod mladih osoba (Kenig, Janković & Simjanović, 1966). Kod mladih sportaša najviše prijeloma zamora nastaje u godinama kasnog puberteta. Raspodjela učestalosti prijeloma zamora prema anatomskom području ista je kao i kod odraslih. U dječjoj dobi može doći do prijeloma zamora na epifizama koji pripadaju specifičnim sindromima prenaprezanja u dječjoj dobi. Prijelomi epifize opisani su na distalnom radijusu kod gimnastičarki i proksimalnom humerusu kod bacača u bejzbolu (Borić i sur., 2007).

7.1. PRIJELOMI ZAMORA GORNJIH EKSTREMITETA

Prijelomi zamora gornjih ekstremiteta često su neprepoznate ozljede kod sportaša i nesportaša, a pojavljuju se rjeđe nego prijelomi zamora donjih ekstremiteta. Razlog tomu je što donji ekstremiteti trpe ponovljene stresove prilikom hodanja, trčanja i skokova koji su sastavni elementi svakodnevnog života, a pogotovo većine sportova. Najčešći razlozi nastanka prijeloma zamora gornjih ekstremiteta su neravnoteža u fleksibilnosti, neravnoteža u snazi, promjene u intenzitetu treninga, promjene u ekstenzitetu treninga, te loša treniranost i loša izvedba. Za razumijevanje učestalosti nastanka prijeloma zamora na gornjem ekstremitetu u sportaša treba se zapitati o količini ponovljenih izvedbi u određenim sportovima. Neki sportovi zahtijevaju unošenje maksimalne sile u recimo izbačaj lopte ili izbačaj projektila dok u nekim sportovima to nije potrebno. Identične kretnje, gdje nerijetko položaj ruke nije u zdravom položaju, ponavljaju se iz treninga u trening, iz tjedna u tjedan, iz mjeseca u mjesec pa na kraju iz sezone u sezonu. „Naprimjer, plivač tijekom samo jednog treninga učini oko 4000 zaveslaja, što iznosi i više od 800000 zaveslaja u jednoj sezoni, pa nas znajući to ne iznenađuje da oko 60% vrhunskih plivača ima tegobe u smislu sindroma prenaprezanja u području ramena.“ (Pećina, 1992:10). Drugi primjer u plivanju kaže da vrhunski plivači na kratke staze naprave u jednoj godini oko 700000 snažnih zaveslaja (Popović, 1988). Vrhunski pak rukometaš u toku jedne sezone napravi 100000 bacanja dominantnom rukom i to uglavnom brzinom od 100-120 km/h što prevedeno u cijelu karijeru (10-15 godina) znači da rukometaš napravi 1-2 milijuna bacanja dominantnom rukom. Takva je situacija u raznim sportovima poput vaterpola, odbojke, bacanja koplja, dizanje utega i sl. Vaterpolist u sezoni ima bacanja slično kao rukometaš i to isto uglavnom maksimalnom izvedbom, smečer u odbojci svaki trening jako udara loptu iznad glave, bacač koplja baca projektil koji je značajno teži od lopte, a dizač utega podiže iznad glave kilaže veće od svoje mase tijela. Općenito u sportovima gdje se ruka dugotrajno zadržava iznad glave učestala je pojava prijeloma zamora u ramenu i ruci, a bilo bi i teško zamisliti da sa tolikim opterećenjima ne dođe do oštećenja lokomotornog sustava. Kostii gornjih ekstremiteta mogu biti izloženi nakupljanju ponovljenih mišićnih kontrakcija koje također mogu dovesti do koštanog naprezanja. Koncentrična i ekscentrična kontrakcija dovode do koštanog naprezanja, a pogotovo pokreti bacanja. Iznad 34. godine češći su prijelomi zamora gornjih ekstremiteta kod žena što se pripisuje smanjenoj koštanoj gustoći i tanjim kostima (Miller & Kaeding, 2012).

7.2. MEHANIZMI NASTANKA I RASPODJELA PO SPORTOVIMA PRIJELOMA ZAMORA GORNJIH EKSTREMITETA

Prijelomi zamora pretežito ovise o vrsti sporta. Svaki sport ima svoje specifičnosti pa tako ima i pojavu specifičnih oštećenja. Prijelom zamora ključne kosti je čest slučaj kod veslača (medijalna trećina ključne kosti), bacača koplja, gimnastičara, dizača utega, ragbijaša, hokejaša i biciklista. Kod veslača i gimnastičara se prijelomi zamora uglavnom događaju na medijalnoj trećini ključne kosti dok se kod dizača utega događa na lateralnom dijelu. Odlazak ramenom ili ramenima prema naprijed tako da ruke zaostaju utječe na pojavu prijeloma zamora ključne kosti. Oporavak je uglavnom uspješan, a sastoji se pretežito od odmora. Prijelomom ključne kosti dolazi do pomaka koštanih ulomaka zbog djelovanja muskulature koja okružuje ključnu kost (Ruszkowski i sur., 1990). Pretežito pogađa mlade sportaše. Prijelomi zamora ramenog pojasa se najviše pojavljuju u sportovima gdje se bacanje izvodi iznad glave zatim kod gimnastičara, veslača, tenisača, bacača diska i dizača utega. Ruka iznad glave nije prirodan čovjekov položaj pa ako se stalno ponavlja isti pokret i ako je uz to i tehnika nepravilna tada je čest slučaj nastanka prijeloma zamora ramenog obruča. Uzmimo za primjer rukomet gdje je biomehanika izbačaja prilično kompleksna i svaki dio izbačaja bi trebao biti pravilno izveden kako bi se smanjila mogućnost nastanka prijeloma zamora kako u ramenom obruču tako i u cijeloj ruci. Već je prije spomenuto da rukometaš u svojoj karijeri napravi 1-2 milijuna ovih kompliciranih bacanja dominantnom rukom. Biomehanika bacanja lopte u rukometu sastoji se od tri faze. Prva je faza pripremna gdje se lopta obuhvaća i poluga se napinje što dovodi do zatezanja muskulature gdje se rameni zglobovi nalaze u maksimalnoj vanjskoj rotaciji, lakatni zglobovi su u fleksiji od 60°, a ručni zglobovi i šaka se u blagoj hiperekstenziji. Druga faza je faza akceleracije i sastoji se od dva dijela. U prvom dijelu su rame i lakat postavljeni prema naprijed dok podlaktica i šaka ostaju iza ramena što sve zajedno postavlja lakatni zglobovi u položaj sklon ozljeđivanju, a u drugom dijelu dolazi do pomicanja humerusa prema naprijed uz unutarnju rotaciju. Treća faza je faza izbacivanja i usmjeravanja lopte i tu su najjača djelovanja u mišićima podlaktice i šake (Pećina & Heimer, 1995). U streljaštvu (disciplina trap) česti su prijelomi zamora korakoidnog nastavka koji nastaju prilikom udarca kundaka u korakoidni nastavak kod ispaljenog hica. Prijelomi zamora korakoidnog nastavka su čest slučaj i kod plivača (Popović, 1988). Za oporavak je dovoljan prestanak aktivnosti odnosno odmor. Prijelomi zamora humerusa se najčešće događaju u tenisu (prijelom zamora dijafize humerusa koji nastaje prvenstveno

kod forhend udarca), bacanju koplja i dizanju utega. U bacačkim sportovima prijelomi zamora se pojavljuju na sredini ili distalnoj trećini humerusa jer biceps brachii i triceps brachii štite humerus, a kada se oni previše koriste u toj funkciji tada stres prelazi na humerus i nastaju bolovi. Kod dizača utega se prijelomi zamora humerusa pojavljuju na proksimalnoj trećini humerusa prilikom povlačenja utega. Prestanak izvođenja kretnji koje su dovele do prijeloma zamora pospješuje koštanu obnovu koja omogućuje potpuni oporavak. Prijelom zamora olekranona zauzima četvrto mjesto najčešćih prijeloma zamora. Uglavnom se pojavljuje kod bacača koplja, gimnastičara, dizača utega i kod sportova gdje se lopta baca kada je ruka u poziciji iznad glave. Kod bacača koplja i dizača utega se pojavljuje na srednjoj trećini olekranona, a kod sportova gdje se lopta baca kada je ruka u poziciji iznad glave na proksimalnoj trećini olekranona. Uzrok nastanka je udarac olekranona u medijalni i gornji rub udubine na nadlaktičnoj kosti pri izbačaju. Kod mladih gimnastičara je čest slučaj prijelom zamora olekranona zbog jakih ekstenzija u zglobu lakta što se najčešće događa na preči. Kirurško liječenje prijeloma zamora olekranona je čest slučaj. Prijelomi zamora na dijafizi lakatne kosti najčešće se događaju kod tenisača, golfera i odbojkaša zbog jakih udaraca u koje je uključena i rotacija ruke. Opisani su i prijelomi zamora lakatne kosti pri nošenju tereta, a da je podlaktica flektirana (Kenig, Janković & Simjanović, 1966). Liječenje pretežito obuhvaća samo odmor. Prijelomi zamora palčane kosti se najčešće pojavljuju kod tenisača, gimnastičara (pogotovo mladih gimnastičara), nogometaša, biciklista, igrača badmintona i u borilačkim sportovima. Simptomi prijeloma zamora epifize palčane kosti su bol uzrokovana vježbanjem i lokalizirana oteklina preko distalnog dijela palčane kosti. Bol je prisutna na dodir te je odličan „test rukovanja“ koji uglavnom uzrokuje bol ako postoji prijelom zamora (Rolf, 2007). Kao i kod lakatne kosti liječenje se sastoji od odmora. Prijelomi zamora kostiju šake i prstiju se događaju prvenstveno u sportovima gdje sportaš zadržava hvat kao što su tenis, gimnastika, veslanje, hokej i dizanje utega, ali su čest slučaj u sportovima gdje su česti udarci u taj dio tijela što je primjer u odbojci kod bloka i smečiranja ili vratara u svim sportovima gdje postoji pozicija vratara i u borilačkim sportovima gdje se udarci vrše rukom. U veslanju su oštećenja podlaktice i ručnog zgloba relativno česta (nešto češća u mladih veslača) s tim da veslači koji se natječu u rimen disciplinama imaju veću učestalost oštećenja podlaktice dok veslači skul disciplina učestalije oštećenje ručnog zgloba. Najčešći uzrok ovih dvaju oštećenja je loša tehnika veslanja, a događaju se kod vađenja lopate vesla iz vode (Kern, 2008). Od 8 kosti pešća najščešće se ozljeđuje čunasta kost (os scaphoideum). Prijelomi zamora čunaste kosti najčešće pogađaju dizače utega, bacače kugle, igrača badmintona,

gimnastičare i vratare u nogometu, rukometu, vaterpolu i sl. Događaju se zbog pretjerane i stalno ponavljanje dorzifleskije ručnog zgloba i to pogotovo kada su prisutne velike sile kao što je slučaj u bacača kugle, dizača utega i gimnastičara. U gimnastici se prijelomi zamora čunaste kosti zbivaju na obje ruke dok kod bacača kugle samo na jednoj što je i logično jer samo dominantna ruka trpi velike stresove (Hanks i sur., 1989). Na vratarskoj poziciji nastaju zbog snažnih udaraca koje vratar obrani, a u badmintonu zbog naglašene dorzifleksije kod udarca loptice. Prijelomi zamora gaškaste kosti (os pisiforme) događaju se kod odbojkaša i u borilačkim sportovima gdje se udarci ili hvatovi vrše uglavnom rukom. Prijelomi zamora polumjesečaste kosti (os lunatum) pojavljuju se kod gimnastičara zbog velikih sila gdje je hvat ili oslonac na dlanovima tj. šakama. Kukasta kost (os hamatum) ima mali nastavak (kuka) koji ulazi u dlan te zna puknuti kod igrača golfa i to u vodećoj ruci (prednja ruka u odnosu na smjer udaranja loptice). Glavni uzrok prijeloma zamora kukaste kosti u golfu je promjena hvata palice i promjena jačine stiskanja palice tijekom učestalog vježbanja. Mjesto boli je na granici između lakatne kosti i zgloba šake (Macuka, 2007). U metakarpalnih kostiju rijetko dolazi do prijeloma zamora, a ako ipak dođe do prijeloma zamora onda je to uglavnom kod tenisača i veslača zbog čvrstog hvata reketa odnosno vesla (Jones, 2009). Prijelomi zamora prstiju šake su čest slučaj u sportu i to uglavnom u onim sportovima gdje se udarci moraju amortizirati prstima. Takvi zahtjevi su u borilačkim sportovima, sportovima gdje vratar mora braniti snažne udarce (nogomet, rukomet, vaterpolo), sportovima gdje igrač rukama treba blokirati ili presjeći snažne udarce (rukomet, vaterpolo) i u bacanju kugle.

8. KLINIČKA SLIKA

Klinička slika je skup simptoma bolesti i znakova bolesti. Simptomi bolesti su subjektivni osjećaj bolesnika, a znaci bolesti su objektivne promjene na tijelu. Kod prijeloma zamora je simptom bolesti bol, a znaci su otok, krepitacija i smanjena gibljivost u zglobu iako ovisno o zglobu postoje neke specifičnosti. U slučaju prijeloma zamora ključne kosti uočljiva je oteklina, ozlijeđeno područje je osjetljivo na dodir, ključna kost je deformirana i prisutne su krepitacije na mjestu prijeloma pri pokretu (Heimer & Čajavec, 2006). Nekoliko je stadija kod kliničke slike sindroma prenaprezanja ramena: 1. bol isključivo poslije napora, 2. bol na početku treninga koja se gubi nakon zagrijavanja, a ponovno se javlja ako se sportaš umori, 3. bol pri naporu i za vrijeme mirovanja (Jović & Miličević, 1988). Uz bol dolazi i do smanjenja opsega pokreta. Klinička slika prijeloma radijusa neposredno iznad zapešća je ograničena gibljivost zapešća (Heimer & Čajavec, 2006). Prijelom zamora skafoidne kosti donosi bol pri aksijalnoj kompresiji palca, bol kod supinacije šake uz otpor i bol u području anatomske burmutice pri ularnoj devijaciji zglavka koja se palpira neposredno ispod palčane kosti odnosno između tetiva m. extensor pollicis longusa, m. extensor pollicis brevis i m. abductor pollicis longusa (www.msd-prirucnici.placebo.hr).

9. DIJAGNOSTIKA

Dijagnostika je metoda kojom se definira bolest ili patološko stanje. Dijeli se na kliničku dijagnostiku, radiološku dijagnostiku i nuklearnomedicinsku dijagnostiku. Klinička dijagnostika je osnovna i najvažnija dijagnostička metoda. Sastoji se od anamneze, inspekcije, palpacije, ispitivanja opsega pokreta, perkusije, auskultacije i od ispitivanja karakterističnih testova za pojedine sindrome. Perkusija i auskultacija se ne koriste kod prijeloma zamora. „Detaljna klinička pretraga bolesnika je najdragocjeniji način da se objektiviraju subjektivne tegobe bolesnika“. (Ruszkowski i sur., 1990:32). Ostale dijagnostičke metode se vežu na kliničku dijagnostiku. Kod prijeloma zamora radiološka dijagnostika se najčešće sastoji od ultrazvučne dijagnostike (UZV), kompjutorizirane tomografije (CT), magnetske rezonancije (MR) i rendgenološke pretrage (RTG snimka). Ultrazvukom se gleda slika u stvarnom vremenu za razliku od magnetske rezonancije i kompjutorizirane tomografije gdje se u pravilu gleda zamrznuta slika (www.medri.uniri.hr). Nuklearnomedicinskoj dijagnostici pripada scintigrafija. Sve metode su međusobno nadopunjuju u stvaranju konačne dijagnoze. Radiolog bi u svakom sportskom timu bio od velike pomoći jer bi prikazivao oštećenja, određivao stupanj oštećenja i pratio uspješnost liječenja. Liječenje bi bilo jednostavnije i kraće jer bi se na vrijeme prepoznali prvi znaci oštećenja lokomotornog sustava (Borić i sur., 2007).

9.1. KLINIČKA DIJAGNOSTIKA

9.1.1. Anamneza

Anamneza se odnosi na prikupljanje podataka o bolesniku kako bi dobiveni podatci poslužili postavljanju dijagnoze, a za njeno uzimanje moraju postojati relevantni podaci poput pojave boli. Sastoji se od obiteljske i osobne anamneze, a iz praktičnih razloga se prvo bolesnika pita za razlog njegovog dolaska na pregled da bi se na kraju orijentiralo na zdravstveno stanje njegove obitelji. Pitanja koja se postavljaju trebaju biti tako formirana da se dobiju najbolji mogući odgovori. Iz razgovora s bolesnikom se dobiju i cjelokupni podaci o njegovom životu odnosno načinu njegova izražavanja, društvenog i ekonomskog statusa, psihičkom stanju i sl. Bitni su podaci koje je bolesnik sam uočio poput promjena na koži i zglobovima, gubitak funkcije određenog zgloba i sl. Treba saznati je li se bolesnik već liječio zbog istih tegoba i naročito je bitan uvid u raniju medicinsku dokumentaciju. Anamnestički podaci o trenutnoj bolesti koji pomažu u postavljanju dijagnoze trebali bi dati odgovor o subjektivnim smetnjama koje bolesnik osjeća kod normalne aktivnosti lokomotornog sustava i o promjenama koje je bolesnik na sebi uočio (Ruszkowski i sur., 1990). Pojava boli može biti nagla, postepena, sama od sebe, povezana s nekim pokretom, povezana s ozljedom. Također je bitno je li bol trajna ili dolazi u intervalima i je li lokalizirana ili se širi (ako se širi onda je bitno i kamo se širi). Jednostavnije rečeno treba ispitati kvalitetu, kvantitetu i trajanje boli (Ruszkowski i sur., 1990). Prvi problemi s boli se javljaju poslije jednog većeg naprezanja s time da se bol iz dana u dan pojačava i rijetko dovodi do funkcionalne nesposobnosti zgloba (Kenig, Janković & Simjanović, 1966). Kod ponavljanih mikrotrauma, koje uzrokuju prijelome zamora gornjih ekstremiteta, bol se zna javljati samo u određenom položaju gdje je oštećenje nastalo.

9.1.2. Inspekcija

Inspekcija se odnosi na pregled gledanjem koji se provodi u mirovanju i kretanju. Kod inspekcije ramenog zgloba liječnik odmah gleda bolesnikovo držanje, položaj vrata, simetriju ramena, pokrete ruke i moguće deformacije. Rameni zglob se ispituje u stojećem stavu. Boja kože i konstitucija liječniku mogu biti od velike pomoći. Svako odstupanje od normale treba se zabilježiti i uzeti u obzir kod bilo kakvog zaključivanja. Kod inspekcije ruku bitno je pratiti simetriju lijeve i desne ruke jer velika odstupanja povećavaju rizik od nastanka oštećenja. Inspekcijom u kretanju dobivaju se podaci o funkcionalnoj sposobnosti miškulature i o pokretljivosti pojedinih dijelova tijela (Ruszkowski i sur., 1990).

9.1.3. Palpacija

Palpacija je metoda opipavanja prstima. Prvo se radi u mirovanju, a zatim u kretanju jer se u kretanju dobiju dobri podaci o funkciji mišića i tetiva. Palpacijom se kod sportaša dobije osjet boli što je dobar pokazatelj prijeloma zamora. Koža uslijed prijeloma zamora ostaje nepromijenjena iako se lokalna temperatura zna povećati. Bitno je ustvrditi je li bolnost paralelna sa zglobnom pukotinom ili je usmjerena prema hvatištima tetiva. Ponekad je bolno područje kod većih zglobova iako je uzrok na manjim zglobovima. Bol se javlja u treningu i to s vremenom sve ranije i ranije sve dok ne dođe do prekida aktivnosti. Ponekad je bol prisutna i u fazi odmora što predstavlja jači stupanj oštećenja. Otok je nešto rjeđi, a uz bol je jedan od karakterističnih znakova prijeloma zamora. „Prema izvješćima iz literature lokalizirana osjetljivost na palpaciju nalazi se u 66 do 88% slučajeva prijeloma zamora, a lokalni otok u 25 do 50% slučajeva.“ (Pećina, 1992:267).

Ključna kost se palpira na udubljenjima s prednje lateralne strane, stražnje lateralne strane, prednje medijalne strane, stražnje medijalne strane te se palpira medijalni kraj i lateralni kraj ključne kosti. Palpacija ramenog obruča se provodi na sternoklavikularnom, akromioklavikularnom i glenohumeralnom zglobu ta na korakoidnom nastavku i to od naprijed prema natrag. Lopatica se palpira od naprijed (medijalni i lateralni pristup) zatim na lopatičnom grebenu i na akromionu sa svih strana, grebenu lopatice, trapezastoj kvržici, nadgrebenoj i podgrebenoj jami, rubovima i kutovima lopatice, kljunastom nastavku i vratu lopatice. Palpacija humerusa se vrši obuhvaćanjem vanjskog kraja ključne kosti i akromiona dok osoba okreće rame unutra i van, a lakat može biti savijen pod 90° što omogućuje palpaciju kretanja velike i male kvrge. Palpacija lakta se radi na mnogo mjesta, a to su: glavica humerusa, lateralni epikondil, vanjski greben iznad lateralnog epikondila, lakatna jama, medijalni epikondil, unutarnji greben iznad medijalnog epikondila, žlijeb lakatnog živca, glava radiusa, vrat radiusa, radijalna kvrga, gornja strana olekranona, unutarnja strana olekranona, vanjska strana olekranona, stražnji rub tijela lakatne kosti, korakoidni nastavak lakatne kosti. Palpacija korijena šake i šake se odvija na donjem kraju glave ulne, donjem kraju glave ulne i stiloidnom nastavku, donjem kraju radiusa, medijalnom rubu donjeg kraja radiusa, lateralnom rubu donjeg kraja radiusa i stiloidnom nastavku, stražnja kvržica radiusa. Kost šake se moraju palpirati svaka posebno, a skoro svaka kost se može iz više koraka palpirati. Članci prstiju se palpiraju svaki zasebno (Tixa, 2009).

9.1.4. Ispitivanje opsega pokreta

Prije ispitivanja funkcije zglobova treba utvrditi početni položaj. Početni položaj je uspravan stav s tijelom uza zid s ispruženim rukama priljubljenima uz tijelo, a donji udovi su opruženi i sklopljeni te se zglobovi u tom položaju označavaju s 0 stupnjeva. Bez početnog položaja ne bi bilo moguće uspoređivati rezultate mjerenja i pratiti tok liječenja. Funkcija ramenog zgloba se ispituje u sjedećem ili stojećem položaju jer se u tom položaju vidi funkcioniranje lopatice dok se ostali zglobovi gornjih ekstremiteta mogu ispitivati u ležećem položaju iako nije obavezno. Funkcija zgloba se ispituje izvođenjem kretnji u tri osnovne ravnine (sagitalnoj, frontalnoj i horizontalnoj). Opseg kretnje zgloba se izražava u stupnjevima i najjednostavnije ga je mjeriti kutomjerom. Zglob se pri pregledu može osim osnovnog položaja zateći u još nekim tipičnim položajima: fiziološki položaj (svi elementi zgloba jednako relaksirani), srednji položaj (položaj u kojem zglobna čahura može primiti najviše tekućine i tada je čahura jednako napeta u svim dijelovima), funkcionalni položaj (položaj u kojem zglob najbolje vrši određenu funkciju) i antalglični položaj (položaj u kojem je zglob najmanje bolan). Gibljivost zgloba može biti smanjena što se još naziva kontrakturom ili povećana odnosno prisutna je abnormna gibljivost zgloba koja prelazi fiziološke granice (Ruszkowski i sur., 1990).

9.2. RADIOLOŠKA DIJAGNOSTIKA

9.2.1. Ultrazvučna dijagnostika

„Ultrazvučna dijagnostika sindroma prenaprezanja danas je zasigurno najkorisnija, a mogli bismo reći gotovo i nezaobilazna dijagnostička metoda.“ (Pećina, Heimer i sur. 1995:241). Ona je radiološka metoda oslikavanja koja koristi ultrazvučne valove visoke frekvencije da bi se dobile slike unutrašnjih struktura tijela. Moderni ultrazvučni uređaji imaju visoku rezoluciju i gotovo da pokazuju mikroskopsku strukturu tkiva. Visokofrekventni ultrazvučni valovi se šalju u tijelo pacijenta da bi se zatim primili iz tijela pacijenta tj. odbijaju se od pacijentovih organa i vraćaju u sondu (www.magnetska-rezonancija.hr). Ultrazvuk može izravno stvarati sliku u bilo kojoj ravnini u odnosu na tijelo bolesnika što se odmah vidi na zaslonu uređaja koji izgleda poput TV monitora. Učinkovitost ultrazvuka nije jednaka u svim ravninama skeniranja zbog interpozicije zraka ili koštanih struktura. Prednosti ultrazvučne dijagnostike su: jednostavnost izvođenja, relativno jeftina provedba, brzo izvođenje i mogućnost provedbe više puta bez posljedica po pacijenta (odsustvo ionizirajućeg zračenja). Od svih slikovnih metoda najovisnija je o iskustvu i znanju ispitivača kod provedbe ultrazvuka i kod razumijevanja informacija dobivenih nakon ultrazvučnog nalaza. Ultrazvuk kosti je koristan za procjenu površine kosti dok nije pretjerano koristan pri evaluaciji koštane strukture. Njime nije moguće prikazati spongioznu kost ako nije razoren korteks (Čičak i sur., 2003). Prijelomi ključne kosti se najbolje prikazuju ultrazvukom pa rendgen postaje nevažan. Ultrazvuk ramenog zgloba pruža uvid u koštanu strukturu te analizira promjene u rotatornoj manšeti (Heimer & Čajavec, 2006). Ozljede i oštećenja ramena se mogu brzo i jednostavno dijagnosticirati ultrazvukom. Koriste se linearne sonde od 5 do 12 MHz, a ispitivanje se provodi u sjedećem položaju bez naslona. Kada se radi pregled onda je potrebno usporediti rezultate s drugom stranom kako bi se razlikovale normalne varijacije od patološkog nalaza (Ruszkowski i sur., 1990). Pregled se uvijek mora napraviti u dvije ravnine koje su okomite jedna na drugu (najčešće uzdužna i poprečna ravnina). Ultrazvučno ispitivanje je najbolje provesti linearnom sondom izravno na kožu. Ultrazvučni gel je sredstvo koje se stavlja između sonde i kože (Čičak i sur., 2003).

9.2.2. Kompjutorizirana tomografija (CT)

Kompjutorizirana tomografija je tehnika slojevnog snimanja koja koristi suženi rendgenski snop usmjeren okomito na uzdužnu os tijela što rezultira aksijalnim odnosno transverzalnim presjekom. CT pregled je bezbolan, neinvazivan, brz, pouzdan i nakon njega u tijelu pacijenta ne ostaje nikakvo zračenje. Njegova posebna kvaliteta je da dobro prikazuje promjene na koštanim strukturama. Ima ograničenu mogućnost korištenja nagiba kućišta uređaja odnosno otklona od transverzalne ravnine. Slike u drugim ravninama je moguće dobiti naknadnom obradom prikupljenih podataka. Stvaranje slike započinje odabirom polja pregleda koje je od interesa jer se samo one rendgenske zrake koje prođu kroz njega koriste za konačnu CT sliku koja je složena od mozaika kvadratića. Rekonstrukcija slike u određenoj ravnini je posebno važna u planiranju kirurškog zahvata. Na CT slici kost je uvijek svijetla jer jače atenuira rendgensko zračenje od mekog tkiva, masti i zraka koji su na slici tamni odnosno pri prolasku kroz ljudsko tijelo rendgenske zrake nailaze na strukture tijela različite gustoće, a što je tijelo veće gustoće to zrake više slabe. Za skeniranje proksimalnih dijelova ekstremiteta koriste se aksijalni presjeci, a kod distalnih (radiokarpalni zglob) može se primijeniti neaksijalno skeniranje. Da bi se izbjegli pokreti skeniranih dijelova tijela najčešće je potrebna imobilizacija trakama ili plahtama. Kod CT pretrage ramena skeniranje treba započeti u gornjem dijelu akromiona i nastaviti se nekoliko centimetara distalno od donjeg ruba glenoida, a ponekad čak i do donjeg angulusa lopatice. Distalni dio ruke treba imobilizirati vrećicama pijeska ili jastucima kako bi se izbjegli neželjeni pokreti, podrhtavanje i sl. Lakat se može skenirati tako da je ruka spuštена niz tijelo, ali je poželjnije skenirati sa rukom iznad glave u blagoj fleksiji jer je tada potrebna manja doza uz bolju kvalitetu slike. Budući da takva pozicija ruke brzo dovodi do zamora potrebna je pažljiva imobilizacija jastucima. CT radiokarpalnog zgloba se izvodi u položaju kada je ruka iznad glave, a može se skenirati izravno u sagitalnim i koronalnim presjecima adekvatnim podešavanjem položaja šake. Presudna je imobilizacija podlošcima i jastucima. Kod skafoidne frakture je optimalno skenirati uzduž osi kosti postavljajući šaku u ulnarnu devijaciju (www.medri.uniri.hr).

9.2.3. Magnetska rezonancija (MR)

Magnetska rezonancija je neinvazivna radiološka dijagnostička pretraga sa slojevnim prikazom tijela. Nedostaci su ograničena dostupnost i visoka cijena (Borić i sur., 2007). Neopasna je metoda (odsustvo ionizirajućeg zračenja) koja najbolje prikazuje meka tkiva i promjene na njima, a sliku može stvarati izravno u bilo kojoj ravnini u odnosu na tijelo bolesnika. Za nastanak slike kod MR koristi se snažno magnetsko polje u koje se smješta pacijent, radiofrekventni valovi koji daju energiju, te računala pomoću kojih dobivamo jasnu sliku organa, mekog tkiva, kostiju i zglobova, odnosno svih struktura u unutrašnjosti tijela. MR omogućuje vizualizaciju prijeloma kosti kada se ona još ne vidi na RTG snimkama (posebice u slučaju prijeloma zamora), a vizualizira i koštano natučenje. Polje gledanja na MR uređajima ograničava otvor kućišta. Kontrast slike na MR čine svijetla područja visokog signala (hiperintenzno) i tamna područja niskog signala (hipointenzno) pa je svjetlina signala koštane kompakte na MR uvijek tamna (www.medri.uniri.hr). Magnetska rezonancija ramena je odlična metoda koja detaljno prikazuje anatomske strukture ramena (Čičak i sur., 2003). Radi se tako da bolesnik leži na leđima s rukom uz tijelo i zavojnicom prislonjenom uz rame. Položaj zgloba je neutralan uz blagu vanjsku rotaciju koja omogućuje napetost prednjeg dijela zglobne kapsule i rotatorne manšete. Snima se u tri karakteristične ravnine. Aksijalna ravnina je standardna, dok se sagitalna modificira usporedno sa zglobnom plohom glenoida (kosa sagitalna ravnina), a koronalna okomito na glenoid (kosa koronalna ravnina). Te tri ravnine se moraju poštovati kod MR pretrage ramena. Tipična indikacija za MR pretragu lakta je bol zbog prenaprezanja, a izvodi se tako da bolesnik leži na leđima ili na boku snimane strane sa rukom ispruženom prema gore. Osobito je važno točno odrediti koronalnu, a potom i sagitalnu ravninu zgloba kako bi anatomske strukture bile lako prepoznatljive i pogodne za evaluaciju. Lakat je potrebno prikazati u sve tri ravnine. Ručni zglob se sve češće prikazuje pomoću MR u sve tri ravnine, no ključni su koronalni presjeci. (www.medri.uniri.hr).

9.2.4. Rendgenološka pretraga

Rendgensko snimanje koštano-zglobnog sustava koristi se za otkrivanje prijeloma kosti, iščašenja zglobova i drugih ozljeda kostiju. Upotreba rendgenskog snimanja je najbrži i najjednostavniji način da se vide promjene na kostima i zglobovima nastale zbog ozljede, upale ili neke druge bolesti. Moguć je prikaz dijelova prelomljene kosti nakon različitih načina liječenja prijeloma te praćenje zarastanja prijeloma. Funkcija rendgenološke pretrage je pokazivanje promjena na rendgenskim snimkama koje se mogu dokazati u 50-70% slučajeva prijeloma zamora. Pojava boli ne garantira da će se na rendgenskim snimkama vidjeti nastanak prijeloma zamora jer treba proći određeno vrijeme kako bi se i na snimkama vidjele promjene pa je zato rendgen bitno provoditi tek nakon detaljne kliničke dijagnostike. Rendgensko snimanje se vrši kao rutinski u dva smjera ili kao specijalno kao što su snimke ramenog zgloba u rotaciji, ciljane snimke skafoidne kosti zapešća i sl. Uslijed prijeloma zamora ključne kosti obavezan je rendgen. Kod ramenog obruča se analizira akromioklavikularni zglob, sternoklavikularni zglob, izgled akromiona, položaj akromiona, širina zglobne pukotine, odnos akromiona i glave humerusa, veliki tuberkul humerusa i prisutnost kalcifikacija u mekim čestimima (Heimer & Čajavec, 2006). Trebalo bi se raditi u normalnom položaju, u vanjskoj rotaciji i u unutarnjoj rotaciji. Kada se radi rendgensko snimanje ruke ili njenih dijelova potrebno je napraviti komparativnu snimku zdrave strane (Ruszkowski i sur., 1990). Obavezan je rendgen palčane kosti ako je došlo do nastanka prijeloma zamora. Rendgenska slika skafoidne kosti uslijed prijeloma zamora je uglavnom uredna pa je potrebno napraviti i magnetsku rezonanciju (www.msd-prirucnici.placebo.hr).

9.3. NUKLEARNOMEDICINSKA DIJAGNOSTIKA

9.3.1. Scintigrafija

Scintigrafija kosti pomaže pri ranoj dijagnostici prijeloma zamora. Ona je najosjetljivija metoda jer pokazuje promjene brzo nakon pojave prvih simptoma. Nedostatak scintigrafije je slabija specifičnost pa se u praksi radi samo ako je rendgenski nalaz negativan, a da se ipak sumnja na postojanje prijeloma zamora. Scintigrafija koristi radioaktivne izotope. U novije su se vrijeme znatno proširile njezine dijagnostičke mogućnosti u slučaju sindroma prenaprezanja. „Tipičan scintigrafski nalaz u slučaju prijeloma zamora jest ovalno ili vretenasto oštro ograničeno žarište povećane aktivnosti. Lažno pozitivne rezultate nalazimo samo u 5% slučajeva, dok su lažno negativni krajnje rijetki.“ (Pećina, 1992:268).

10. LIJEČENJE

Liječenje se dijeli na neoperativno liječenje i kirurško liječenje. Prenaprezanja lokomotornog sustava najčešće se liječe neoperativno, a samo u iznimnim slučajevima pristupa se kirurškom liječenju. Kirurško liječenje treba izbjegavati ako je bilo koja neoperativna metoda učinkovita. U djece i mladeži liječenje je najčešće konvencionalno, a samo je iznimno potrebno kirurško liječenje

10.1. NEOPERATIVNO LIJEČENJE

Koštano cijeljenje je spor i dugotrajan proces koji ovisi o nizu faktora, a dva osnovna uvjeta za normalno koštano cijeljenje su anatomska repozicija i mirovanje ulomaka. Koštani su ulomci nakon repozicije u nestabilnom stanju te uz djelovanje muskulature dolazi do težeg postizanja mirovanja pa se u tu svrhu ulomci imobiliziraju. Ako su nastali lakši prijelomi zamora onda se imobilizacija vrši longetom, a kod težih prijeloma se prvo stavlja longeta dok oštećeno područje ne splasne nakon čega slijedi stavljanje gipsa. Primarno koštano cijeljenje se događa jedino u uvjetima apsolutnog mirovanja ulomaka. Sekundarno koštano cijeljenje je cijeljenje koštanih ulomaka koji nisu u stanju mirovanja već su međusobno pomični i ono traje duže od primarnog koštanog cijeljenja. Cijeljenje prijeloma aktiviraju osteoblasti, ali ponekad zna zbog nekih faktora cijeljenje trajati duže od normalnog što se naziva produženo koštano cijeljenje (Ruszkowski i sur., 1990). Oporavak kod prijeloma zamora gornjih ekstremiteta traje kraće od oporavka prijeloma zamora donjih ekstremiteta prvenstveno zbog razloga što se donji ekstremiteti koriste u većini poslova koji se rade preko dana. Neoperativno liječenje treba započeti pojavom prvih simptoma te je bitno da sportaši prepoznaju simptome i da ih ne ignoriraju. Česta je situacija da sportaš ili rekreativac koji ima prijelom zamora nastavlja s visokointenzivnim treninzima (intenzitet ostaje nepromijenjen), što samo pogoršava stanje. Prvi korak kod neoperativnog liječenja bi trebalo biti uočavanje predisponirajućih čimbenika nastanka i djelovanje na njih. Predisponirajući čimbenici mogu biti razne deformacije, neravnoteža u mišićnoj snazi ili fleksibilnosti (Dimnjaković i sur., 2012). „Pristup neoperativnom liječenju zasniva se na ovim načelima: ublažavanje boli i kontrola

upale, pospješivanje cijeljenja, kontrola daljnje aktivnosti. Program neoperativnog liječenja koji se sastoji u kratkotrajnom prestanku odnosno modifikaciji sportske aktivnosti, krioterapiji bolnog područja, primjeni nesteroidnih protuupalnih lijekova, vježbama istezanja zahvaćene skupine mišića, vježbama jačanja zahvaćene skupine mišića (naglasak na ekscentričnu fazu), djelovanju na predisponirajuće činioce (greške u treningu, anatomska odstupanja koja remete biomehaniku trčanja, sportsku obuču, podlogu i sl.) – mora biti individualno prilagođen, i to kako s obzirom na lokalizaciju tako i s obzirom na stadij bolesti.“ (Pećina, 1992:9-10). Modifikacija sportske aktivnosti se odnosi na smanjenje intenziteta treninga te na primjenu vježbi koje ne uzrokuju bol odnosno poželjno je da vježbe imaju ulogu održavanja sposobnosti bez ugrožavanja oštećenog područja. Krioterapija je način lokalnog liječenja ledom gdje se bol ublažava blokiranjem osjetnih živaca čime se smiruju upalni procesi. Ponekad se koriste protuupalni nesteroidni lijekovi i to jedino ako postoji upalni proces. Pasivno istezanje je nužno prilikom liječenja sindroma prenaprezanja, a bitno je da se ne izvodi naglo i da se ne prelazi prag boli. Nježno i kontrolirano istezanje daje najbolje rezultate. Vježbe jačanja su također bitne u procesu liječenja. Kod provođenja takvih vježbi mora biti prisutna stručna osoba kako se ne bi pretjeralo s intenzitetom ili ekstenzitetom.

Kod jačih prijeloma zamora ključne kosti, imobilizacija se vrši omčom, a repozicija nije potrebna (www.msd-prirucnici.placebo.hr). Potreban je rehabilitacijski program od 8 do 12 tjedana. S trčanjem i plivanjem treba pričekati neko vrijeme da se ne pogorša stanje pa se trebaju primjenjivati vježbe koje ne opterećuju oštećeni dio, a to su vježbe poput hodanja i vožnje sobnog bicikla koje ne opterećuju gornji dio tijela (Rolf, 2007). Operativno liječenje je rijedak slučaj. Prijelomi zamora ramenog zgloba se liječe imobilizacijom, odmorom i rehabilitacijskim programom. Program kineziterapije se kreće koristiti u imobilizaciji izometričkim vježbama. Liječenje prijeloma zamora olekranona se sastoji od odmora, izbjegavanja stresnih aktivnosti, povremenog uzimanja protuupalnih lijekova i primjene fizikalne terapije. Preporučljivo je da se prsti ne imobiliziraju duže od tri tjedna. Kod prijeloma zamora epifize palčane kosti prvo je potrebna repozicija (Heimer & Čajavec, 2006) nakon čega je potrebno bandažirati dva do četiri tjedna (najviše 6 tjedana) i raditi one vježbe koje ne opterećuju zapešće (trčanje, bicikl). Nakon 6 tjedana bi se sve trebalo vratiti u normalu (Rolf, 2007). Prijelomi zamora metakarpalnih kostiju se liječe udlagom, a kod 2. i 3. metakarpalne kosti je potrebna i repozicija (www.msd-prirucnici.placebo.hr). Kod većine zglobova je liječenje slično.

10.2. KIRURŠKO LIJEČENJE

Ponekad neoperativno liječenje sindroma prenaprezanja lokomotornog sustava ne daje dobre niti dovoljno brze rezultate (jako bitan faktor u vrhunskom sportu) pa se pristupa kirurškom liječenju. Ako je vidljivo da će kost zarasti u lošem položaju tada je neophodna primjena operativnog liječenja i ako je jedini način operativno liječenje kako bi koštani ulomak mirovao tada se treba i primijeniti. Loše srasli prijelomi otežavaju funkcioniranje zgloba i obavezno je operativno liječenje ukoliko su devijacije osi veće od 5 stupnjeva (Ruszkowski i sur., 1990). Recimo kirurško liječenje sindroma prenaprezanja ramena ima ograničen uspjeh i radi se jedino ako je konzervativni tretman zakasnio (Jović & Miličević, 1988). Cilj kirurškog liječenja je odstranjivanje određenog degenerativnog tkiva te odstranjivanje uzroka nastanka sindroma prenaprezanja. U kirurškom liječenju se sve češće koristi endoskopski/artroskopski jer artroskopija omogućuje odličan prikaz unutarzglobnih struktura što omogućuje izvrstan pregled cijeloga zgloba, a izvođenje zahvata se izvodi bez otvaranja zgloba. Istodobno se mogu riješiti i neka druga unutarzglobna oštećenja nastala sa sindromima prenaprezanja (Dimnjaković i sur., 2012). Postoperativna rehabilitacija je jednako važna kao i sama operacija jer bez nje operacija ne daje adekvatne rezultate.

11. REHABILITACIJA

Rehabilitacija se provodi od trenutka nastanka oštećenja. Glavni ciljevi rehabilitacije su smanjiti ili ukloniti simptome, smanjiti upalni proces, potaknuti obnovu tkiva i vratiti sportaša odnosno pacijenta što prije njegovim aktivnostima. Jednostavnije rečeno cilj rehabilitacije je povratak u stanje prije ozljede ili oštećenja. Rehabilitaciju provodimo kroz tri faze, a to su akutna faza, faza oporavka i faza specifične pripreme za povratak sportskom treningu. Prelazak iz faze u fazu može biti ako su ostvareni svi ciljevi prethodne faze pa je tako povratak sportu uvjetovan postizanjem ciljeva zadnje faze. Za povratak sportskom treningu potrebno je uspostaviti koordinaciju pokreta, stabilnost zgloba i mišića koji okružuju zglob (Herceg, 2009). Smanjenje boli je osnovni preduvjet za nastavak rada pa se vježbe nikada ne rade preko granice boli. Bolni pokreti se trebaju izbjegavati, a poželjno je korištenje blagih analgetika. Psihičko stanje bolesnika se ne smije zapostaviti jer ono kod sportaša može biti ključno za uspješan nastavak karijere. Mišići, koji vrše pokret u zglobu koji je nastradao, trebaju se jačati i naravno istezati ovisno o njihovim nedostacima, ali je također bitno i održavanje mišića u neozlijeđenim dijelovima tijela. Pomoću rada na mišićima vraća se opseg pokreta u zglobu ukoliko se izgubio. S jačanjem mišića treba krenuti čim ranije. Ako se radi s opterećenjem onda progresija treba biti prvo u brzini i tek kada je ona savladana se prelazi na povećanje opterećenja. Imobilizacija zgloba dovodi do bitnih promjena u lokomotornom sustavu, a te promjene obuhvaćaju smanjenje mišićne jakosti, smanjenje opsega pokreta ekstremiteta (ligamenti, tetive i mišići gube na elastičnosti), smanjenje težine ekstremiteta i smanjenje poprečnog presjeka pojedinih mišićnih niti, čak i cijelog mišića. Zato se trebaju što ranije uključiti vježbe istezanja (prvo se radi pasivno pa kasnije aktivno istezanje) koje povećavaju mišićnu fleksibilnost, preveniraju ozljedu mišića i smanjuju pojavu odgođene mišićne boli. Ukoliko je fleksibilnost smanjena, sportaš nesvjesno modificira kretnu strukturu što dovodi do krive raspodjele sila u specifičnom pokretu (Trošt Bobić & Bobić Lucić, 2009). Razlikujemo aktivno istezanje (vježbač zadržava položaj uz kontrakciju svojih mišića), pasivno istezanje (vježbač izvodi pokret uz pomoć partnera), pasivno-aktivno istezanje (vježbač prvo pasivno istegne mišić, a onda pokuša sam izometričkom kontrakcijom zadržati taj položaj) i aktivno-potpomognuto istezanje (vježbač kreće s aktivnim istezanjem, a potom povećava opseg pokreta uz pomoć partnera). Prvo se radi u kratkim serijama od 5 do 15s u točki početnog istezanja, a kasnije se trajanje povećava do 30s.

Proprioceptijske vježbe pomažu u rehabilitaciji jer se poboljšavaju specijalni receptori smješteni unutar zglobova koji jačaju zglob. Vježbe proprioceptije značajnije pomažu u rehabilitaciji mlađih pacijenata. Trebaju se raditi u početku treninga kada je sportaš odmoran. Izometričke vježbe se mogu koristiti odmah nakon ozljede dok je ruka imobilizirana. Pomagala poput bučica, guma, utega i otpor partnera služe kod primjene izotoničkih vježbi tako da se u početku naglašava ekscentrična faza jer se njome poboljšava stabilnost zgloba. Sindromi prenaprezanja su djelomično posljedica nakupljenih trauma izazvanih ekscentričnim opterećenjima, a isti takav pokret koji je doveo do oštećenja se provodi i u rehabilitaciji (Herceg, 2009). Izokinetičke sprave se koriste u prvoj fazi rehabilitacije kada se pokreti spori, a često se koristi kod oštećenja ramenog zgloba (Kovačić, 2005). Ozlijeđeni ekstremitet se ponovno treba naučiti koristiti i tome se treba pridati velika pažnja kao ne bi došlo do krive automatizacije pokreta. Ključna je progresija u rehabilitacijskom programu jer se tijelo adaptira na nova opterećenja tako da ih postupno treba povećavati. Intenzitet i ekstenzitet trebaju imati laganu tendenciju rasta čija krivulja naravno ovisi o bolesnikovom stanju i brzini njegova oporavka. Od velike je važnosti stalno praćenje pacijenta kako bi se u pravom trenutku najbolje reagiralo. Bez rehabilitacijskih programa odnosno vježbanja bi liječenje bilo puno sporije.

U prva 24-72 sata primjenjuje se RICE metoda odnosno kombinacija odmora, krioterapije, kompresije i elevacije u svrhu zaustavljanja upalnog procesa. Mirovanje se treba provoditi prva dva dana dok se upalni procesi ne smire tako da je njegova uloga smanjenje lokalne reakcija tkiva i poboljšavanje učinaka hlađenja i kompresije. Nakon Pasivnog odmora slijedi aktivni odmor u kojemu je bitno da se oštećeni dio ne izloži novom oštećenju (Herceg, 2009). Kompresija se primjenjuje zajedno s hlađenjem kako bi se hematoma proširio na veću površinu čime se poboljšavaju uvjeti resorpcije i smanjuje se oteklina. Led ako se koristi onda se treba prvih par dana od nastanka oštećenja stavljati svaka 2-3 sata po 20 minuta, ali preko neke tkanine da ne bi došlo do pothlađivanja. Elevacijom se postavlja oštećeni ekstremitet iznad razine srca uz prisustvo oslonca čime se održava venski krvotok i pospješuje limfna drenaža kojom se obavlja resorpcija i eliminacija hematoma. U fizikalnoj terapiji se primjenjuju nesteroidni protuupalni lijekovi. Kortikosteroidi su najagresivniji oblik tretmana oštećenja i imaju svrhu otkloniti bol i upalu (Herceg, 2009). Postoji još mnogo metoda za brži oporavak poput magnetoterapije, termoterapije, hidroterapije, elektromagnetskih valova, terapijskog ultrazvuka i mnogih drugih oblika stimulacije i masaže.

12. KINEZITERAPIJA

„Pokret je osnovni čimbenik koji se u kineziterapiji koristi u cilju preventive, korektive i kurative – ublažavanja i liječenja patoloških stanja i njihovih posljedica.“ (Kosinac, 2002:42). Kineziterapija predstavlja liječenje pokretom odnosno postizanje sklada između mišića koji kasnije utječu na kosti. Ukoliko postoji deformacija kosti tada treba kineziterapijskim programima pokušati zaustaviti napredak deformacije. Kineziterapijski programi su usmjereni na povećanje mišićne snage, fleksibilnosti i izdržljivosti te na poboljšanje koordinacije i brzine pokreta. Od svih navedenih najznačajniji su programi za povećanje mišićne snage i povećanje fleksibilnosti. Kineziterapijski postupak bi najbolje bilo provoditi svakodnevno 3 puta i to ujutro bez opterećenja, tokom dana s malim opterećenjima i navečer radi postizanja opuštanja cijelog tijela (Krupica-Ris, 1990). Nikada se ne kreće vježbati oštećeno mjesto već se kreće s udaljenijih dijelova. Ako je došlo do ozljede tada se u početku ne koristi kineziterapija jer bi tada bila kontraindicirana već se čeka neko vrijeme dok se ne makne bol i otok. Kineziterapija ima ključnu ulogu u unilateralnim sportovima gdje se trebaju primjenjivati vježbe suprotne rotacije.

12.1. VJEŽBE ISTEZANJA

Vježbama istezanja se povećava opseg pokreta odnosno unaprjeđuje se fleksibilnost koja je ključna sposobnost kod održavanja zdravlja lokomotornog sustava. „Pojam fleksibilnost ili savitljivost podrazumijeva izvođenje maksimalno moguće amplitude u nekom zglobu ili nizu zglobova. Ona odražava sposobnost mišićno-tetivnog kompleksa da se izduži uz fizičke restrikcije koje daje sam zglob.“ (Pećina, Heimer i sur., 1995:12). Svaki sport zahtijeva optimalnu fleksibilnost određenih zglobova, a njen optimum je različit od sporta do sporta. Osnovni cilj vježbi istezanja je onemogućiti nastanak ozljede. Bitna je fleksibilnost mišića, ali je također bitna amplituda zglobova (ne smije biti premala niti prevelika) odnosno suradnja mišića oko zglobova. Ako mišići unutar zglobova nisu usklađeni, dolazi do problema u fleksibilnosti ili bolje rečeno dolazi do nepravilnog funkcioniranja u zglobu. Dva su osnovna tipa istezanja, a to su statičko i dinamičko istezanje. Fleksibilnost se bolje razvija u ranijoj dobi pa joj tada i treba pridati najviše pažnje.

13. PREVENCIJA OZLJEDA I OŠTEĆENJA

Prije razmišljanja o tome je li bolje primijeniti neoperativno ili operativno liječenje treba se posvetiti prevenciji ozljeda i oštećenja. Prevencija je najbitnija jer u većini slučajeva se njenom primjenom smanji broj ozljeda ili oštećenja i njihova težina te se ublaže posljedice sportskih ozljeda i oštećenja u slučaju njihovog nastanka. Nekad ni prevencija, no koliko god dobra bila, ne može spriječiti nastanak ozljede ili oštećenja, odnosno u konkretnom slučaju prijelome zamora. Kada kasnije dođe do oštećenja na lokomotnom aparatu, problemi su prisutni i vraćanje u prvotno stanje je teško ostvarivo ili neostvarivo. Kod prevencije je ključno poznavanje načina na koji nastaju sindromi prenaprezanja odnosno prijelomi zamora. U treningu gdje se razvija određena sposobnost može se ponekad pristupiti na način da cijela ekipa radi istim intenzitetom i ekstenzitetom što kod prevencije nikako nije slučaj. Prevencijski programi moraju biti usmjereni individualno. Ponekad prevencijski trening može biti odrađen s cijelom ekipom. Za primjer mogu poslužiti vježbe vanjske rotacije s gumom u rukometu ili vaterpolu prije šuterskog treninga. Učenje pravilne tehnike pripada jednom od značajnijih faktora u prevenciji. Ponavljanjem nezdravih kretnji povećava se mogućnost ozljeđivanja. Čest je slučaj kod sportaša mišićni disbalans ili čak koštani disbalans što zahtijeva posebnu pozornost trenera, ali i liječnika. Kako se u treningu uglavnom jača jedna strana tijela tako se treba jačati i druga strana. Istezanje mišića je prilično bitno kako bi se dobila optimalna gibljivost u zglobovima. Prevenciji pripada i doziranje opterećenja. Treninzi koji traju predugo ili su preteški mogu biti kobni za sportaša. Optimiziranjem trajanja, opterećenja i odmora na treningu mogu se prevenirati prijelomi zamora što se prije svega odnosi na kvalitetno osmišljenu dugoročnu sportsku pripremu. Psihičko stanje sportaša je ponekad ključni faktor u prevenciji jer njegova mentalna stabilnost onemogućuje neprikladne kretnje u treningu i utakmici koje mogu dovesti do oštećenja lokomotornog sustava. Stabilnost zglobova je jedan od osnovnih preduvjeta koje sportaš mora ispuniti kako bi bio spreman za teške treninge. Funkcionalna stabilnost zglobova ovisi o prijenosu osjetilnih informacija do centralnog živčanog sustava. Rezultat obrade osjetilnih informacija je svijest o položaju zglobova i kretanja u prostoru, podsvjesna stabilizacija zglobova i održavanje stava i ravnoteže. Propriocepcija je trenutna aktivacija ili inhibicija određenih mišićnih skupina u skladu s primljenim informacijama. U rizičnim trenažnim i natjecateljskim situacijama propriocepcija predstavlja zaštitni mehanizam (Šimek, Jukić & Trošt, 2006).

13.1. PREVENCIJA OZLJEDA I OŠTEĆENJA RAMENOG OBRUČA

Vježbe za stabilnost lopatice:

Vježbe bez pomagala:

- upor pred rukama
- upor za rukama
- „slova“ (I, Y, T, W)
- sklek iz ramena

Vježbe s gumom:

- vanjska rotacija kada je nadlaktica okomita na podlogu (ispod pazuha ručnik)
- vanjska rotacija kada je nadlaktica paralelna s podlogom
- povlačenje gume samo lopaticama
- izdržaj u uzručenju kada su prsa okrenuta prema polazištu gume
- izdržaj u uzručenju kada su leđa okrenuta prema polazištu gume

Vježbe s bučicama (2-5 kg):

- vanjska rotacija kada je nadlaktica okomito na podlogu
- vanjska rotacija kada je nadlaktica paralelna s podlogom
- kubanski potisak
- odručenje u pretklonu
- potisak iznad glave iz pozicije hokejskog čučnja

Vježbe s medicinkama (2-5 kg):

-držanje medicinke u predručenju

-držanje medicinke u odručenju

-držanje medicinke u zaručenju

Vježbe sa šipkom (10-20 kg):

-potisak iznad glave iz pozicije hokejskog čučnja

-vanjska rotacija kada je nadlaktica paralelna s podlogom

-kubanski potisak

Vježbe za mobilnost ramena:

Vježbe bez pomagala:

-u ležanju na leđima ići do uzručenja i vratiti nazad

-u ležanju na leđima ići do uzručenja i vratiti nazad sa strane

-„zidni anđeo“

Vježbe s palicom:

-iskret palicom

-uzručenje palicom bez kompenzacija u lumbalnom dijelu leđa

-iz turskog sjeda potisak palicom prema gore

-hokejski čučanj s palicom

-iskorak s palicom u uzručenju

14. ZAKLJUČAK

Kosti zajedno sa zglobovima čine pasivni dio sustava organa za kretanje koji se pokreće djelovanjem mišića. U skelet su kosti međusobno povezane zglobovima, spojevima i svezama. Zglobovi se po obliku zglobnih tijela dijele na kuglasti, obrtni, kutni, ravni, jajoliki i sedlasti zglob. Prijelomi zamora pripadaju skupini sindroma prenaprezanja i nastaju akumulacijom mikrotrauma. Važno je znati mehanizme nastanka prijeloma zamora kako bi se moglo utjecati na njihovu redukciju. Svaki sport ima svoje specifične kretnje zbog kojih nastaju prijelomi zamora. Prijelomi zamora gornjih ekstremiteta uglavnom nastaju u sportovima gdje se vrše snažni izbačaji iznad glave i u sportovima koji zahtijevaju čvrst hvat prilikom savladavanja velikih sila. Klinička slika je skup simptoma i znakova bolesti. Ako sportaš ili rekreativac osjeti bilo kakvu bol treba odmah prekinuti aktivnosti i obratiti se liječniku. Svaki sportski tim bi trebao imati svog sportskog liječnika. Dijagnostika je potrebna ukoliko se sumnja na prijelome zamora. Dijeli se na kliničku dijagnostiku (osnovna i najvažnija), radiološku dijagnostiku i nuklearnomedicinsku dijagnostiku. Nekad je dovoljna samo klinička dijagnostika iako je češći slučaj da ostale dijagnostičke metode nadopunjuju kliničku dijagnostiku. Ako se otkrio prijelom zamora onda je potrebno liječenje koje može biti neoperativno (konzervativno) i kirurško. Prednost se uvijek daje neoperativnom liječenju. Kirurškom liječenju se pristupa jedino ako je neoperativno liječenje zakasnilo ili ako nije uspjelo. Kod obje vrste liječenja potrebna je rehabilitacija jer bez nje se svaki oporavak značajno produžuje. Glavni ciljevi rehabilitacije su smanjiti ili ukloniti simptome, smanjiti upalni proces, potaknuti obnovu tkiva i vratiti sportaša odnosno pacijenta što prije njegovim aktivnostima. Jednostavnije rečeno cilj rehabilitacije je povratak u stanje prije ozljede ili oštećenja. Najvažniji dio svakog treninga sportaša ili rekreativca je prevencija ozljeda i oštećenja. Prevencija bi se trebala raditi na početku svakog treninga, a mora se prije svega sastojati od vježbi istezanja, vježbi jačanja i vježbi za razvoj proprioceptije. Sportaševa karijera ponekad ovisi isključivo o preventivskom treningu koji može produžiti i pospješiti sportsku karijeru izbjegavanjem ozljeda i oštećenja lokomotornog sustava.

LITERATURA

1. Borić, I., Ivelj, R., Leko, M., Bojanić, I., & Roić, G. (2007). Radiološka dijagnostika sindroma prenaprezanja u djece i adolescenata. *Paediatrica Croatica*, 51(3), 97-103.
2. Cailliet, R. (1966). *Shoulder pain*. Philadelphia: F. A. Davis Company.
3. Čičak, N. i sur. (2003). *Ultrazvuk sustava za kretanje*. Zagreb: Medicinska naklada.
4. Dimnjaković, D., Bojanić, I., Smoljanović, T., Mahnik, A., & Barbarić-Peraić, N. (2012). Ekscentrične vježbe u liječenju sindroma prenaprezanja sustava za kretanje. *Liječnički vjesnik*, 134, 29-41.
5. Guyton, A. C., & Hall, J. E. (2012). *Medicinska fiziologija – udžbenik*. Zagreb: Medicinska naklada.
6. Hanks, G. A., Kalenak, A., Bowman, L. S., & Sebastianelle, W. J. (1989). Stress Fractures od the Carpal Scaphoid. *The journal of Bone and Joint Surgery*, 71-A(6), 938-941.
7. Heimer, S., & Čajavec, R. (2006). *Medicina sporta*. Zagreb: Kineziološki fakultet Sveučilišta u Zagrebu.
8. Herceg, I. (2009). *Kineziterapija u rehabilitaciji sindroma prenaprezanja*. (Diplomski rad). Zagreb: Kineziološki fakultet sveučilišta u Zagrebu.
9. Ivančić-Košuta, M., & Keros, P. (2009). *Osnove Funkcionalne anatomije organa za pokretanje*. Zagreb: Odjel za izobrazbu trenera Društvenog veleučilišta u Zagrebu; Kineziološki fakultet Sveučilišta u Zagrebu.
10. Ivković, A., Smerdelj, M., Smoljanović, T., & Pećina, M. (2006). Nastanak i mogućnosti prevencije sindroma prenaprezanja. U I. Jukić, D. Milanović & S. Šimek (ur.), *Kondicijska priprema sportaša 2006*, Zagreb, 24.-25. veljače, 2006. (str. 33-39). Zagreb: Kineziološki fakultet Sveučilišta u Zagrebu : Udruga kondicijskih trenera.
11. Janković, S. (2009). *Sportska medicina : priručnik za sportske trenere*. Zagreb: Odjel za izobrazbu trenera Društvenog veleučilišta u Zagrebu; Kineziološki fakultet Sveučilišta u Zagrebu.
12. Jones G. L. (2009). Upper extremity stress fractures. *Sports Medicine Update*, November/December.

13. Jović, D., & Miličević, Lj. (1988). Fizikalno lečenje i rehabilitacija sportskih povreda. U Lj. Dragović (ur.), *Povrede u sportu i njihovo lečenje* (str. 115-127). Beograd: Savez za fizičku kulturu Jugoslavije.
14. Kenig, I., Janković, Lj., & Simjanović, M. (1966). Prelomi usled zamora kao klinički i diferencijalno-dijagnostički problem. *Medicinski glasnik*, 1(9), 331-334.
15. Kern, B. (2008). *Najčešće ozljede u veslača*. (Diplomski rad). Zagreb: Kineziološki fakultet Sveučilišta u Zagrebu.
16. Keros, P., Pećina, M., & Ivančić-Košuta, M. (1991). *Temelji anatomije čovjeka*. Zagreb: Naprijed.
17. Kosinac, Z. (2002). *Kineziterapija sustava za kretanje*. Split: Udruga za šport i rekreaciju djece i mladeži grada Splita
18. Kovačić, J. (2005). *Odabir vježbi za prevenciju, jačanje i rehabilitaciju ramenog zgloba*. (Diplomski rad). Zagreb: Kineziološki fakultet Sveučilišta u Zagrebu.
19. Krupica-Ris, I. (1990). *Kineziterapijski postupak poslije povrede ramenog zgloba – periarthritis humeroscapularis*. (Diplomski rad). Zagreb: Fakultet za fizičku kulturu Sveučilišta u Zagrebu.
20. Macuka, N. (2007). *Tipične ozljede u golfu*. (Diplomski rad). Zagreb: Kineziološki fakultet sveučilišta u Zagrebu.
21. Miller, T. L., & Kaeding, C. C. (2012). *Upper-extremity Stress Fractures: Distribution and Causative Activities in 70 Patients*. *Orthopedics-Healio*, 35(9), 789-793. doi: 10.3928/01477447-20120822-09
22. Mišigoj-Duraković, M. (2008). *Kinantropologija : biološki aspekti tjelesnog vježbanja*. Zagreb: Kineziološki fakultet Sveučilišta u Zagrebu.
23. *MSD Priručnik (2014). *Posebni prijelomi*. /on line/. S mreže skinuto 7. srpnja 2015. s: <http://www.msd-prirucnici.placebo.hr/msd-prirucnik/ozljede-i-trovanja/prijelomi-iscasenja-uganuca/posebni-prijelomi>
24. Pajić, Z. (2011). *Funkcionalna rehabilitacija sindroma prenaprezanja u ramenom zglobu*. (Diplomski rad). Zagreb: Kineziološki fakultet Sveučilišta u Zagrebu
25. Pećina, M. (1992). *Sindromi prenaprezanja*. Zagreb: Globus.
26. Pećina, M., Heimer, S. i sur. (1995). *Športska medicina*. Zagreb: Naprijed.
27. Platzer, W. (2003). *Priručni anatomske atlas (u tri sveska) : sustav organa za pokretanje*. Zagreb: Medicinska naklada.

28. Popović, N. (1988). Povrede ramena u sportu. U Lj. Dragović (ur.), *Povrede u sportu i njihovo lečenje* (str. 73-86). Beograd: Savez za fizičku kulturu Jugoslavije.
29. Rolf, C. (2007). *The sports injuries : handbook : diagnosis and management*. London: A & C Black.
30. Ruszkowski, I. i sur. (1990). *Ortopedija*. Zagreb: Jumea.
31. *Sv. Katarina - Specijalna bolnica za ortopediju, kirurgiju, neurologiju i fizikalnu medicinu i rehabilitaciju (2015). *Ultrazvučna dijagnostika (UZV) koštano-zglobnog sustava*. /on line/. S mreže skinuto 4. srpnja 2015. s: <http://www.magnetska-rezonancija.hr/ultrazvucna-dijagnostika-uzv-kostano-zglobnog-sustava/>
32. *Sveučilište u Rijeci – Medicinski fakultet (Miletić, D.). *Tehnike slojevnog snimanja*. /on line/. S mreže skinuto 4. srpnja 2015. s: <http://www.medri.uniri.hr/katedre/Radiologija/med.%20radiologija/tehnike%20sloj.%20snimanja/3g-teh.sl.sn-pred.pdf>
33. Šimek, S., Jukić, I., & Trošt, T. (2006). Preventivni trenažni programi. U I. Jukić, D. Milanović & S. Šimek (ur.), *Kondicijska priprema sportaša 2006*, Zagreb, 24.-25. veljače, 2006. (str. 119-129). Zagreb: Kineziološki fakultet Sveučilišta u Zagrebu : Udruga kondicijskih trenera.
34. Tixa, S. (2009). *Atlas palpatorne anatomije*. Beograd: Data status.
35. Trošt Bobić, T., & Bobić Lucić, L. (2009). Vježbe istezanja u rehabilitaciji sindroma prenaprezanja. *Kondicijski trening*, 7(1), 73-80.