

# Sindrom kompresije poplitealne arterije u sportaša

---

Trošelj, Matea

Master's thesis / Diplomski rad

2017

Degree Grantor / Ustanova koja je dodijelila akademski / stručni stupanj: **University of Zagreb, Faculty of Kinesiology / Sveučilište u Zagrebu, Kineziološki fakultet**

Permanent link / Trajna poveznica: <https://um.nsk.hr/um:nbn:hr:117:512812>

Rights / Prava: [Attribution-ShareAlike 4.0 International/Imenovanje-Dijeli pod istim uvjetima 4.0 međunarodna](#)

Download date / Datum preuzimanja: **2024-07-26**



Repository / Repozitorij:

[Repository of Faculty of Kinesiology, University of Zagreb - KIFoREP](#)



**SVEUČILIŠTE U ZAGREBU**  
**KINEZIOLOŠKI FAKULTET**  
Studij za stjecanje visoke stručne spreme  
i stručnog naziva: magistar kineziologije

Matea Trošelj

**SINDROM KOMPRESIJE**  
**POPLITEALNE ARTERIJE U**  
**SPORTAŠA**

Diplomski rad

Mentor:  
doc.dr.sc. Marija Rakovac

Zagreb, rujan 2017.

**SVEUČILIŠTE U ZAGREBU**  
**KINEZIOLOŠKI FAKULTET**  
Studij za stjecanje visoke stručne spreme  
i stručnog naziva: magistar kineziologije

Matea Trošelj

**SINDROM KOMPRESIJE**  
**POPLITEALNE ARTERIJE U**  
**SPORTAŠA**

Diplomski rad

Mentor:  
doc.dr.sc. Marija Rakovac

Zagreb, rujan 2017.

# SINDROM KOMPRESIJE POPLITEALNE ARTERIJE U SPORTAŠA

## Sažetak

Sindrom kompresije poplitealne arterije (PAES, od eng. *popliteal artery entrapment syndrome*) prilično se rijetko pojavljuje kod opće populacije, no treba ga uvijek uzeti u obzir kod sportaša koji se žale na bolne simptome u području potkoljenica nakon tjelesne aktivnosti. Kompresija poplitealne arterije moguća je u zakoljenom području zbog urođene deformacije ili anatomskih varijacija u građi mišića ili vezivnog tkiva ili može biti funkcionalna. Dostupno je nekoliko mogućnosti liječenja s ciljem da se poplitealna arterija oslobodi od kompresije i očuva poplitealni arterijski tok. Uz prikaz karakteristika sindroma kompresije poplitealne arterije, cilj ovoga rada je pregled i sistematičan prikaz dostupnih objavljenih radova koji prikazuju slučajeve ovoga sindroma kod sportaša.

Ključne riječi: potkoljenična arterija, ishemija, poplitealna regija, vježbanje

# POPLITEAL ARTERY ENTRAPMENT SYNDROME IN ATHLETES

## Summary

Popliteal artery entrapment syndrome occurs rather rarely in the general population, but it should always be taken into consideration when an athlete complains of pain in the lower leg after physical activity. Popliteal artery can be compressed in the popliteal region due to congenital deformation or anatomical variations of muscles or fibrous tissue or it can be functional. Several treatment possibilities are available with the aim to decompress the popliteal artery and preserve the blood flow. Alongside describing the characteristics of the popliteal artery entrapment syndrome, the aim of this thesis was to review and systematically present the available published case reports describing cases of popliteal artery entrapment syndrome in athletes.

Key words: lower leg artery, ischaemia, popliteal region, exercise

## ZAHVALE

*Na početku, zahvaljujem mentorici doc.dr.sc. Mariji Rakovac na vodstvu, svim stručnim savjetima, nesebičnom izdvajanju svog vremena te iskazanom povjerenju tijekom izrade ovog rada.*

*Srdačno zahvaljujem svim Profesorima i nenastavnom osoblju Kineziološkog fakulteta na suradnji kroz ovih 5 godina mog studiranja, ugodnom boravku, stečenim znanjima i iskustvima jer su uvelike utjecali na moj uspjeh i cjelokupno obrazovanje.*

*Posebno i najveće hvala cijeloj mojoj obitelji na podršci, strpljenju, nesebičnom davanju i razumijevanju koje mi bezuvjetno pružaju na putu mog životnog obrazovanja.*

*Na kraju, nikad dovoljno veliko hvala mojoj sestri Tini, prijatelju Marku te ostalim kolegama i prijateljima na velikoj podršci, nesebičnoj pažnji i predivnim danima bez kojih studij nikad ne bi bio najbolji period mog života!*

# SADRŽAJ

1. UVOD .....	6
2. SINDROM KOMPRESIJE POPLITEALNE ARTERIJE .....	7
4.1. Definicija .....	7
4.2. Klasifikacija sindroma kompresije poplitealne arterije .....	11
4.3. Incidencija sindroma kompresije poplitealne arterije .....	13
4.4. Uzroci nastanka sindroma kompresije poplitealne arterije .....	13
Anatomski i funkcionalni mehanizmi nastanka kompresije .....	13
4.5. Dijagnostički postupci u utvrđivanju sindroma kompresije poplitealne arterije .....	17
i. Brahijalni indeks gležnja (ABI) .....	17
ii. Doppler ultrazvuk .....	17
iii. MRI i MRI angiografija .....	17
iv. CT .....	18
4.6. Terapijski postupci kod sindroma kompresije poplitealne arterije .....	19
3. CILJ RADA .....	20
4. METODE .....	21
5. PREGLED I REZULTATI DOSADAŠNJIH ISTRAŽIVANJA O SINDROMU KOMPRESIJE POPLITEALNE ARTERIJE KOD SPORTAŠA .....	22
6. ZAKLJUČAK .....	28
7. LITERATURA .....	29

# 1. UVOD

Sindrom kompresije poplitealne arterije (PAES, od eng. *popliteal artery entrapment syndrome*) prilično se rijetko pojavljuje kod opće populacije, no treba ga uvijek uzeti u obzir kod sportaša, tj. tjelesno aktivnih osoba koje se žale na bolne i druge simptome u području potkoljenica (Joy & Raudales, 2015). Pojava se vidi najčešće kod mladih i sredovječnih muškaraca, a može biti izvor značajnog invaliditeta i oštećenja kod pogođenih pacijenata.

Još davne 1879. godine se prvi put opisuje ova pojava (Joy & Raudales, 2015), no unatoč dugom periodu upoznatosti s ovim sindromom, svijest o ovome sindromu nije dovoljno razvijena zbog njegova rijetkog pojavljivanja. Kao što je već navedeno, sindrom se, obično kod sportaša, pojavljuje kao bol u potkoljenicama izazvana vježbanjem. Dolazi do uklještenja ili pritiska poplitealne arterije zbog abnormalnog anatomskeg odnosa između potkoljenične arterije i okolne miofascijalne strukture u području zakoljene regije (Joy & Raudales, 2015).

Kompresija poplitealne arterije moguća je u zakoljenom području zbog urođene deformacije ili anatomske varijacije u građi mišića ili može biti funkcionalna (Hislop, Kennedy, Cramp, & Dhupelia, 2014). Smanjen protok krvi, kao rezultat spazma ili opstrukcije potkoljenične arterije može rezultirati intermitentnim klaudikacijama (grčevita bol u potkoljenicama dovodi do šepanja i utrnulosti u području potkoljenice i stopala), pa i kroničnom ishemijom potkoljenica. Učestala kompresija poplitealne arterije uzrokuje traume arterijskog zida, što dovodi do prerane lokalizirane ateroskleroze. Kod nekih osoba može se javiti i tromboza tijekom razvoja ove bolesti. Akutna ishemija može nastati ako postoji okluzija arterija ili tromboza unutar aneurizme.

U nedostatku dovoljnog broja usuglašenih stručnih informacija, postoji više različitih klasifikacijskih shema koji opisuju navedeni sindrom, te nude pronalazak terapijskih rješenja, klasificirajući anatomske varijacije koje su povezane sa sindromom.

## 2. SINDROM KOMPRESIJE POPLITEALNE ARTERIJE

### 4.1. Definicija

Sindrom kompresije poplitealne arterije podrazumijeva pritisak na zakoljenu arteriju zbog abnormalnog odnosa između arterije i okolnih miofascijalnih struktura u zakoljenom području. Pritisak na arteriju dovodi do arterijske insuficijencije u zahvaćenom ekstremitetu, a simptomi se javljaju uslijed tjelesnog opterećenja, tj. aktivnosti (Hislop, Kennedy, Cramp, & Dhupelia, 2014). Ovisno o anatomskim varijacijama, postoje različiti oblici ovoga sindroma.

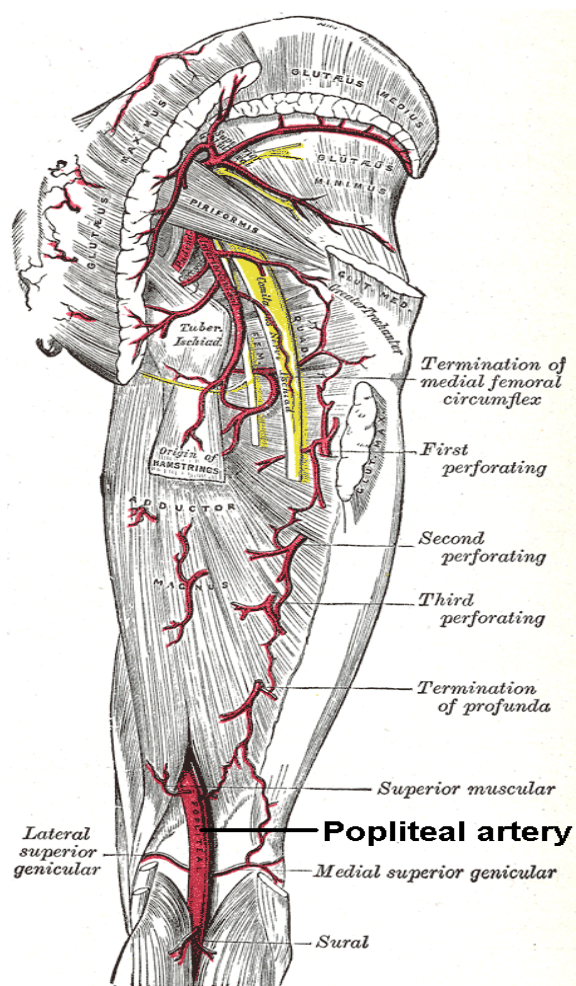
Počeci istraživanja odnosno prvi opisi ove pojave vežu se uz definiranje abnormalnog tijeka poplitealne arterije. Student medicine Anderson Stuart prvi je opisao abnormalan tijek poplitealne arterije 1879. godine, prilikom seciranja zbog gangrene amputiranog donjeg ekstremiteta 64-godišnjeg muškarca (Stager & Clement, 1999). Charmbardel-Dubreuil je 1925. godine opisao anatomsku varijantu u kojoj je akcesorni dio medijalne glave mišića gastrocnemiusa, s polazištem na femuru, razdvajao poplitealnu arteriju od prateće poplitealne vene (Stager & Clement, 1999).

Prvi klinički slučaj opisao je Hamming 1959. godine, nakon što se 12-godišnji dječak žalio na bol u stražnjoj strani potkoljenice i parestezije stopala kod vježbanja (Stager & Clement, 1999). Tijekom operacije otkriven je abnormalni tijek poplitealne arterije medijalno od medijalne glave gastrocnemiusa (Stager & Clement, 1999).

Poplitealna arterija ili zakoljena arterija je arterija donjeg ekstremiteta koja se nalazi na stražnjoj strani noge, iza koljenog zgloba. Nastavak je femoralne arterije. Započinje u razini otvora mišića velikog primicača (lat. *m. adductor magnus*) – lat. *hiatus canalis adductorii*, između srednje i donje trećine bedra (Stager & Clement, 1999; Krmpotić-Nemanić & Marušić, 2007). Sama se arterija proteže interkondilarno, sa stražnje strane koljenog zgloba, između kondila bedrene i goljenične kosti, sa stražnje strane poplitealnog mišića, kroz poplitealnu udubinu (lat. *fossa poplitea*) (Krmpotić-Nemanić & Marušić,



2007). Ispod tetivnog luka mišića soleusa dijeli se na završne grane, na prednju goljeničnu arteriju (lat. *arteria tibialis anterior*) i stražnju goljeničnu arteriju (lat. *arteria tibialis posterior*) (Krpmotić-Nemanić & Marušić, 2007).



Slika 1. Prikaz poplitealne arterije (Izvor: [en.wikipedia.org/wiki/Popliteal\\_artery](https://en.wikipedia.org/wiki/Popliteal_artery))

Grane poplitealne arterije su (Krpmotić-Nemanić & Marušić, 2007):

a) *Arteriae surales*

Dvije grane sa stražnje strane zgloba, usmjerene prema medijalnoj, odnosno lateralnoj glavi mišića gastrocnemiusa.

**b) *Arteria superior medialis genus***

Odvaja se u visini gastrocnemiusa, prema naprijed između femura i tetive velikog aduktora. Od nje se odvajaju duboki mišićni ogranci i površinski (za *rete articulare genus*).

**c) *Arteria superior lateralis genus***

Odvaja se u visini gastrocnemiusa, pa prolazi između m. biceps femoris i medijalnog kondila femura. Daje ogranke za arterijsku mrežu patele.

**d) *Arteria media genus***

Sa stražnje strane zgloba, ulazi kroz zglobnu ovojnicu, daje ogranke u području križnih ligamenata.

**e) *Arteria inferior medialis genus***

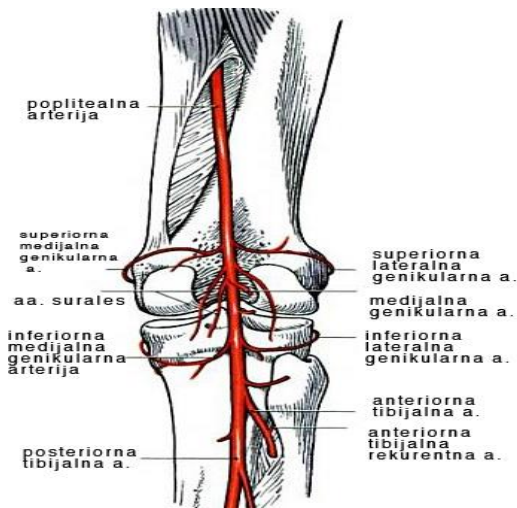
Odvaja se uz gornji rub poplitealnog mišića, te prolazi između medijalnog kondila tibije i medijalnog kolateralnog ligamenta, dajući grane za *rete articularis genus*.

**f) *Arteria inferior lateralis genus***

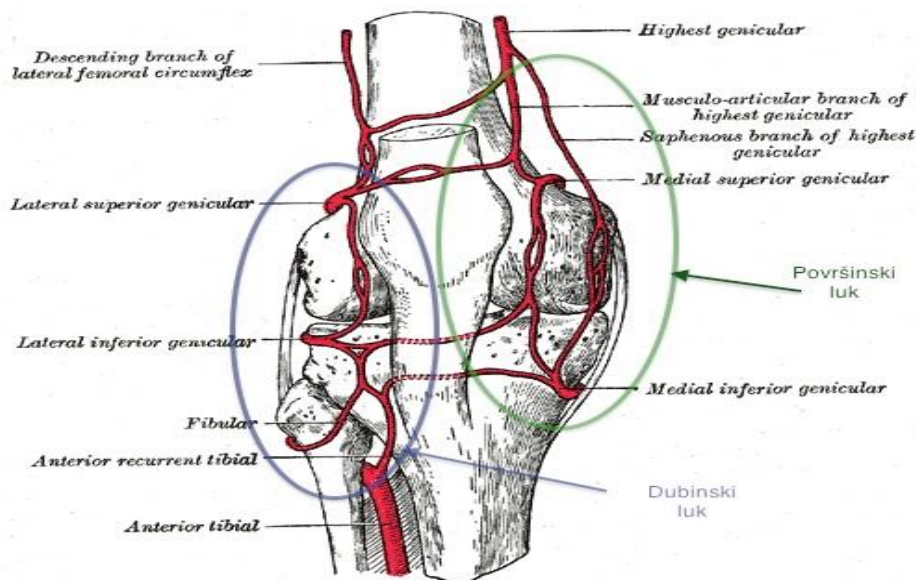
Odvaja se uz gornji rub poplitealnog mišića, te prolazi između lateralnog kondila tibije i lateralnog kolateralnog ligamenta, dajući grane za *rete articulare genus*.

**g) *Rete articulare genus***

Mreža arterija ispod patele. Mrežu grade sljedeće arterije: *arteriae genus superiores et inferiores*, *arteria genus descendens*, *arteria recurrens tibialis anterior*, *arteria recurrens tibialis posterior*, *arteria recurrens tibialis* i *arteria recurrens fibularis*.



Slika 2. Anatomska građa poplitealne arterije i njezinih grana, prikazana sa stražnje strane  
 (Izvor: [http://perpetuum-lab.com.hr/wiki/plab\\_wiki/anatomija-covjeka-enciklopedija/poplitealna-arterija;-zakoljena-arterija-r181/](http://perpetuum-lab.com.hr/wiki/plab_wiki/anatomija-covjeka-enciklopedija/poplitealna-arterija;-zakoljena-arterija-r181/))



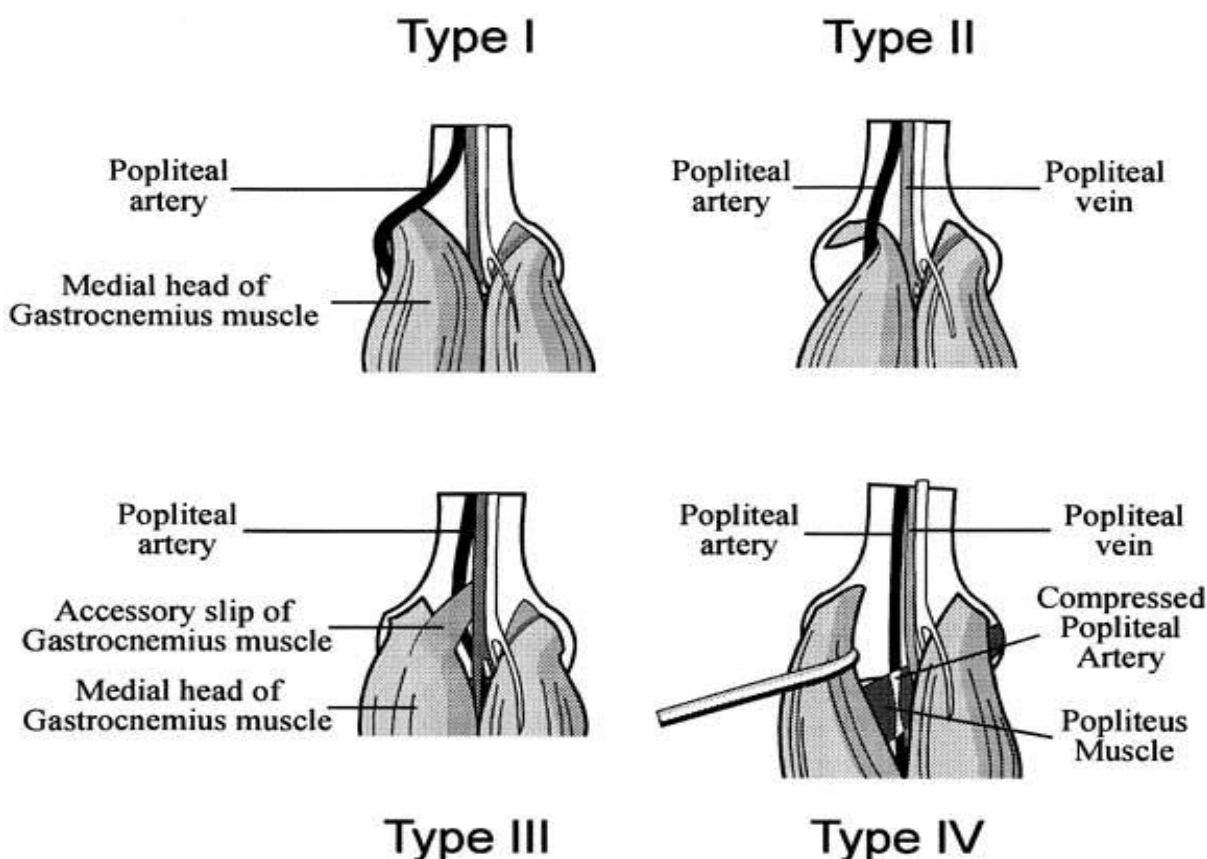
Slika 3: Odnos između medijalne i lateralne superiorne genikularne arterije, prikaz s prednje strane  
 (Izvor: [http://perpetuum-lab.com.hr/wiki/plab\\_wiki/anatomija-covjeka-enciklopedija/genikularne-anastomoze;-koljene-anastomoze-r182/](http://perpetuum-lab.com.hr/wiki/plab_wiki/anatomija-covjeka-enciklopedija/genikularne-anastomoze;-koljene-anastomoze-r182/))

## 4.2. Klasifikacija sindroma kompresije poplitealne arterije

Postoji više različitih klasifikacija sindroma kompresije poplitealne arterije.

Prvi zabilježen i prikazan klasifikacijski sistem, postavljen od strane autora Insua et al. 1970. godine, opisivao je četiri tipa sindroma: 1, 1a, 2 i 2a, na temelju dva osnovna tipa anatomskih abnormalnosti, pri čemu su se varijacije temeljile na tijeku poplitealne arterije u odnosu na medijalnu glavu mišića gastrocnemiusa (Stager & Clement, 1999).

Prva pojednostavljena sistematizacija pripada autorima Delaney i sur., koji su naprije opisali moguća 3 tipa, a kasnije dodali i opisali i 4 tip sindroma.



Slika 4: Klasifikacija sindroma kompresije poplitealne arterije

(Izvor: [https://www.researchgate.net/figure/240065907\\_fig3\\_Fig-5-Example-of-classification-of-types-of-functional-popliteal-artery-entrapment](https://www.researchgate.net/figure/240065907_fig3_Fig-5-Example-of-classification-of-types-of-functional-popliteal-artery-entrapment))

- tip 1: arterija slijedi klasični aberantni tijek, zavija medijalno i zatim ispod medijalne glave gastrocnemiusa;
- tip 2: arterija je položena normalno, ali je pritisnuta medijalnom glavom gastrocnemiusa koja započinje više lateralno, u interkondilarnom području više nego na medijalnom epikondilu femura;
- tip 3: medijalna glava gastrocnemiusa sadrži dodatni mišićno-tetivni snop na lateralnoj strani koji proizlazi iz interkondilarnog područja pritišćući poplitealnu arteriju dok prelazi preko nje da se pridruži trbuhu mišića;
- tip 4: poplitealna arterija pritisnuta je dok prolazi ispod zakoljenog mišića kao i ispod medijalne glave gastrocnemiusa. Naknadno su u ovaj tip ubrojani i slučajevi u kojima je utvrđeno da vezivni, a ne mišićni snopovi komprimiraju arteriju (Stager & Clement, 1999).

Usprkos klasifikacijskom sistemu, postoje anatomske varijante koje ne pripadaju u definirane kategorije (Stager & Clement, 1999). Također, tipovi 2, 3 i 4 prikazanog klasifikacijskog sistema su ustvari sve varijacije normalnog odnosa između poplitealne arterije i okolne muskulature, koje su podložne pogrešci u interpretiranju (Stager & Clement, 1999). Stager & Clement (1999) također zaključuju da klasifikacija i nema prevelikog utjecaja na kliničku dijagnozu, terapiju ili prognozu, pa sugeriraju da je dovoljno opisati anatomske nalaz, bez njegove dodatne klasifikacije.

### **4.3. Incidencija sindroma kompresije poplitealne arterije**

Podaci o incidenciji sindroma kompresije poplitealne arterije u općoj populaciji variraju, tj. nema dovoljno jasnih pokazatelja o pojavi ovog sindroma u općoj populaciji (Stager & Clement, 1999). Joy i Raudales (2015) prema podacima iz literature navode incidenciju od 17 na 4 milijuna, s prosječnom dobi od 30 godina i omjerom zahvaćenih muškaraca prema ženama od 2/1 do 15/1. Obostrana pojava sindroma navodi se od 30% do 67% (Joy & Raudales, 2015). Izgleda da je sindrom najčešći kod mladih sportaša muškoga spola (Stager & Clement, 1999).

### **4.4. Uzroci nastanka sindroma kompresije poplitealne arterije**

#### Anatomski i funkcionalni mehanizmi nastanka kompresije

Kod svakog sindroma u pozadini se nalaze uzroci i remeteći faktori koji prouzrokuju takav sindrom. Prema mehanizmu nastanka, sindromi kompresije poplitealne arterije mogu biti anatomski ili funkcionalni.

U anatomskom smislu, u zakoljenom području smještena je poplitealna arterija, poplitealna vena, tibijalni živac i zajednički fibularni živac (Joy & Raudales, 2015). U proksimalnom dijelu regije medijalno su smješteni mišići semitendinosus i semimembranosus, a lateralno m. biceps femoris. Lateralno distalno regiju omeđuju mišić plantaris i lateralna glava gastrocnemiusa, a distalno medijalno smještena je medijalna glava mišića gastrocnemiusa (Joy & Raudales, 2015).

Dno poplitealne regije čine bedrena i goljenična kost, čahura koljenog zgloba i mišić popliteus, a krov (ili najpovršniji sloj) čini duboka fascija (Joy & Raudales, 2015). Poplitealna arterija ulazi u proksimalni dio poplitealne regije s gornje medijalne strane, ispod mišića semimembranosusa. Uobičajeno u poplitealnoj udubini ima kosi smjer uz

tibijalni živac, a stražnjim dijelom potkoljenice nastavlja lateralno od središnje linije, između mišića gastrocnemiusa i popliteusa (Joy & Raudales, 2015). Zatim prolazi ispod tetivnog luka mišića soleusa i konačno se dijeli na prednju i stražnju tibijalnu arteriju. Poplitealna vena smještena je površnije od poplitealne arterije i prati njezin tijek (Joy & Raudales, 2015).

Sindrom kompresije može nastupiti kao rezultat anatomskih varijacija u navedenom području, prethodno opisanih u klasifikaciji sindroma. Više od 60% anatomskih varijacija zahvaća poplitealnu arteriju medijalno od medijalne glave gastrocnemiusa (Joy & Raudales, 2015). Uzrok sindroma kompresije s anatomskom podlogom nije poznat, ali pripisuje se promjenama u embriološkom razvoju mišića i krvne opskrbe potkoljenice (Stager & Clement, 1999).

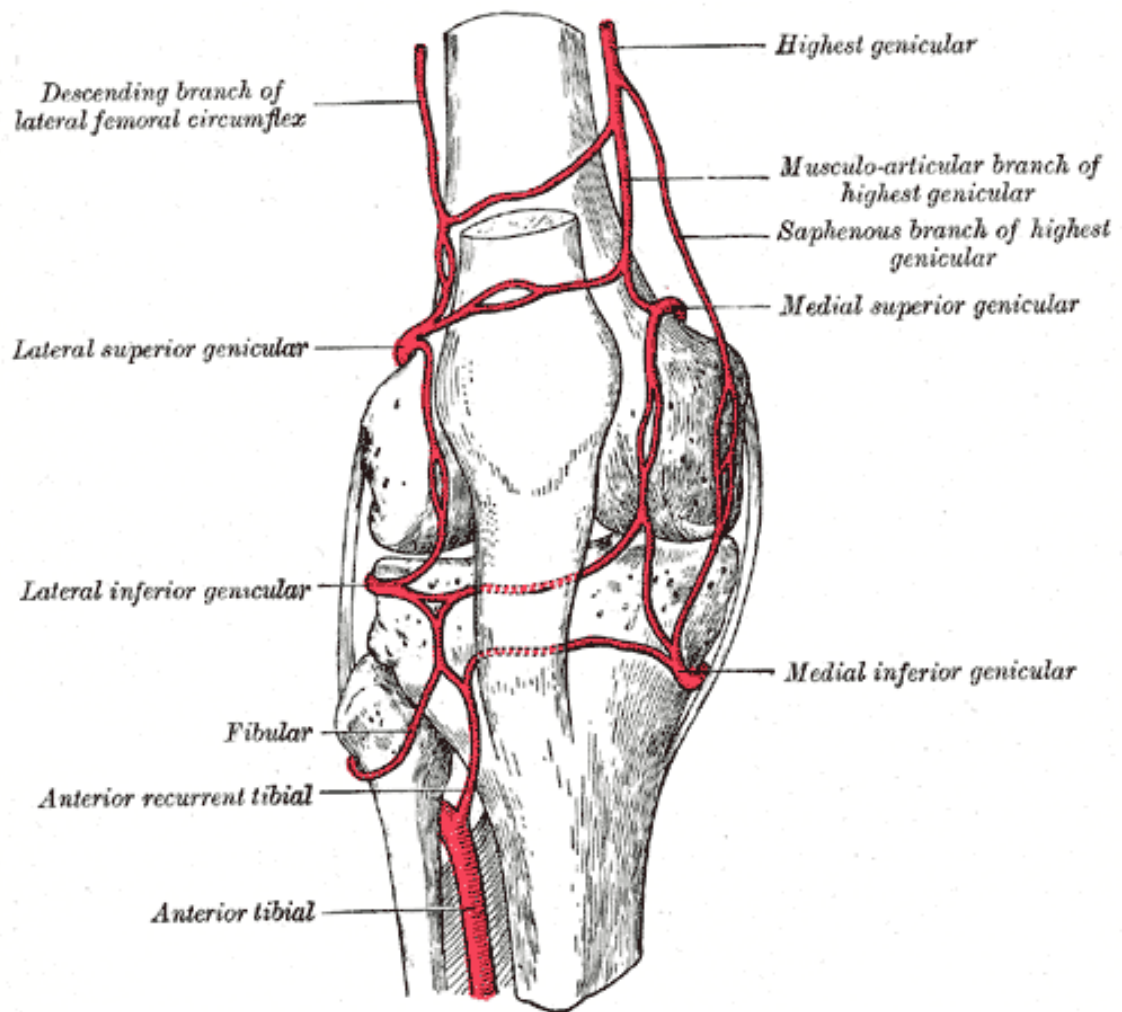
Funkcionalni sindrom kompresije poplitealne arterije je drugi oblik sindroma, kod kojega nema anatomskih abnormalnosti u poplitealnoj regiji (Stager & Clement, 1999). Pretpostavlja se da kontrakcija mišića prilikom snažne plantarne fleksije u gornjem gležanjnom zglobu pritišće arteriju u području između mišića i kosti (Stager & Clement, 1999). Iako uzrok funkcionalne kompresije nije poznat, smatra se da je hipertrofija medijalne glave gastrocnemiusa kod vrhunskih sportaša, odnosno osoba koje provode veliki volumen treninga jakosti i snage čimbenik koji može doprinijeti razvoju ovoga sindroma (Joy & Raudales, 2015). Jedno od mogućih objašnjenja za funkcionalni tip sindroma je i pritisak poplitealnog neurovaskularnog snopa o lateralni kondil femura (Stager & Clement, 1999).

Sindrom ima pogoršavajući tijek, simptomi se pojavljuju kao posljedica degeneracije i kompresije arterijske stijenke, ovisno o stupnju kompresije, veličini sila koje djeluju na poplitealnu arteriju i trajanju kompresije (Stager & Clement, 1999). Ako se ne liječi, mehanizam kompresije može napredovati i dovesti do začepjenja arterije. Ponavljajući pritisak može izazvati mikrotraume stijenke arterije, ubrzati razvoj ateroskleroze, tromboze, pa i aneurizme. Stoga je nužno točno i pravodobno postavljanje dijagnoze i liječenje. Dijagnoza je dodatno komplicirana jer je sindrom kompresije poplitealne arterije

ponekad teško razlikovati od drugih bolnih sindroma potkoljenice kod sportaša, kao što su medijalni tibijalni stres sindrom, kronični sindrom odjeljka, prijelomi zamora, sindromi kompresije živaca donjih ekstremiteta i drugi (Burrus et al, 2015).

Akutni izostanak protoka krvi može nastati kao posljedica začepjenja zahvaćene žile ili tromboze u aneurizmi (Stager & Clement, 1999). Aneurizma je vrećasto proširenje krvne žile čiji je promjer u konačnici veći od 50% od očekivanog prosječno normalnog dijametra (Mohler & Litt, 2012). U aneurizmi, dakle, može nastati tromboza, a čimbenici koji mogu dovesti do tromboze su ponajprije promjer aneurizme veći od 2 cm, zatim prisutnosti trombotskih masa unutar aneurizme, odnosno bolesti distalnih ogranaka poplitealne arterije (Stager & Clement, 1999). Ruptura arterije je relativno rijetka, javlja se izrazita bol ograničena na stražnji dio koljena, a krvarenje je ograničeno lokalnim strukturama.





Slika 5: Anatomski prikaz područja koljenog zgloba i ogranaka poplitealne arterije s prednje strane  
 (Izvor: [https://en.wikipedia.org/wiki/Lateral\\_superior\\_genicular\\_artery#/media/File:Gray552.png](https://en.wikipedia.org/wiki/Lateral_superior_genicular_artery#/media/File:Gray552.png))

## **4.5. Dijagnostički postupci u utvrđivanju sindroma kompresije poplitealne arterije**

Još uvijek nema jasnog konsenzusa o dijagnostičkoj obradi oboljelih pacijenata. Prvenstveno primijenjeni dijagnostički postupci su:

### **i. Brahijalni indeks gležnja (ABI)**

Indeks se izračunava tako da se u omjer stavlja krvni tlak izmjeren na gležnju i nadlaktici. Omjeri između 0,90-1,30 su normalni za odrasle osobe (Crawford, Welch, Andras, & Chappell, 2016). Mjere ispod 0,8 sugeriraju barem umjerenu perifernu vaskularnu bolest. Iako postoje preporuke za korištenje ovog indeksa u standardnom radu kod funkcionalnih PAES, s obzirom da se okluzija u funkcionalnom PAES-u javlja tijekom napora, testiranje nakon vježbe može rezultirati lažno negativnim rezultatom. Također, otežano je mjerenje ABI tijekom vježbanja te ABI nije potpuno pouzdan u istraživanju PAES-a.

### **ii. Doppler ultrazvuk**

Doppler ultrazvuk pruža relativno jeftin, neinvazivan i pristupačan postupak za procjenu protoka kroz poplitealnu arteriju, a općenito se preporuča da ovo bude prvi izbor pretrage za PAES. Unatoč tome, pregled literature ne pokazuje jasan konsenzus o tome kako izvesti Doppler ultrazvuk u istraživanju PAES-a. Doppler ultrazvuk ovisi o korisniku, što može utjecati na pouzdanost (Stager & Clement, 1999).

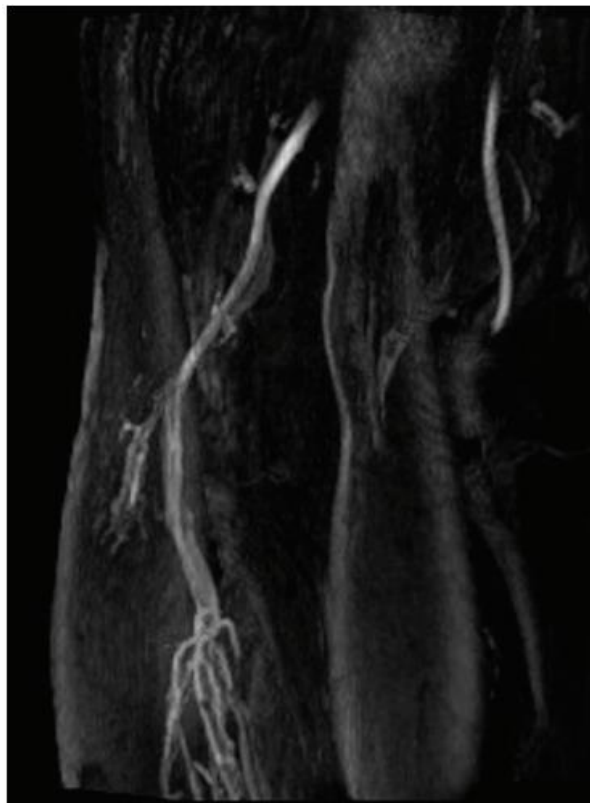
### **iii. MRI i MRI angiografija**

MRI je vrijedna neinvazivna dijagnostička metoda koja omogućuje optimalnu vizualizaciju poplitealne arterije, kao i okolnih struktura. MRI također može razlikovati intrinzičnu vaskularnu bolest od vanjske kompresije (Stager & Clement, 1999). Može se razlikovati anatomska PAES od funkcionalnih PAES. Jasno se mogu definirati anatomske granice i usmjeriti injekcijska ili kirurška terapija.

MRI angiografija je metoda koja dobro može pokazati razinu okluzije poplitealne arterije. Izvodi se u položaju plantarne fleksije.

#### iv. CT

Imaging metoda koja se također uspješno koristi u dijagnosticiranju sindroma kompresije poplitealne arterije je i kompjutorizirana tomografija (CT).



*Slika 6. Primjer MRI angiograma poplitealnog područja koji pokazuje potpunu okluziju poplitealne arterije lijeve noge. (Izvor: <http://www.sciencedirect.com/science/article/pii/S1533316706000665>)*

## **4.6. Terapijski postupci kod sindroma kompresije poplitealne arterije**

Simptomatski PAES u pravilu zahtijeva kiruršku intervenciju, a ovisi o simptomima, anatomskoj abnormalnosti i stupnju oštećenja poplitealne arterije (Stager & Clement, 1999). Liječenje bi trebalo uključiti dekompresiju arterije putem resekcije mišićnih ili vezivnih struktura koje pritišću poplitealnu arteriju.

Kad govorimo o liječenju odnosno kad se postavi indikacija za liječenje aneurizme, u obzir dolazi isključivo kirurško liječenje u kojem se podvezuje aneurizma i postavlja premosnica ili intervencijsko liječenje s postavljanjem stenta unutar aneurizmatiskog proširenja poplitealne arterije (Stager & Clement, 1999).

Što se tiče postoperativnih komplikacija, može se pojaviti tromboza i restenoza, krvarenje, infekcija i duboka venska tromboza. Više od 90% liječenih bolesnika uspješno se oporavlja.

U nekim slučajevima liječenje može biti i neoperativno, poput fizikalne terapije i kineziterapije i, u novije vrijeme, primjene injekcija botulinum toksina (Murphy, Charlesworth, & Koh, 2017).

### **3. CILJ RADA**

Uz prikaz karakteristika sindroma kompresije poplitealne arterije, cilj rada je pregled i sistematičan prikaz dostupnih objavljenih radova koji prikazuju slučajeve ovoga sindroma kod sportaša.

## **4. METODE**

U kolovozu 2017. učinjena je pretraga bibliografske baze Medline pomoću ključnih riječi „popliteal entrapment AND (athlete\* OR sport\*)“. Pretragom su nađena 92 članka. Daljnjim pretraživanjem naslova i sažetaka izdvojeno je 17 članaka na engleskom jeziku, s dostupnim cjelovitim tekstom, koji su opisivali slučajeve sindroma kompresije poplitealne arterije kod sportaša.

## **5. PREGLED I REZULTATI DOSADAŠNJIH ISTRAŽIVANJA O SINDROMU KOMPRESIJE POPLITEALNE ARTERIJE KOD SPORTAŠA**

U Tablici 1 su prikazani slučajevi sindroma kompresije poplitealne arterije kod sportaša, opisani u člancima objavljenima u bibliografskoj bazi Medline. Prikazane su karakteristike pacijenata (spol, dob, sport), simptomi, metode koje su korištene u dijagnosticiranju sindroma, terapijski zahvat i rezultat terapije.

**Tablica 1. Prikaz slučajeva sindroma kompresije poplitealne arterije kod sportaša, opisanih u člancima objavljenima u bibliografskoj bazi Medline**

Članak (autor, godina izdanja)	Pacijent (spol M/Ž, dob, sport)	Simptomi/ klinička slika	Dijagnostička obrada	Liječenje/zahvat	Rezultat
1) Murphy et al. (2017)	Igrač australskog nogometa, M, 22 g.	Bilateralna snažna bol u srednjem i distalnom stražnjem dijelu potkoljenice i utrnulost stopala tijekom igranja nogometa. Značajno povećan tonus mišića stražnje strane potkoljenice i hipertrofija medijalne glave m. gastrocnemiusa obostrano.	Doppler ultrazvuk, kompjuterizirana tomografija (CT)	Intramuskularna periarterijska injekcija botulinum toksina A (BoNT-A).	Prolazni pad jakosti tjedan dana nakon injekcije, uz vraćanje u normalu 4 tjedna nakon injekcije. Značajno poboljšanje propriocepcije 1 i 4 tjedna nakon injekcije.
2) Corneloup et al. (2017)	Skupni prikaz 35 pacijenata: prosječna dob 30,5 g. (raspon, 17-52 g.), 83% M. Sportovi: trčanje (n=15, 43%), nogomet (n=9, 26%), ragbi (n=2), atletika (n=2)	Medijan trajanja simptoma prije postavljanja dijagnoze 34 mjeseca (raspon, 3-180 mjeseci). Obostrani PAES u 74% pacijenata. Kod 18 pacijenata utvrđen i kronični sindrom odjeljka (kompartment sindrom).	Ultrazvuk, CT, CT angiografija	Operativno liječenje.	Nakon liječenja 80% pacijenata se nastavilo baviti sportom na razini usporedivoj s onom prije pojave boli.
3) Qusted et al. (2015)	Plesačica klasičnog baleta, 24 g. (primjer je uključen jer se zbog velikog volumena plesačkog treninga i zahtjeva na organizam, plesači klasičnog baleta mogu praktički smatrati i sportašima)	Obostrana bol nakon aktivnosti u posteromedijalnom dijelu potkoljenice i parestezije na tabanskoj strani oba stopala tijekom više od 4 godine. U prethodnih 8 mjeseci značajan porast boli desno uslijed pojačanog treninga. Popuštanje boli u mirovanju.	Doppler ultrazvuk, magnetska rezonanca (MR)	Neoperativni pristup: istezanje i mobilizacijske tehnike; prilagođene vježbe za mišiće potkoljenice, učenje aktivne relaksacije mišića gastrocnemiusa.	Uspješan nastavak profesionalne karijere.
4) Williams et al. (2015)	Igračica hokeja, 19 g.	Žalila se na pojavu grčevitih bolova u lijevoj potkoljenici tijekom treniranja na ravnoj površini i pojačanoj boli pri penajnju po stepenicama koje je	Doppler ultrazvuk MRI	Nije prikazano. Autori su samo prikazali mogućnosti dijagnostičkih postupaka.	



		bilo otežano.			
5) Gokkus et al. (2014)	Profesionalni hrvač, M, 22 g.	Bol u nogama nakon hoda više od 200m, trnci, osjećaj punoće u potkoljenicama	Doppler ultrazvuk, MRI, CT	Kirurška intervencija na abnormalnom tetivnom hvatištu medijalne glave gastrocnemiusa.	Nakon operacije, rezultati pozitivni, ponovno se vratio u profesionalno hrvanje.
6) Lane et al. (2012)	Skupni prikaz 32 pacijenta: prosječna dob 27 ± 8 g; 15 M, 17 Ž. Ukupno 25 (78%) profesionalnih sportaša (nogomet, košarka, hokej) ili zaposlenih u vojsci, policiji ili drugim zanimanjima koja zahtijevaju visoku razinu tjelesne spremnosti.	Izraženo šepanje koje je onemogućavalo daljnje bavljenje sportskom aktivnošću. Slabost stopala, parestezije, osjećaj napetosti i „tvrdoće“ mišića potkoljenice. Kod 5 pacijenata i oticanje, nemirne noge i grčevi potkoljenica.	Brahijalni indeks gležnja (ABI) Ultrazvuk Angiografija MR Mjerenje tkivnog tlaka unutar odjeljka	Operativno liječenje	Nakon 3 mjeseca, normalan ABI nalaz u 88% slučajeva (potkoljenica). 76% bez simptoma nakon operacije. 8% bez simptoma, ali s ipak vidljivom opstrukcijom ultrazvukom, uspješno se vratili sportskim aktivnostima. 8% s abnormalnim nalazom postoperativno. Uspješna ponovljena operacija na 2 potkoljenice.
7) Vilás et al. (2011)	Olimpijska taekwondoistica, 16 g.	Razvijena progresivna bol u mišiću gastrocnemiusu. Atipična obostrana klaukacija kod kontinuiranog trčanja u trajanju 5-10 minuta i otvrdnuće mišića zbog kojeg sportašica mora prekinuti aktivnost.	ABI Ultrazvuk Funkcionalna magnetska rezonancijska angiografija (fMRA)	Operacija potkoljenice, stražnji poplitealni pristup.	Pacijentica se dobro oporavila, zadržavajući visoku razinu sportskog natjecanja i ostala je bez simptoma PAES-a nakon jednogodišnjeg praćenja.
8) Roche-Nagle et al. (2009)	Osobni trener, M, 34 g.	Uočio je progresivno pogoršanje u udaljenosti koju može prehodati zbog oštih bolova u lijevoj potkoljenici i grčeva i parestezija u lijevom stopalu tijekom treninga.	ABI Ultrazvuk Magnetska rezonancijska angiografija (MRA)	Operacijsko liječenje. Odstranjen je dio medijalne glave gastrocnemiusa koji je pritiskao arteriju. Nije bilo oštećenja arterije.	Oporavak bez naknadnih simptoma.

9) Kukreja et al. (2009)	Nogometašica, 18 g.	Bolni grčevi u obje potkoljenice u trajanju od više od godinu dana. Bol jača u aktivnosti, a popušta u mirovanju.	ABI MR Angiografija	Operativno liječenje. U oba poplitealna prostora pronađen vezivni snop koji je komprimirao poplitealnu arteriju. Zabilježena i promjena boje obje poplitealne arterije, što upućuje na ranu arteriosklerozu.	Pacijentica se uspješno oporavila.
10) Kaufman et al. (2009)	Nogometašica, 18 g.	Bolni obostrani grčevi potkoljenice u trajanju od 18 mjeseci, započeli u pripremama pred sportsku sezonu. Progresija simptoma tako da su ometali i svakodnevne aktivnosti, pacijentica morala prekinuti i sportsku aktivnost.	ABI MR Ultrazvuk Magnetska rezonancijska angiografija (MRA)	Operativno liječenje – obostrana fasciotomija, odstranjivanje dijelova tetivnih struktura koje su pritiskale poplitealne arterije.	Pacijentica se uspješno oporavila.
11) Boskamp et al. (2009)	Fitness, M, 17 g.	Bolovi u potkoljenici, hladnoća i bljedilo prednjeg dijela stopala nakon aktivnosti, poboljšanje uslijed mirovanja i masaže. Djelomična nekroza četiri prsta desnog stopala.	ABI Ultrazvuk Angiografija	Operativno liječenje – PAES tip II, operativno uklonjen pritisak medijalne glave gastrocnemiusa.	Uspješan oporavak bez simptoma zabilježen nakon 10 tjedana.
12) Symeonidis et al. (2008)	Igrač australskog nogometa, M, 19 g.	Bol u potkoljenicama nakon 15 min trčanja, osjećaj poput uboda iglom u potkoljenicama i stopalima, obamrlost nožnih prstiju. Simptomi popuštaju nakon 20 min mirovanja.	Doppler ultrazvuk, MR koljena i poplitealne regije MR i CT angiografija nakon vježbanja	Operativno je tretiran bilateralnom otvorenom dekompresijom poplitealne arterije.	Šest mjeseci nakon zahvata se uspješno vratio utakmicama i treningu.
13) Moore et al. (2007)	Biciklist, M, 59 g.	Bol karaktera pečenja u proksimalnom lateralnom dijelu desne potkoljenice i koljenu kod vožnje bicikla.	MR	Operativni zahvat zbog aneurizme poplitealne arterije.	Uspješan oporavak i povratak sportskoj aktivnosti šest tjedana nakon operacije.

14) Alvarez Rey et al. (2004)	Olimpijski veslač, M, 22g.	Uočio je oštru bol u desnoj potkoljenici i kratkotrajno bljedilo i paresteziju nožnog palca tijekom treninga.	Doppler ultrazvuk	Operativni zahvat premještanja velike tetive medijalne glave gastrocnemiusa. Zbog abnormalnog položaja (više i lateralnije) tetiva je pritiskala poplitealnu arteriju.	Pacijent se nastavio natjecati i u potpunosti se oporavio.
15) Deshpande et al. (1998)	Atletičarka, 20 g.	Obostrana klaudikacija u trajanju od 3 g.	Ultrazvuk Angiografija	Kirurška intervencija na medijalnoj glavi gastrocnemiusa.	Uspješan oporavak.
	Nogometaš, 23 g.	Obostrana klaudikacija	Ultrazvuk Angiografija	Kirurška intervencija na medijalnoj glavi gastrocnemiusa.	Uspješan oporavak.
	Nogometaš, 26 g.	Obostrana klaudikacija, povratak simptoma nakon prve operacije 1994.g.	Ultrazvuk Angiografija	Odstranjenje ožiljnog tkiva koje je pritiskalo arteriju nakon prve operacije.	Uspješan oporavak.
	Skijaška trkačica, 18 g.	Obostrana klaudikacija	Ultrazvuk Angiografija	Kirurška intervencija na medijalnoj glavi gastrocnemiusa.	Uspješan oporavak.
16) Duwelius et al. (1987)	Nogometaš, 16 g.	Bol u potkoljenici, obamrlost i bljedilo desnog stopala nakon aktivnosti. Simptomi popuštaju nakon 15 min odmora.	ABI Doppler ultrazvuk Angiografija	Kirurška intervencija na medijalnoj glavi gastrocnemiusa.	Trinaest mjeseci nakon zahvata uspješan povratak u sportsku aktivnost.
17) Lysens et al. (1983)	Nogometaš, 20 g.	Intermitentna klaudikacija i grčevi desne potkoljenice te hladnoća desnog stopala.	Angiografija	Kirurška intervencija na medijalnoj glavi gastrocnemiusa.	Uspješan oporavak.

Prikazani slučajevi uključivali su sportaše u dobi od 16 do 59 godina. U prikaz je uključena i plesačica klasičnog baleta, jer se ti umjetnici, zbog velikih tjelesnih zahtjeva i velikog volumena treninga mogu na neki način smatrati i sportašima.

Pacijenti su se žalili na grčevitu bol u području stražnje strane potkoljenica, osjećaj „tvrdoće“ mišića stražnje strane potkoljenice, smanjenje udaljenosti koju mogu prehodati prije no što nastupi bol, šepanje, hladnoću i obamrlost u području potkoljenice i stopala. Kod jednog je ispitanika (Boskamp et al., 2009) nastupila i djelomična nekroza prstiju stopala. Zanimljivo je da je u skupnom prikazu pacijenata autora Corneloup i sur. (2017) medijan trajanja simptoma prije postavljanja dijagnoze bio 34 mjeseca, što znači da se na ovaj sindrom u dijagnostici često ne misli, odnosno često se kasno dijagnosticira.

Dijagnostički testovi i metode koji su korišteni kod većine ispitanika bili su mjerenje brahijalnog indeksa gležnja, ultrazvuk, kompjutorizirana tomografija, magnetska rezonanca te angiografija.

Kod većine pacijenata liječenje je bilo kirurško, u pravilu je operacija zahvaćala dekompresiju arterije korigiranjem abnormalnog položaja medijalne glave mišića gastrocnemiusa. U jednom slučaju pacijent je dobio injekciju botulinum toksina A (Murphy et al., 2017), a u jednom je slučaju provedeno neoperativno liječenje fizikalnom terapijom (Quested et al., 2015). U pravilu je oporavak pacijenata bio uspješan i omogućio im je uspješan povratak u sportske aktivnosti.

## 6. ZAKLJUČAK

Sindrom poplitealne arterije je rijetka pojava. Najčešći simptomi ovog sindroma su bol u nogama ili osjećaj zatezanja u nogama nakon tjelesne aktivnosti u sportaša, dok se kod opće populacije može pojaviti nakon manjeg opterećenja nogu. Stručna literatura i primjeri kliničkih izvješća ne ukazuju na moguće preventivno djelovanje u slučaju pojave PAES-a. Još uvijek ne postoji utvrđen standardizirani način dijagnosticiranja ove pojave. U pravilu se radiološkim metodama ili MRI angiografijom dijagnosticira začepljenje poplitealne arterije.

Dostupno je nekoliko mogućnosti liječenja s ciljem da se oslobodi poplitealna arterija od kompresije i očuva poplitealni arterijski tok. Hoće li se primijeniti neki od oblika operativnog liječenja ili neoperativni pristup, ovisi o kliničkoj simptomatologiji i anatomiji pacijenta.

Kod sportaša PAES se javlja gotovo uvijek kod pacijenata mlađe dobne skupine, koji su zdraviji i tjelesno aktivniji od prosjeka svoje dobne skupine. Zapravo, većina oboljelih od PAES-a su sportaši, dobro razvijene muskulature. Česti su slučajevi u timskim sportovima, kao što su nogomet i košarka, ali i kod borilačkih sportova, dakle kod aktivnosti koje zahtijevaju učestale i snažne kontrakcije mišića nogu, što rezultira mišićnom hipertrofijom. Ukoliko se PAES rano dijagnosticira i počne liječiti, rezultati kirurškog liječenja su gotovo uvijek pozitivni.

## 7. LITERATURA

1. Alvarez Rey, I., Alvarez Rey G., Alvero Cruz, J.R., Jimenez Diaz, J.F., & Alvarez Bustos, G. (2004). Popliteal artery entrapment syndrome in an elite rower: sonographic appearances. *Journal of ultrasound in medicine*, 23(12), 1667-1674.
2. Boskamp, M., Ijpma, F.F., Meerwaldt, R., & Blomme, A.M. (2009). Serious Morbidity Associated with Popliteal Artery Entrapment Syndrome. *Clinical Journal of Sport Medicine*, 19(5), 435-437.
3. Burrus, M.T., Werner, B.C., Starman, J.S., Gwathmey, F.W., Carson, E.W., Wilder, R.P., & Diduch, D.R. (2015). Chronic leg pain in athletes. *American journal of sports medicine*, 43(6), 1538-1547.
4. Corneloup, L., Labanère, C., Chevalier, L., Jaussaud, J., Mignot, A., Gencel, L., Corneloup, O., & Midy, D. (2017). Presentation, diagnosis, and management of popliteal artery entrapment syndrome: 11 years of experience with 61 legs. *Scandinavian Journal of Medicine & Science in Sports*. doi: 10.1111/sms.12918. [Epub ahead of print]
5. Crawford, F., Welch, K., Andras, A., & Chappell, F.M. (2016). *Brahijalni indeks gležnja za dijagnosticiranje bolesti perifernih arterija nogu* /on line/. S mreže preuzeto 1. rujna 2017. s: <http://www.cochrane.org/hr/CD010680/brahijalni-indeks-gleznja-za-dijagnosticiranje-bolesti-perifernih-arterija-nogu>
6. Deshpande, A., & Denton, M. (1998). Functional Popliteal entrapment syndrome. *The Australian and New Zealand Journal of Surgery*, 68(9), 660-663.
7. Duwelius, P.J., Kelbel, J.M., Jardon, O.M., & Walsh W.M. (1987). Popliteal artery entrapment in a high school athlete. A case report. *American Journal of Sports Medicine*, 15(4), 371-373.
8. Gokkus, K., Sagtas, E., Bakalim, T., Taskaya, E., & Aydin, A.T. (2014). Popliteal entrapment syndrome. A systematic review of the literature and case presentation. *Muscle, Ligaments and Tendons Journal*, 4(2), 141-148.
9. Hislop, M., Kennedy, D., Cramp, B., & Dhupelia, S. (2014). Functional Popliteal Artery Entrapment Syndrome: Poorly Understood and Frequently Missed? A Review of Clinical Features, Appropriate Investigations, and Treatment Options. *Journal of Sports Medicine*, 2014, 105953.

10. Joy, S.M., & Raudales, R. (2015). Popliteal Artery Entrapment Syndrome. *Current Sports Medicine Reports*, 14(5), 364-367.
11. Kaufman, M.S., Akuthota, V., Derr, J., Sherman, A., & Saint-Phard, D. (2009). Double trouble: a case report of concomitant popliteal artery entrapment syndrome and neurogenic thoracic outlet syndrome. *Clinical journal of sport medicine*, 19(3), 238-240.
12. Krmpotić-Nemanić, J., & Marušić, A. (2007). *Anatomija čovjeka*. Zagreb: Medicinska naklada.
13. Kukreja, K., Scagnelli, T., Narayanan, G., Barbery, K., & Yrizarry, J. (2009). Role of angiography in popliteal artery entrapment syndrome. *Diagnostic and Interventional Radiology* 15(1), 57-60.
14. Lane, R., Nguyen, T., Cuzzilla, M., Oomens, D., Mohabbat, W., & Hazelton, S. (2012). Functional popliteal entrapment syndrome in the sportsperson. *European Journal of Vascular and Endovascular Surgery*, 43(1), 81-87.
15. Lysens, R.J., Renson, L.M., Ostyn, M.S., & Stalpaert, G. (1983). Intermittent claudication in young athletes: Popliteal artery entrapment syndrome. *American Journal of Sports Medicine*, 11(3), 177-179.
16. Mohler, E.R., & Litt, H. (2012). *Atlas of Vascular Medicine: A Case-Based Approach to Current Management, 1st Edition*. New York: Demos Medical Publishing.
17. Moore, W., & Krabak, B.J. (2007). Chronic Lateral Knee Pain in a Cyclist: Popliteal Artery Entrapment. *Clinical Journal of Sport Medicine*, 17(5), 401-403.
18. Murphy, M., Charlesworth, J., & Koh, E. (2017). The effects of Botulinum Toxin injection in an elite sportsman with Functional Popliteal Artery Entrapment Syndrome: A case report. *Physical Therapy in Sport*, 27, 7-11.
19. Quested, R., Hislop, M., & Gomes, Z. (2015). Popliteal Artery Entrapment in a Classical Ballet Dancer: Successful Conservative Management. *Current Sports Medicine Reports*, 14(6), 459-462.
20. Roche-Nagle, G., Wong, K.T., & Oreopoulos, G. (2009). Vascular claudication in a young patient: popliteal entrapment syndrome. *Hong Kong medical journal*, 15(5), 388-390.
21. Stager, A., & Clement, D. (1999). Popliteal Artery Entrapment Syndrome. *Sports Medicine*, 28(1), 61-70.

22. Symeonidis, P.D., Stavrou, P., & King, D. (2008). Bilateral functional popliteal artery entrapment in a young athlete. *The Knee*, 15(1), 54-57.
23. Vilás, R.O., Rodriguez, L.A., Campos, M.Y., Moran Ade, L., & Mas, F.L. (2011). Exercise-related bilateral leg atypical claudication in female olympic taekwondo player: A case report. *Journal of Sports Science and Medicine*, 10(4), 768-770.
24. Williams, C., Kennedy, D., Bastian-Jordan, M., Hislop, M., Cramp, B., & Dhupelia, S. (2015). A new diagnostic approach to popliteal artery entrapment syndrome. *Journal of Medical Radiation Sciences*, 62(3), 226–229.