

# KINEZITERAPEUTSKI POSTUPAK NAKON UGRADNJE ENDOPROTEZE ZGLOBA KUKA

---

**Petrovski-Strakovski, Mihail**

**Master's thesis / Diplomski rad**

**2019**

*Degree Grantor / Ustanova koja je dodijelila akademski / stručni stupanj:* **University of Zagreb, Faculty of Kinesiology / Sveučilište u Zagrebu, Kineziološki fakultet**

*Permanent link / Trajna poveznica:* <https://um.nsk.hr/um:nbn:hr:117:830347>

*Rights / Prava:* [Attribution 4.0 International](#)/[Imenovanje 4.0 međunarodna](#)

*Download date / Datum preuzimanja:* **2024-07-22**



*Repository / Repozitorij:*

[Repository of Faculty of Kinesiology, University of Zagreb - KIFoREP](#)



**SVEUČILIŠTE U ZAGREBU**  
**KINEZIOLOŠKI FAKULTET**

(studij za stjecanje visoke stručne spreme  
i stručnog naziva: magistar kineziologije)

**Mihail Petrovski Strakovski**

**KINEZITERAPEUTSKI**  
**POSTUPAK NAKON UGRADNJE**  
**ENDOPROTEZE ZGLOBA KUKA**

diplomski rad

**Mentor:**

**doc. dr. sc. Lidija Petrinović**

Zagreb, lipanj 2019.

## Sadržaj

1. UVOD .....	4
2. Zglob kuka .....	6
2.1. Anatomska građa zgloba kuka .....	6
2.2. Kretnje u zglobu kuka .....	7
3. Metode liječenja razvojnog poremećaja zgloba kuka kod djece i adolescenata .....	10
3.1. Konzervativno liječenje .....	10
3.2. Operacijsko liječenje kuka .....	11
4. Endoproteza zgloba kuka .....	12
4.1. Dijelovi endoproteze.....	13
4.2. Vrste endoproteza zgloba kuka .....	14
4.3. Ugradnja endoproteze zgoba kuka .....	16
5. Kineziterapija.....	17
5.1. Povijest bolesti.....	17
5.2. Kineziterapeutski program .....	19
6. ZAKLJUČAK .....	33
7. LITERATURA.....	34

## **Sažetak**

Ovaj rad obrađuje probleme i posljedice lokomotornog sustava pacijentice s urođenom luksacijom kuka na temelju čije dijagnoze je napravljen kineziterapeutski program nakon ugradnje endoproteze zgloba kuka. Bila luksacija urođena ili stečena te bez obzira na način liječenja, u kraćem ili dužem periodu, ova bolest može progredirati u artrozu i displaziju kuka zbog čega je potrebna ugradnja endoproteze. Cilj ovog rada je prikazati ulogu kineziterapije u održavanju lokomotornog sustava pedesetošestogodišnje pacijentice s obostranom implantacijom kukova rođenom s izraženom luksacijom lijevog kuka i subluksacijom desnog.

**Ključne riječi:** artroza kuka, displazija kuka, endoproteza, kineziterapija

## **Summary**

Thesis deals with problems of the locomotor system of a patient with an innate hip luxation. Based on this diagnosis, a kinesitherapeutic program was made after she had an installation of a hip endoprosthesis. Whether the luxation is inherent or not and no matter the method and the duration of the treatment this deformation can progress into an hip arthrosis and dysplasia. Objective of the thesis is to present what role do kinesitherapy has in maintaing of the locomotor system of a 56 years old patient who has had hip implantation on both of her hips and is born with a luxation of her left hip and subluxation of the right.

**Key words:** hip arthrosis, hip dysplasia, endoprosthesis, kinesitherapy

## 1. UVOD

U uvodnom dijelu ovog diplomskog rada opisan će se razvojni poremećaj kuka kao jednog od preduvjeta zbog kojeg postoji mogućnost ugradnje endoproteze. Na temelju konkretnog slučaja pacijentice s urođenom luksacijom kuka ili razvojnim poremećajem kuka, kako se to naziva u stručnoj literaturi, napravljen je kineziterapeutski program nakon ugradnje endoproteze u zglob kuka. Ostali faktori koji povećavaju rizik iščašenja odnosno luksacije u zglobu kuka su prekomjerna tjelesna težina, sedentarni način života, slaba tjelesna aktivnost i ozljede najčešće uzrokovane padovima. Dobro je ukazati na ove faktore rizika zbog toga što nakon operacije i same ugradnje endoproteze te perioda rehabilitacije u koji spada kineziterapeutski program pacijent bi morao usvojiti neke zdrave životne navike kako bi cijeli taj postupak bio jedna zaokružena cjelina.

Razvojni poremećaj kuka je regionalna hipoplazija mezodermalnih struktura koksofemoralnog segmenta sa insuficijencijom krova čašice i lateralizacijom, odnosno, kranijalizacijom epifiza femura. Manifestira se kao iščašenje kod djece, a kao artroza kod odraslih (Simić, 2007).

Hipokrat 380. godine prije Krista opisuje kliničku i patološko-anatomsku sliku prirodnog iščašenja kukova, i pretpostavlja intrauteranu traumu kao etiološki faktor, na temelju toga njegov zaključak je da se taj poremećaj može popraviti ako se što ranije započne s liječenjem. Sve do 19. stoljeća nije učinjen značajniji iskorak niti u dijagnostičkom niti u terapijskom smislu. Tek u 20. stoljeću prvenstveno zbog otkrića i primjene rendgenskih zraka i ultrazvuka te razumijevanja patoanatomije i patofiziologije, dijagnostika i liječenje razvojnog poremećaja kuka doživjeli su svoj procvat. Lorenz koji je uspješno predstavio metodu repozicije, Rontgen koji je otkrio X zrake i Reinhard Graf koji uvodi ultrazvučnu klasifikaciju 1980. kao metodu probira bolesnika, jedni su od najzaslužnijih što se ovaj poremećaj danas rano dijagnosticira i efikasno liječi (Delimar, 2010).

U Hrvatskoj je prvi zapis o razvojnem poremećaju kuka potpisao profesor Božidar Špišić preglednim člankom u Liječničkom vjesniku 1928. godine: „Zašto moramo kod takozvane luksacije kuka što ranije postaviti dijagnozu.“ O ranoj dijagnozi ovisi budućnost ovakvog bolesnika, ovisi da li će postati bogatiji ili će postati zdrav, a nikad neće znati, da je imao tešku manu i da se što ranije počne liječenje, toliko je postupak jednostavniji, bez poteškoća za liječnike, bez opasnosti za bolesnike (Delimar, 2010).

Razvojni poremećaj kuka je poremećaj normalnih anatomskih odnosa u zglobu kuka sa ili bez poremećaja stabilnosti, koji se javlja u prenatalnoj, neonatalnoj i dojenačkoj dobi, a može varirati od prolazne novorođenačke nestabilnosti kukova, displazije, subluksacije do luksacije. U osnovi poremećaja je nedovoljno razvijeni acetabulum sa ili bez poremećaja stabilnosti i odnosa između zglobnih tijela. Izrazom „razvojni“ označava se dinamička narav poremećaja, što se označava kao displazije, ili prelaska displazije u subluksaciju, a subluksacija u luksaciju kuka. Pod pojam displazije kuka se podrazumijeva nedovoljna razvijenost zgloba kuka, posebice čašice zgloba kuka (acetabuluma) s nedostatnom dubinom, pri tome je glava femura nedovoljno koštano natkrovljena. Često displazija acetabuluma može biti udružena sa djelomičnim (subluksacija) ili potpunim gubitkom kontakta acetabuluma i glave femura (luksacija) (Delimar, 2010).

Ranije u literaturi se ovaj najčešćih poremećaja sustava za kretanje novorođenačke i dojenačke dobi nazivao prirodno iščašenje kukova, ali on nije u potpunosti točan. Sama riječ „razvojni“ u razvojnog poremećaja kuka nam ukazuje da u kasnijoj dobi dovodi do neku progresiju u vidu skraćenje ekstremiteta, šepanja, sekundarne koksartroze i invaliditeta. Prirodni tijek razvojnog poremećaja u odrasloj dobi varira ovisno o spolu, etničkoj pripadnosti, obostranosti te stupnju dislokacije. Sekundarna koksartroza u bolesnika s razvojnim poremećajem kuka se razvija jer hrskavica glave femura i acetabuluma propada na pojedinim dijelovima zgloba pojačanog opterećenja rubnih kontakata uslijed migracije glave femura ili displazije acetabuluma. Razvoju koksartroze pogoduje i sindrom sraza dijelova labruma acetabuluma rubne hrskavice koja povećava dubinu acetabuluma. U prirodnom tijeku razvojnog poremećaja kuka češća su oštećenja labruma. Osobe s obostranim visokim luksacijama bez lažnog acetabuluma šepaju s naginjanjem trupa na obje strane, imaju pojačanu lumbalnu lordozu, nemaju značajnijih ograničenja u svakodnevnim aktivnostima, u pravilu ne razvijaju sekundarnu koksartrozu, ali češće imaju križobolje. Ukoliko kod luksacije postoji lažni acetabulum razvija se koksartroza. Ako je luksacija jednostrana razvija se značajno skraćenje noge i preko 10 centimetra, šepanje je izraženo na bolesnu stranu i u dvije ravnine, uslijed adukcije noge razvija se i kompenzatorni valgus i artroza ipsilateralnog koljena. Artroza se najčešće i najbrže razvija u subluksiranom kuku jer je opterećenje koncentrirano na malu površinu. Znakovi artroze se u subluksiranih kukova mogu zapaziti već u adolescenciji, a u trećem desetljeću su u pravilu prisutni. Prirodni tijek displazije kukova nije tako predvidljiv kao u subluksacija, kod lakših oblika displazije artroza se može

ali i ne mora razviti nakon pedesetih godina. Što je displazija izraženija veća je mogućnost razvoja artroze (Delimar, 2010).

Etiologija razvojnog poremećaja kuka je složena i vjerojatno je kombinacija egzogenih i endogenih čimbenika. Od endogenih čimbenika treba spomenuti faktor nasljeđivanja. U dječiji su majka, otac, braća ili sestre imale razvojni poremećaj kuka mogućnost pojave je veća. Neki autori spominju poligensko nasljeđivanje s varijabilnom penetracijom. Spominje se i nasljedna konstitucionalna zglobna labavost, posebice u ženske djece. Od egzogenih faktora važan je položaj u maternici, dok prezentacija zatkom nosi viši rizik od razvoja razvojnog poremećaja kuka. Oligohidromnija, anomalija maternice koje rezultira poremećajem pritiska na čedo mogu pogodovati nastanku razvojnog poremećaja kuka. Od postnatalnih egzogenih faktora treba spomenuti i način povijanja: zajednice kod kojih je u prošlosti bilo uobičajeno povijanje novorođenčadi i dojenčadi s ispruženim nogama, ekstenziranom u kuku (kao što su Navaho indijanci, Eskimi, ili u nas Dalmatinska zagora) imale su veću prevalenciju razvojnog poremećaja kuka (Delimar, 2010).

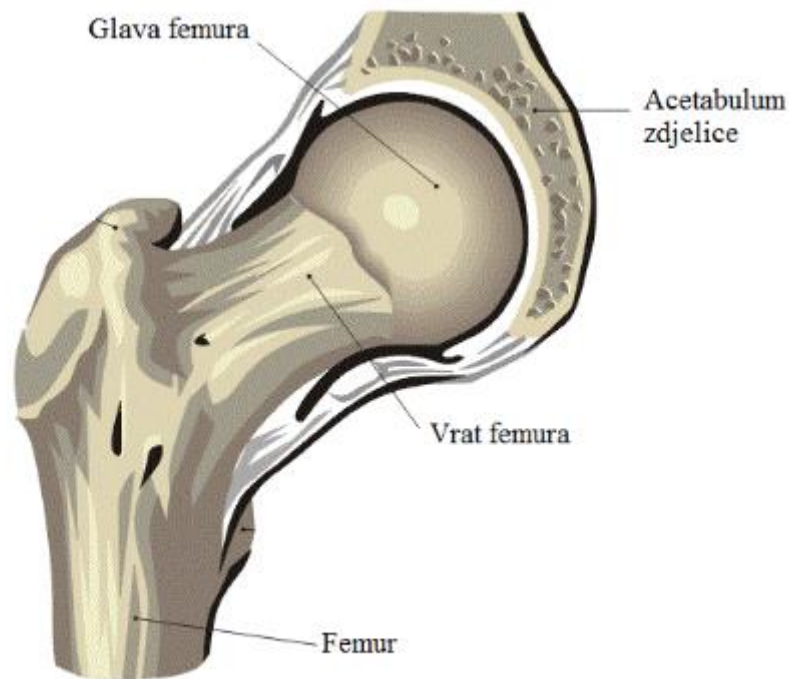
## 2. Zglob kuka

Zglob kuka najveći je zglob u ljudskom organizmu, on povezuje gornji kraj bedrene kosti i zdjeličnu kost. Ispupčeno (konveksno) zglobno tijelo je glava bedrene kosti, a udubljeno (konkavno) zglobno tijelo je zdjelična čaška koju rubno povećavaju vezivno-hrskavični prsten i poprečna sveza čaške. Unutar zgloba se nalaze još malena sveza glave bedrene kosti. U ljudskom tijelu dva su zgloba kuka, njihova glavna funkcija je održavanje težine, balans tijela u statičkom položaju (stajanje) i dinamičkom (hodanje i trčanje), služi za zaštitu reproduktivnog i donjeg probavnog sustava (Platzer, 2003).

### 2.1. Anatomska građa zgloba kuka

Zglob kuka formiraju glava femura i acetabulum, a spada u sferoidne zglobove, pri čemu je više od polovine kuglaste glave femura pokriveno hrskavičnim pokrovom acetabuluma. Acetabulum ima oblik polumjeseca otvorenog prema kaudalno, gdje se nastavlja u fossu acetabuli. Fossu acetabuli ispunjava lig. capitis femori kojim se acetabulum spaja s glavom femura, dok njen donji rub zatvara lig. transversum acetabuli. Fibrokartilaginozni prsten koji povećava konkavitet acetabuluma nazivamo labrumom. Kapsulu zgloba čine vrlo čvrsti

pubofemoralni, ischiofemoralni te iliofemoralni ligamenti. Kuk ima debeli mišićni pokrov koji čine ekstenzorna, fleksorna, abduktorna i adduktorna skupina mišića (Prpić, 2013).



**Slika 1. Građa zgloba kuka ([https://en.wikipedia.org/wiki/Capsule\\_of\\_hip\\_joint](https://en.wikipedia.org/wiki/Capsule_of_hip_joint))**

## 2.2. Kretnje u zglobu kuka

Tonus mišića ograničuje kretnje u zglobu i najveće ograničenje pokreta zgloba nastaje pri podizanju ispružene noge naprijed. U zdjeličnom zglobu moguće su fleksija i ekstenzija, abdukcija i adukcija, cirkumdukcija i rotacije, te sve kretnje koje su u kombinaciji sa ovima.

Fleksija se može promatrati na dva načina, kada je potkoljenica flektirana, odnosno kada je potkoljenica ekstendirana. Fleksija u kuku sa opruženim koljenima je manjeg obima jer je ograničava zatezanje mišića zadnje lože natkoljenice. Ovaj pokret se vrši u sagitalnoj ravnini oko frontalne osi.



Fleksija kuka sa flektiranom potkoljenicom iznosi 0-120°, dok fleksija sa ekstenziranom potkoljenicom iznosi 0-80°.

Glavni mišić: m. iliopsoas (m. psoas major, m. iliacus)

Sinergist: m. rectus femoris, m. pectineus, m. tensor fasciae latae, m. sartorius, m. adductor longus, mangus et brevis.

Antagonisti: m. gluteus maximus, m. semitendinosus, m. semimembranosus, m. biceps femoris (caput longum)

M. iliopsoas je mišić koji vrši fleksiju natkoljenice prema zdjelici, kao i zdjelice prema natkoljenici. Pruža se od 12 torakalnog kralješka, L1-L4 i bočne jame do trochanter minor na femuru.

Ekstenzija se, kao i fleksija, može promatrati na dva načina, kada je potkoljenica flektirana, odnosno kada je potkoljenica ekstenzirana. Ekstenzija u kuku sa opruženim koljenima je većeg obima jer je ne ograničava zatezanje m. rectus femoris-a. Ovaj pokret se vrši u sagitalnoj ravnini oko frontalne osi.

Ekstenzija kuka sa flektiranim potkoljenicama iznosi 0-10°, dok sa ekstenziranim iznosi 0-15°.

Glavni mišić: m. gluteus maximus

Sinergisti: m. semimembranosus, m. semitendinosus, m. biceps femoris (caput longum)

Antagonisti: m. iliopsoas, m. rectus femoris, m. tensor fasciae latae, m. sartorius

M. gluteus maximus je mišić koji vrši ekstenziju natkoljenice, pruža se od facies glutea illiace i sa križne kosti do tuberositas gluteae femoris.

Abdukcija je pokret koji se vrši u frontalnoj ravnini oko sagitalne osi. To je pokret odmicanja natkoljenice lateralno.

Obim pokreta iznosi 0-45°

Glavni mišić: mm. gluteus medius i minimus (svim vlaknima)

Sinergisti: m. tensor fasciae latae (gornja vlakna), m. sartorius

Antagonisti: mm. adductor longus, mangus et brevis, m. pectineus

Mm. gluteus medius et minimus imaju vrlo slično djelovanje zbog sličnih pripoja i pravca pružanja mišićnih snopova. Pružaju se od bedrene kosti do trochantera major na femuru.

Adukcija je pokret koji se vrši u frontalnoj ravnini oko sagitalne osi. To je pokret primicanja natkoljenice medijalno.

Obim pokreta iznosi 0-20°

Glavni mišić: mm. adductor longus, magnus et brevis, m. pectineus

Sinregisti: m. gracilis, m. gluteus maximus (donja vlakna)

Antagonisti: mm. gluteus minimus, medius, m. gluteus maximus (gornja vlakna), m. tensor fasciae latae

Kada je slobodan gornji pripoj ovi mišići (mm. adductor-i) rade adukciju zdjelice prema natkoljenici ( primjer: uspostavljanje ravnoteže kada nas netko iznenada gurne ). Pružaju se od preponske kosti (os pubis) do linea asprera femoris (m. adductor magnus do epicondylus medialis femoris).

Unutarnja rotacija je pokret koji se vrši u horizontalnoj ravnini oko vertikalne osi. To je pokret “uvrtanja“ ili rotacije kuka prema unutra.

Obim pokreta iznosi 0-30°

Glavni mišić: m. gluteus medius i minimus (prednja vlakna)

Sinergisti: m. tensor fasciae latae, m. semitendinosus, m. semimembranosus

Antagonisti: pelvitrohanterična muskulatura

Stražnja rotacija je pokret koji se vrši u horizontalnoj ravnini oko vertikalne osi. To je pokret “izvrtanja“ ili rotacije kuka prema van.

Obim pokreta iznosi 0-45° od neutralnog položaja.

Glavni mišić: pelvitrohanterična muskulatura (m. piriformis, mm. gemellus superior et inferior, mm. obturatorius internus et externus, m. quadratus femoris)

Sinergisti: mm. gluteus medius i minimus (zadnja vlakna), m. gluteus maximus, m. sartorius

Antagonisti: mm. gluteus medius i minimus (prednja vlakna).

Učešće pojedinih mišića pri izvođenju stražnje rotacije zavisi od položaja natkoljenice prema zdjelici i potkoljenice prema natkoljenici. Kada je noga ekstenzirana vanjsku rotaciju izvode prvenstveno mm. gluteus maximus i medius, a u ostalim slučajevima ovaj pokret izvode mišići čija je to primarna funkcija (pelvitrohanterična muskulatura).

Cirkumdukcija je pokret koji se vrši u sve tri ravnine ( frontalna, sagitalna, horizontalna), i oko longitudinalne osi. To je pokret kruženja noge u kuku.

(izvor: <https://www.scribd.com/doc/54949342/ZGLOB-KUKA>)

### 3. Metode liječenja razvojnog poremećaja zgloba kuka kod djece i adolescenata

#### 3.1. Konzervativno liječenje

Najčešća metoda konzervativnog liječenja je primjena ortoza. Prije nekoliko desetaka godina na tržištu je bilo više različitih ortoza( Frejkin jastuk, Craigova ortoza, Ilfeldova ortoza, von Rosenova ortoza, Hilgenreinerov aparat, abdukcijske gaćice i druge), no unazad dvadesetak i više godina koristi se gotovo isključivo Pavlikovi remenčići (Delimar, 2010).

Za široko povijanje, koje se redovito preporučuje roditeljima, pokazano je kako u slučaju prisutnog razvojnog poremećaja kuka neće dovesti do poboljšanja, i ne treba preporučati kao metodu liječenja. Ipak, potrebno je naglasiti kako je ovaj zaključak donesen na temelju istraživanja provedenih u zapadnoj Europi i Americi, gdje je učestalost razvojnog poremećaja kuka, bez obzira na stupanj, do četiri puta rjeđi nego u slavenskih naroda. Treba li preporučati roditeljima u Hrvatskoj da široko previjaju dojenčad nema konsenzusa. Međutim, valja naglasiti da je široko povijanje korisno kao metoda izbjegavanja povijanja dojenčadi sa skupljenim nogama, što je nepovoljno za normalni razvoj dojenačkih kukova. I nadalje široko povijanje ima smisla u prvom mjesecu života i nije liječenje već prevencija (Delimar, 2010).

Pavlikovi remenčići koriste se u liječenju razvojnog poremećaja kuka u prvih 6 mjeseci života. Pavlikovim remenčićima se liječe kukovi s plitkim čašicama, poluiščašeni, i iščašeni kukovi koji su prethodno namješteni. Pavlikovi remenčići dozvoljavaju pokrete u kukovima ali kontrolirane tako da su noge privijene trupu (fleksija), a odmiču od središnje linije tijela (abdukcija). Na taj način glava natkoljenice treba kontrolirati svaka 2 tjedna radi podešavanje remenčića. Abdukcijske gaćice se upotrebljavaju u liječenju blažih oblika plitkih čašica. Od abdukcijske ortoze kod nas je najkorištenija ortoza po Hilgenreineru i upotrebljava se u liječenju razvojnog poremećaja kuka kod dojenčadi starijih od 6 mjeseci i kod pojedinih oblika razvojnog poremećaja kuka u mlađe dojenčadi. Povlačenje za noge – kutna ekstenzija se koristi kod iščašenja koja se ne mogu namjestiti bez opće anestezije. Nožice se kod djeteta omotaju elastičnim trakama i preko užeta i sistema kolotura se postavljaju utezi a noge se

postepeno kroz nekoliko tjedana pripijaju i trupu i odmiču od središnje linije tijela jer se na taj način glava natkoljencične kosti postepeno uvodi u čašicu. Po uvođenju glave u čašicu u općoj anesteziji se postavljaju ili gipsane gaćice ili ortoza po Hilgenreineru (Delimar, 2010).

### 3.2. Operacijsko liječenje kuka

Operacijskom liječenju razvojnog poremećaja kuka u dječjoj i adolescentnoj dobi pristupa se kada su iscrpljene mjere konzervativnog liječenja. Cilj operacijskog liječenja je postići centrirani zglob s normalnim anatomskim odnosima te puni opseg pokreta, te pri tome izbjeći komplikacije. Pri operacijskom liječenju važno je ne izazivati avaskularnu nekrozu koja je izuzetno rijetka u prirodnom tijeku razvojnog poremećaja kuka te ne oštetiti epifizne i apofizne ploče rasta gornjeg dijela femura i acetabuluma. U operacijskom liječenju razvojnog poremećaja kuka dječje i adolescentne dobi koristi se otvorena repozicija zgloba s kapsulorafijom, korektivne osteotomije proksimalnog femura i zdjelice, te kombinacije navedenih metoda. Pri odabiru operacijske metode važno je poznavati prirodni tijek pojedinih varijanti razvojnog poremećaja kuka te uvažavati potencijal rasta. U prvoj godini života operacijsko liječenje je rijetko potrebno, u toj dobi se koristi tenotomija musculus aduktora longusa, iliopsoasa ili otvorena repozicija medijalnim transaduktornim pristupom. Nakon prve godine životne starosti u slučajevima luksacije otvorena repozicija kuka s kapsulorafijom se u pravilu čini prednim ili anterolateralnim pristupom i kombinira ili s korektivnom intertrohanternom varizacijsko-derotacijskom osteotomijom zdjelice. Do četvrte godine života acetabulum posjeduje značajnu sposobnost remodelacije. Otvorena repozicija se može kombinirati u istom aktu s osteotomijom femura i zdjelice. Što je ekstenzivniji zahvat i više luksacija veća je opasnost od avaskularne nekroze glave femura te kontrakture. Izbor kombinacije, izbor vrste osteotomije zdjelice, ovisi o stupnju displazije acetabuluma, decentriranosti zgloba, iskustvu te školi kojoj pripada operater. Kao i u kirurgiji prirođenog ekvinovarusa vrijedi pristup liječenju tipa „a la carte“. Nakon četvrte godine mogućnost spontane remodelacije acetabuluma i proksimalnog femura je značajno manja te u istom aktu treba normalizirati anatomske odnose. Mogućnost avaskularne nekroze je i dalje velika u kombiniranih procedurama s otvorenom repozicijom a vjerojatnost ranije sekundarne koksartroze je povećana. Subluksirane kukove te unilateralno luksirani zglob u pravilu treba centrirati kombiniranom procedurom. Salterova osteotomija zdjelice se koristi do 6. godine u

korekciji umjerenih displazija acetabuluma s acetabularnim indeksom ne većim od 40 stupnjeva a iznad 40 stupnjeva svoje mjesto imaju acetabuloplastike tipa Pemberton i Dega koje su uspješno izvedive do desete godine. Nakon osme godine života za poboljšanje natkrovljenosti glave femura može se koristiti trostuka osteotomija zdjelice, a po zatvaranju triradijatne hrskavice periacetabularne poligonalne i sferične osteotomije. U korekciji morfologije proksimalnog femura u veće djece i adolescenata svoje mjesto imaju osteotomije femura i to derotacijsko – varizacijska intertrohanterna osteotomija, distalizacija i lateralizacija velikog trohantera te operacija elongacije vrata po Morscheru (Delimar, 2010).

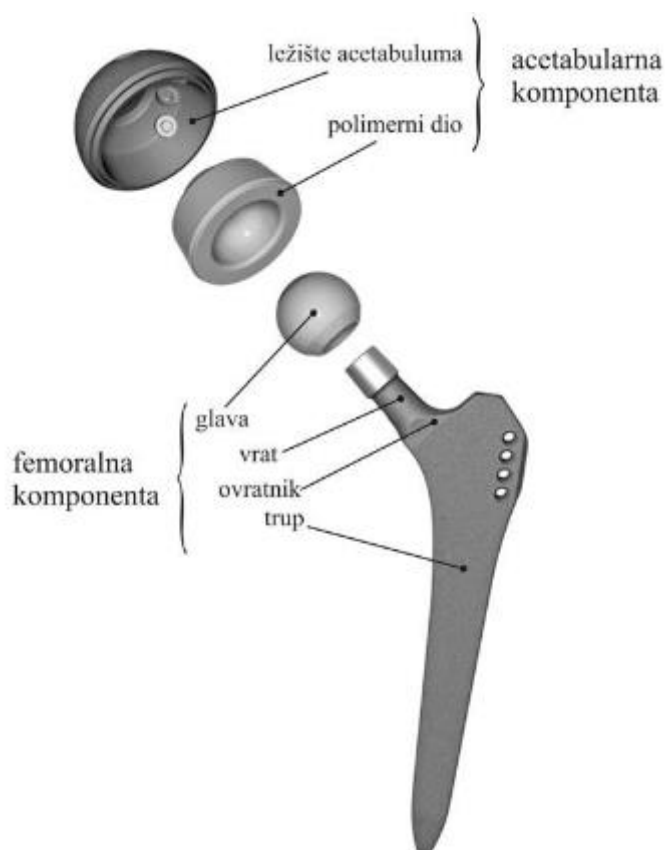
#### 4. Endoproteza zgloba kuka

Totalna endoproteza zgloba kuka smatra se najvećim dostignućem u povijesti ortopedije. Broj ugrađenih totalnih proteza kuka svake godine raste, operacijski zahvati sve su kraći, kirurška tehnika ugradnje sve se više unapređuje, a vijek trajanja proteze postaje sve duži, prvenstveno zbog poboljšanja karakteristika materijala od kojih se proteze izrađuju. Oporavak i rehabilitacija se također znatno skraćuje, a značajno se povećava funkcijska sposobnost pacijenata (Gulan, 2017).

Moderna ugradnja proteze kuka započela je sedamdesetih godina 20. stoljeća, kad je John Charnley upotrijebio koštani cement i polietilen. Kako bi smanjio trenje između komponenti proteze, Charnley stavlja malu glavu proteze promjera 22 mm, što je, nažalost, olakšavalo iščašenje proteze. Da bi se to spriječilo, napravljena je veća glava promjera 28mm, čime je povećala stabilnost, ali i trošenje polietilenskog umetka zglobne čašice (acetabuluma). Kako je proteza zglob sitnih čestica polietilena postajala labavija, razvijali su se novi materijali. Tako se umjesto visokomolekularnog uvode visokokriženi polietilen i keramički umetak. Istodobno, u kombinaciji s polietilenskim ili keramičkim umetkom uvode se keramičke glave proteze, metalne glave u kombinaciji s metalnim umetkom. (izvor: <https://www.akromion.hr/usluge/ortopedija/kuk/dosezi-u-zamjeni-zgloba-kuka/>)

#### 4.1. Dijelovi endoproteze

Dvije glavne komponente endoproteze zgloba kuka su acetabularna i femoralna komponenta. Acetabularni dio sastoji se od dva djela: ležišta acetabuluma i polietilenske čašice. Femoralnu komponentu endoprotezu čine femoralna glava, vrat, ovratnik i trup (Vorih, 2013).



**Slika 2. Dijelovi endoproteze zgloba kuka (Orlić, 1985)**

Biomeanička funkcija glave endoproteze s acetabularnom čašicom osigurava pokretljivost zgloba. Glava endoproteze također prenosi opterećenje zgloba na vratu koji je u uskoj mehaničkoj vezi s trupom. Tako se postiže da se opterećenje prenosi preko vrata izravno na trup endoproteze. Glavna zadaća trupa endoproteze je prijenos sile na koštano ležište. S obzirom da se to obavlja pod određenim momentom savijanja koji može imati štetni učinak u smislu rasklimavanja endoproteze ili loma trupa bitno je postići pogodniji, manji kolodijafizarni kut ili djelomično smanjiti štetni učinak momenta savijanja s dužim vratom i

ovratnika endoproteze. Biomehanička funkcija ovratnika endoproteze je povoljnija raspodjela naprežanja i rasterećenje trupa proteze (Vorih, 2013).

#### 4.2. Vrste endoproteza zgloba kuka

Kada govorimo o vrstama endoproteza kuka, treba istaknuti da danas radimo podjele prema raznim kriterijima. Najjednostavnija podjela je prema broju dijelova endoproteze, a to su: djelomična ili parcijalna endoproteza kuka i totalna endoproteza kuka. Parcijalna endoproteza kuka, kao što sam naziv govori, nadomješta dio zgloba kuka. Poboljšanje u tehničkom smislu postignuto je uvođenjem parcijalne femoralne endoproteze koja ima femoralni nastavak, a koji proksimalno simulira vrat i glavu bedrene kosti. Glave kod takvih endoproteza mogu se mijenjati s obzirom na razne promjene anatomske acetabuluma. Totalna endoproteza kuka jest endoproteza koja zamjenjuje oba zglobna tijela kuka, odnosno femoralni i acetabularni dio. Prema načinu fiksiranja endoproteze zgloba kuka razlikujemo bescementne, cementne i hibridne endoproteze. Bitna razlika između cementne i bescementne endoproteze jest u njihovom obliku i u njihovim površinama. Cementne endoproteze imaju glatko obrađene površine, dok bescementne moraju biti hrapave s mikro i makro porama na površini u koje kasnije urađuje kost.

Bescementne femoralne komponente konstruirane su tako da se zbog svoje konstrukcije na distalnom dijelu mogu ukliniti u dijafizu bedrene kosti i na taj način primarno fiksirati. Princip takve fiksacije naziva se pres-fit fiksacija. Veliki broj studija iznosi dobre rezultate endoproteza koje se fiksiraju po principu pres-fit, ali se razlikuju po obliku distalnog dijela kao što su konični ili cilindrični oblik s četiri ili više krilaca u presjeku. Također, postoje studije koje pišu o dobrim rezultatima endoproteza koje u intertrohanternom dijelu imaju mikro i makro pore čime se povećava površina gdje kost urađuje.

Prema fiksaciji bescementne acetabularne komponente razlikujemo dva tipa, a to su one koje imaju navoje na acetabulumu kako bi se mogle uvrtnuti u koštano ležište i one koje se fiksiraju po principu pres-fit. Pres-fit fiksacija bazira se na povećanoj elastičnosti koštanog ruba acetabuluma te zbog tog svojstva omogućava pritisak na acetabularnu komponentu, što rezultira zaključavanjem acetabularne komponente. Znači da je kod takvog načina fiksacije potrebno imati kvalitetnu cirkumferenciju koštanog ruba acetabuluma i potrebno je voditi računa o veličini acetabularne komponente endoproteza kako bi pritisak bio što veći.

Kod bescementnih endoproteza bilo da se radi o navoju ili o pres-fit pristupu, vrlo je važna dobra primarna fiksacija endoproteze u koštanom ležištu nakon čega slijedi uraščivanje kosti u mikro i makro pore, što nazivamo sekundarnom fiksacijom endoproteze. Težnja je da se cijeli zahvat fiksacije obavi uz što manji proces reparacije okolnoga koštanog tkiva, a to se postiže boljim oblikovanjem i poboljšanjem mehaničkih osobina endoproteze.

Cementne endoproteze dobile su naziv zbog upotrebe koštanog cementa (metilmetakrilat) kao sredstvo fiksacije. Primarna je zadaća koštanog cementa da povećava (oko 200 puta) dodirnu površinu između same endoproteze i koštanog ležišta, a time se smanjuje opterećenje po jedinici kontaktne površine. Moguće su kombinacije, a nazivamo ih hibridne endoproteze. Najčešće su kombinacije bescementna acetabularna komponenta i cementna femoralna komponenta, ali i obrnuta kombinacija, a zajedničko im je da su rezultati nakon srednje drugog praćenja prosječni.

Prema indikacijama ugradnje, endoproteze zgloba kuka možemo podijeliti na standardne ili primarne endoproteze, na revizijske ili sekundarne endoproteze te na tumorske ili specijalne endoproteze. Standardne endoproteze prema fiksaciji su cementne, bescementne i hibridne, a one se prema konstrukciji mogu podijeliti na: pokrovne endoproteze zgloba kuka, anatomske kratke endoproteze zgloba kuka te na standardne anatomske endoproteze koje su danas u najširoj primjeni i imaju najširu medicinsku indikaciju. Kod kratkih endoproteza situacija je složenija, jer ih ima više tipova, kao npr. na hrvatskom teško prevoditi nazive cementless hip stem GHE, femoral neck prosthesis (CUT intraosseus anchorege i CIGAR lateral traction screw) te thrust plate posthesis. Kod tih tipova endoproteze medicinska je indikacija također vrlo uska pa se takve endoproteze ugrađuju samo mladim bolesnicima (<50 godina) i kod onih koji imaju deformitete vrata bedrene kosti.

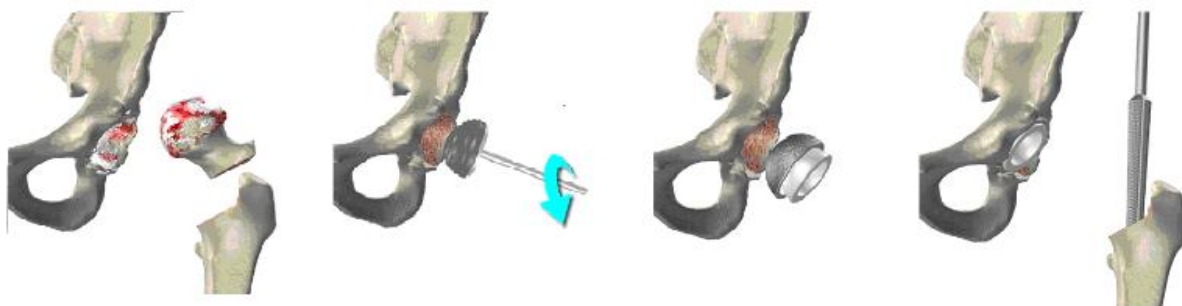
Revizijske endoproteze upotrebljava se kod rješavanja komplikacija u smislu nestabilnosti standardnih endoproteza, a češće se rabe bescementni dijelovi endoproteza.

Tumorske endoproteze posebno su oblikovane (modularne) endoproteze koje služe u rekonstruktivnoj tumorskoj kirurgiji, ali i kod opsežnih destrukcija, npr. stanja nakon infekcije kosti, periprotetičkih prijeloma kosti itd (Kolundžić i Orlić, 2011).



### 4.3. Ugradnja ednoproteze zgloba kuka

Operativni zahvat ednoproteze zgloba kuka odvija se u tri faze. Prva faza operacije počinje rezom u području bedra bolesnika kako bi se omogućio pristup glavi femura i acetabulumu. Potom se glava femura vadi iz spoja s acetabulumom, te se zglobna ploha priprema za metalno ležište uklaňanjem zglobne hrskavice posebnim medicinskim pomagalicima. Medicinskim turpijama oblikuje se femuralni kanal za prihvat endoproteze.



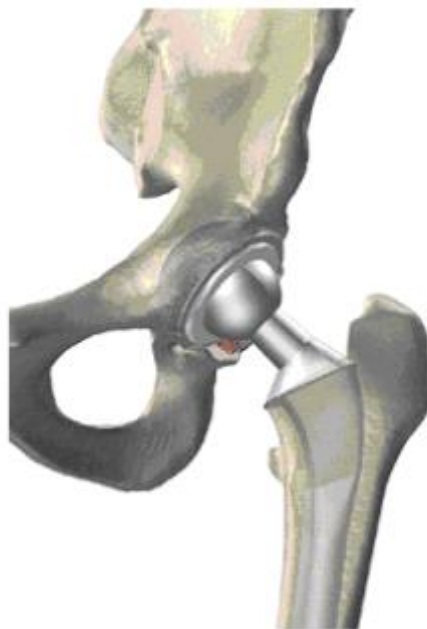
**Slika 3. Prva faza operacije ugradnje endoproteze zgloba kuka (Vorih, 2013)**

U drugoj fazi operacije trup endoproteze namješta se u prethodno oblikovani femuralni kanal. Zatim se glava endoproteze postavlja na vrat.



**Slika 4. Druga faza operacije ugradnje endoproteze zgloba kuka (Vorih, 2013)**

U trećoj i posljednjoj fazi operacijskog zahvata endoproteza zgloba kuka se fiksira i provjerava se nalijeganje glave endoproteze. Mišići i tetive se vraćaju na mjesto, a rez se zatvara šavovima (Vorih, 2013).



**Slika 5. Treća faza operacije ugradnje endoproteze zgloba kuka (Vorih, 2013)**

## 5. Kineziterapija

Cilj kineziterapije je postizanje pokretljivost zgloba kuka i jačanje mišića koji upravljaju pokretima kuka.

### 5.1. Povijest bolesti

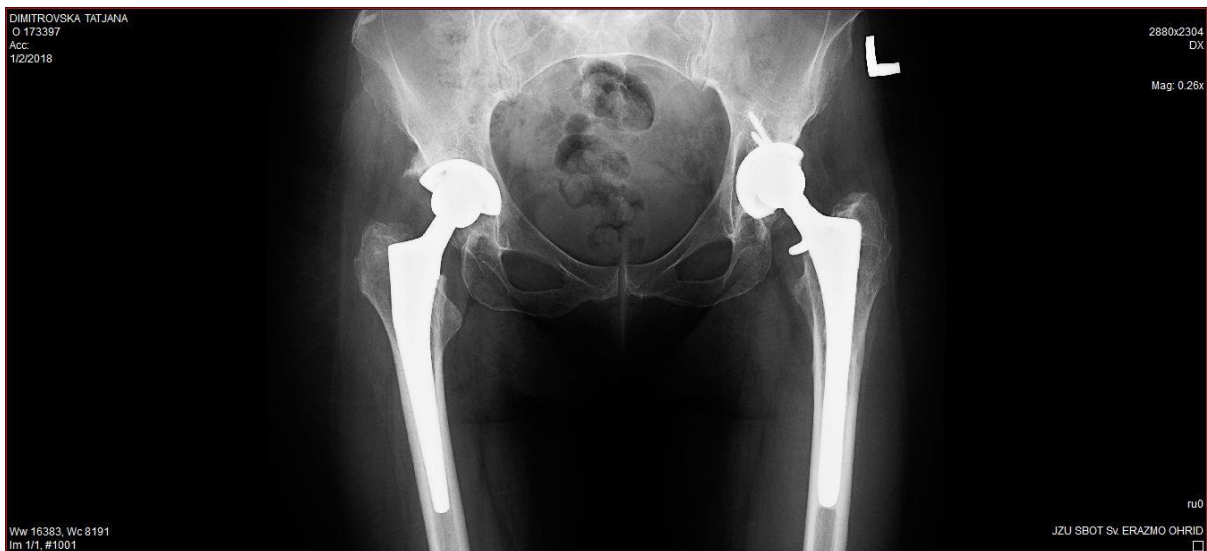Pacijentica, na temelju čije anamneze je rađen kineziterapeutski program u cilju poboljšavanja njenih motoričkih, funkcionalnih i općenito životnih sposobnosti, rođena je 1961. Dijagnosticirana joj je luksacija na lijevom kuku i subluksacija na desnom. Konzervativnom metodom pomoću remenčića liječena je u Makedoniji kada je imala godinu i pol dana. Posljedica liječenja bio je osteohondritis zbog čega je poslana na liječenje u specijalnu pedijatrijsku bolnicu Stara Gora smještenu u Novoj Gorici gdje su je nastavili liječiti konzervativnim metodama putem ekstenzija. Prvi operativni zahvat obavljen je u Ortopedskoj klinici u Ljubljani pod vodstvom izuzetnog liječničkog tima kada je imala četiri godine. Nakon operacije odlazi na fizikalnu terapiju u toplice Laško koja je bila dio programa

postoperativne rehabilitacije. Rehabilitacija je bila uspješna i vraća se kući u urednom stanju s četiri godine i devet mjeseci.

Sve do 1989. godine rekreativno se bavi plivanjem i skijanjem te redovitim vježbanjem kao i zdravim stilom života održava formu zbog čega normalno funkcionira bez bolova ili poteškoća pri hodanju. Nakon prirodnog poroda 1991. počinju se javljati bolovi u lijevom kuku koje drži pod kontrolom redovitim kineziterapeutskim programima vježbanja sve do 2000. kada se bolovi povećavaju, a hod postaje otežan. Operativnim zahvatom u Ortopedskoj Klinici u Skoplju ugrađena joj je endoproteza u zgloba kuka 3.12.2007. godine nakon koje je uslijedila uspješna rehabilitacija kao i povratak normalnom životu.

Redovitom fizikalnom terapijom i kineziološkim programima vježbanja održava normalnu funkciju kukova. Nakon pada s bicikla 4.1.2012. godine zadobila je ozljede desnog kuka i lumbalno-sakralnog dijela kralježnice zbog čega, kao za posljedicu, ima suženu zglobnu površinu zgloba kuka i displaziju kuka. Implantacija desnog zgloba kuka obavljena je u ortopedskoj bolnici Sv. Erazmo na Ohridu 25.10.2017. godine.

U prosincu 2018. godine upoznat sam sa slučajem pacijentice te joj od tada pomažem oko rehabilitacije pisanjem i provođenjem kineziterapeutskog programa na kojem se i temelji ovaj rad.



**Slika 6. Rendgenski snimak kukova**

## 5.2. Kineziterapeutski program

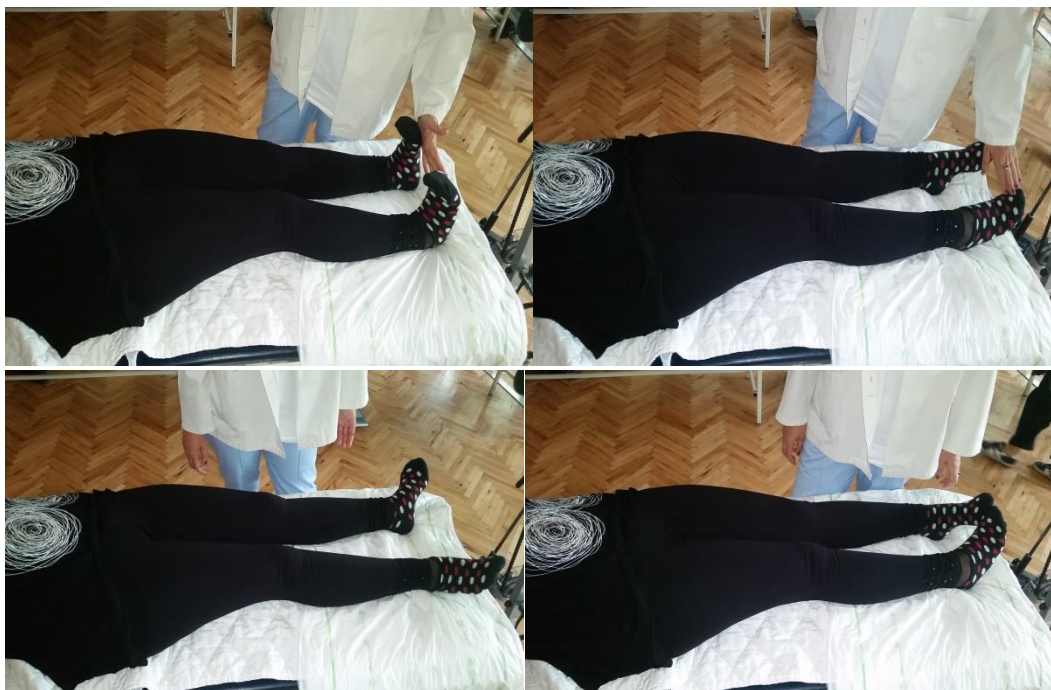Vježbe se izvode iz ležanja na leđima, trbuhu i boku, i sjedeći na kineziterapeutskom stolu. Također, planira se izvođenje vježbi uz švedske ljestve i na terapeutskom biciklu, u svrhu istezanja i jačanja mišića trbuha, donjeg djela leđa, zdjelice i nogu. Planira se vježbanje tri do četiri puta tjedno po 45-60 minuta. Uz ovaj program preporučeno je plivanje i izvođenje vježbi u vodi, vožnja bicikla i pješaćenje.

### 1. Vježba (slika 7)

Početni položaj: ležanje na leđima, ispružene noge, priručenje.

Opis vježbe: stopala rade dorzalnu fleksiju, plantarnu ekstenziju, everziju i inverziju.

Svrha vježbe: razgibavanje gležnja uz istezanje mišića potkoljenice.



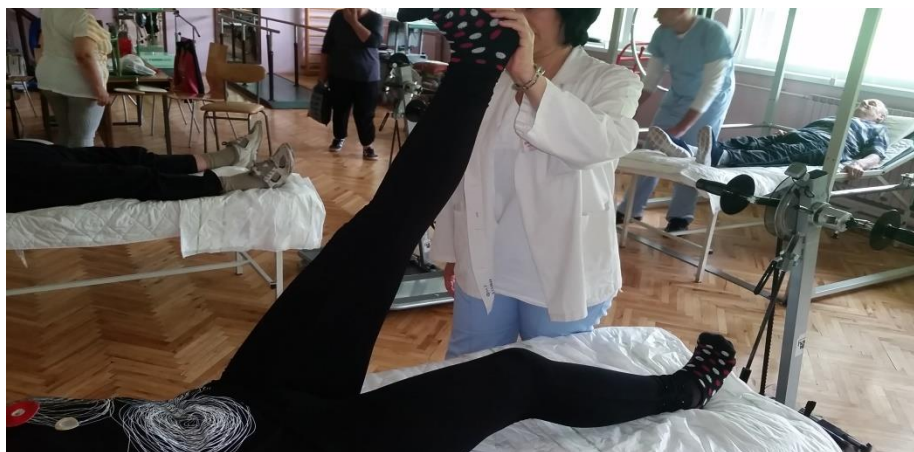**Slika 7. Dorzalna fleksija, plantarna ekstenzija, everzija i inverzija stopala**

## 2. Vježba (slika 8)

Početni položaj: ležanje na leđima, ispružene noge, priručenje.

Opis vježbe: podizanje ispružene noge uz asistenciju kineziologa, zadržati u zraku i polagano položiti u početni položaj.

Svrha vježbe: istezanje mišića nogu.



**Slika 8. Fleksija kuka sa ispruženim koljenom**

## 3. Vježba (slika 9)

Početni položaj: ležanje na leđima, ispružene noge, priručenje.

Opis vježbe: noga se podiže i savija u koljenu i kuku uz asistenciju kineziologa, zadržati nekoliko sekundi i vratiti u početni položaj.

Svrha vježbe: istezanje mišića zdjelice i stražnjeg djela natkoljenice.





**Slika 9. Fleksija kuka i koljena**

#### 4. Vježba (slika 10)

Početni položaj: ležanje na leđima, ispružene noge, priručnje.

Opis vježbe: abdukcija nore uz pomoć kineziologa.

Svrha vježbe: istežanje mišića zdjelice i natkoljenice.



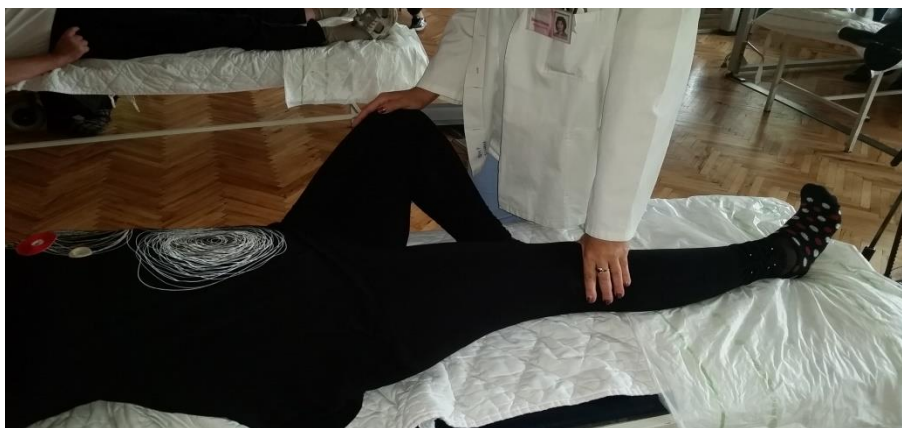**Slika 10. Abdukcija ispruženom nogom u zglobu kuka**

### 5. Vježba (slika 11)

Početni položaj: ležanje na leđima, jedna noga je savijena u koljenu i kuku a druga je ispružena, priručenje.

Opis vježbe: kineziolog lagano lateralno potiskuje koljeno savijene noge prema podu.

Svrha vježbe: istežanje mišića zdjelice.



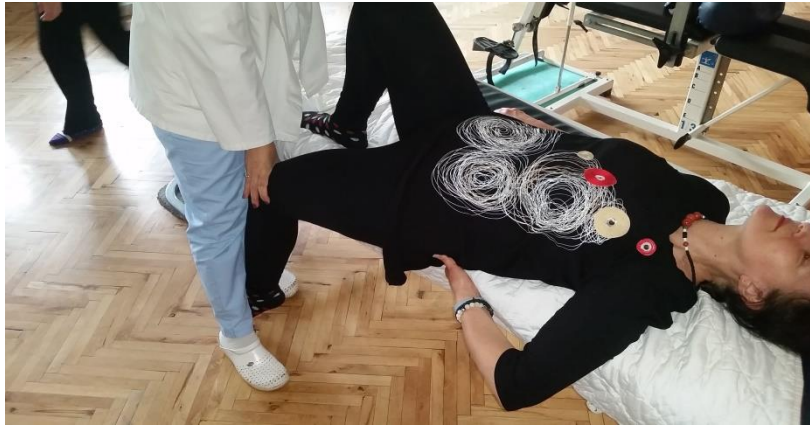**Slika 11. Abdukcija u zglobu kuka**

### 6. Vježba (slika 12)

Početni položaj: ležanje na leđima, jedna noga je savijena u koljenu i kuku i stopalom je na stolu dok druga savijena u koljenu visi izvan stola, ruke su uz tijelo.

Opis vježbe: kineziolog pritišće koljeno noge koja visi prema podu.

Svrha vježbe: istežanje m. ilipsoas.



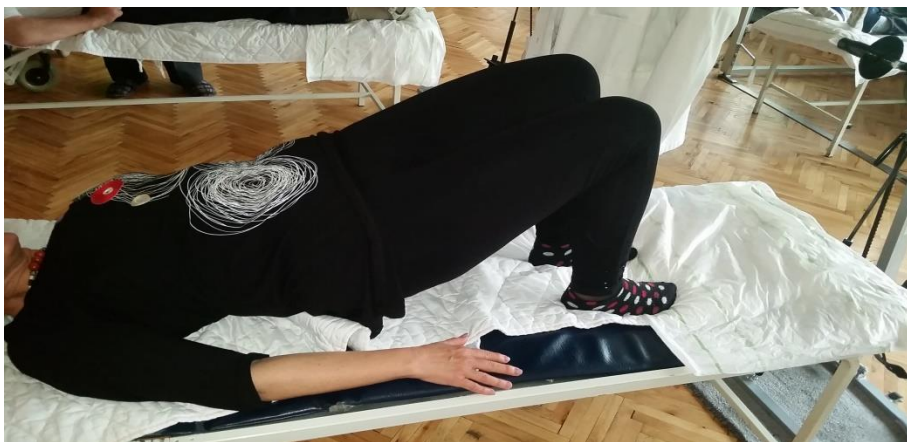**Slika 12. Ekstenzija u zglobu kuka**

7. Vježba (slika 13)

Početni položaj: ležanje na leđima, noge savijene u koljenu i kuku, ruke prislonjene uz tijelo.

Opis vježbe: podizanje kukova.

Svrha vježbe: jačanje mišića natkoljenice, mišića stražnjice i donjeg dijela leđa i trbuha.



**Slika 13. Izdržaj na lopaticama**

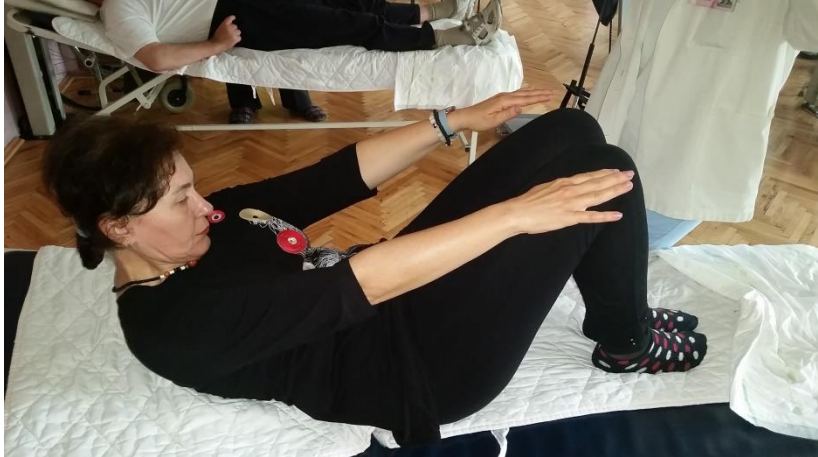

#### 8. Vježba (slika 14)

Početni položaj: ležanje na leđima, noge savijene u koljenu i kuku, ruke su položene dlanovima na natkoljenicama.

Opis vježbe: podizanje trupa iz ležanja na leđima.

Svrha vježbe: jačanje mišića trbuha.



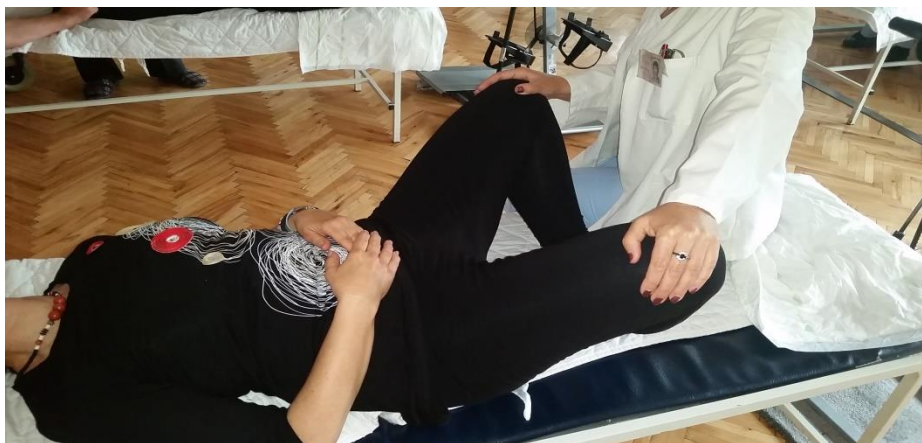**Slika 14. Podizanje trupa iz ležanja kratko**

#### 9. Vježba (slika 15)

Početni položaj: ležanje na leđima, noge savijene u koljenu i kuku, ruke prislonjene uz tijelo.

Opis vježbe: abdukcija u zglobu kuka uz asistenciju kineziologa.

Svrha vježbe: istežanje mišića zdjelice.



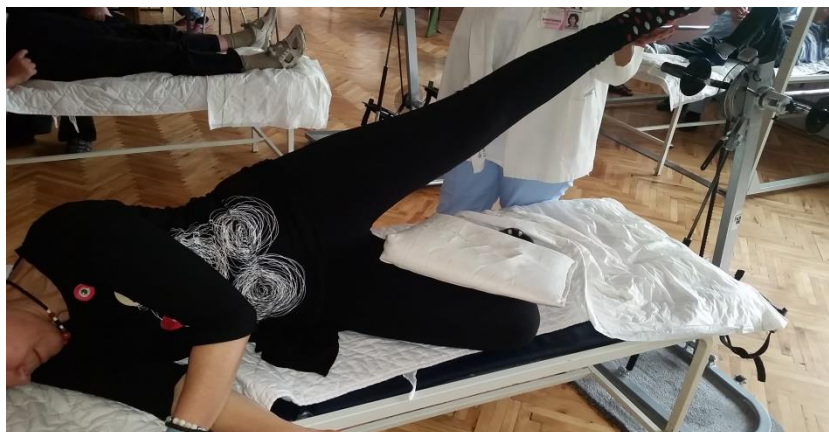**Slika 15. Abdukcija u oba zgloba kuka**

#### 10. Vježba (slika 16)

Početni položaj: ležanje na boku. Gornja noga ispružena.

Opis vježbe: abdukcija ispružene noge uz asistenciju kineziologa.

Svrha vježbe: jačanje abduktora i istežanje adukrota noge.



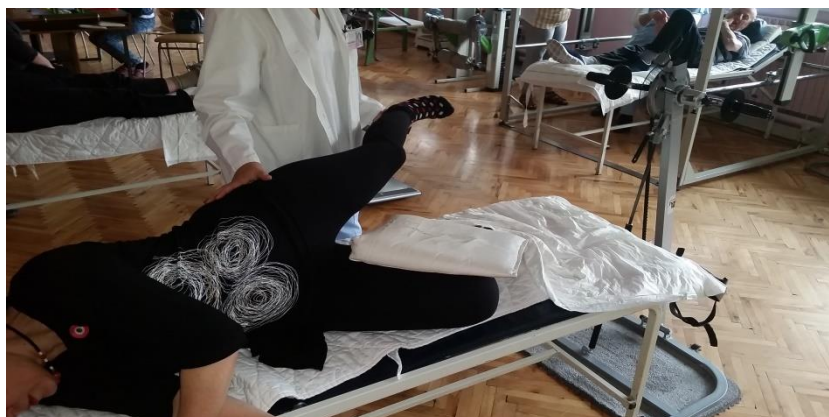**Slika 16. Abdukcija u zglobu kuka ležanjem na boku**

#### 11. Vježba (slika 17)

Početni položaj: ležanje na boku. Gornja noga ispružena i savijena u koljenu.

Opis vježbe: ekstenzija savijene noge uz pomoć kineziologa.

Svrha vježbe: istežanje mišića zdjelice i m. iliopsoas.



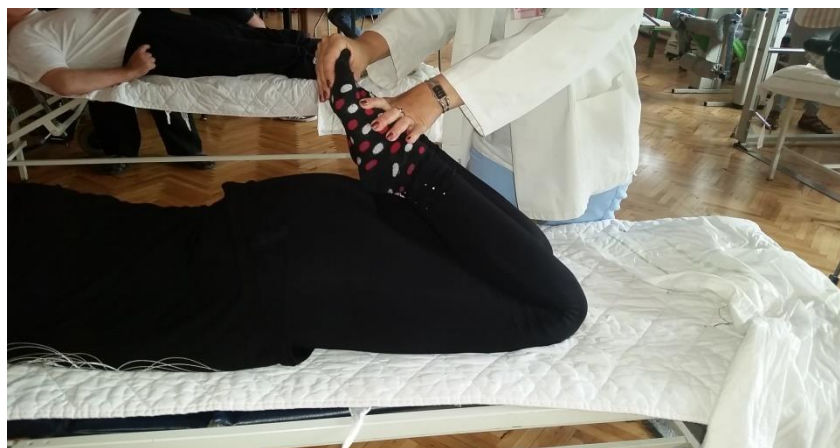**Slika 17. Ekstenzija u zglobu kuka ležanjem na boku**

## 12. Vježba (slika 18)

Početni položaj: ležanje na trbuhu, noge su ispružene, ruke su prislonjene uz tijelo

Opis vježbe: uz asistenciju kineziologa savijaju se noge u koljenu i pritišću se stopala prema stražnjici

Svrha vježbe: istežanje m. quadriceps femoris



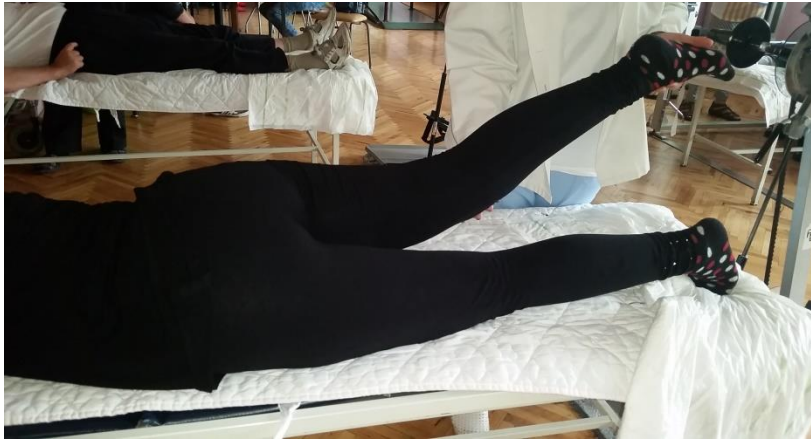**Slika 18. Fleksija koljena ležanjem na trbuhu**

## 13. Vježba (slike 19 i 20)

Početni položaj: ležanje na trbuhu, noge su ispružene, ruke su prislonjene uz tijelo.

Opis vježbe: uz asistenciju kineziologa podiže se prvo ispružena noga a onda i savijena u koljenu i vraća u početni položaj.

Svrha vježbe: istežanje mišića prednjeg dijela natkoljenice i zdjelice.



**Slika 19. Ekstenzija kuka sa ekstendiranim koljenom**



**Slika 20. Ekstenzija kuka sa flektiranim koljenom**

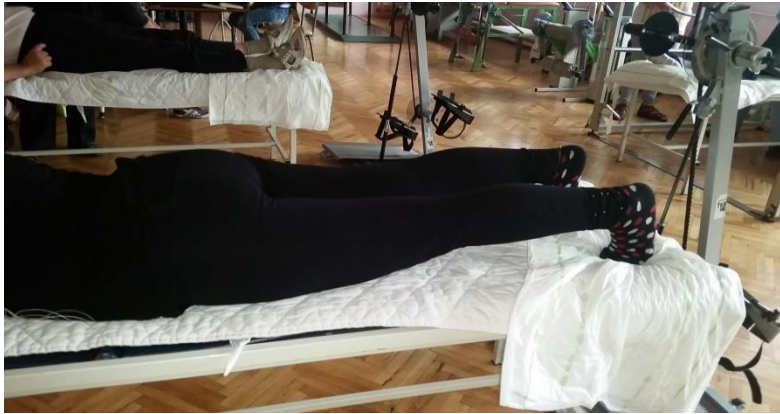#### 14. Vježba (slika 21)

Početni položaj: ležanje na trbuhu, noge su ispružene, ruke su savijene u laktu postavljene uz tijelo dlanom na stol.

Opis vježbe: podizanje ispruženih nogu do upora na rukama.

Svrha vježbe: jačanje mišića natkoljenice.





**Slika 21. Prednji izdržaj**

### 15. Vježba (slike 22 i 23)

Početni položaj: sjed na rub stola, noge su savijene u koljenu i kuku, ruke su uz tijelo dlanom postavljene na stol.

Opis vježbe: podizanje natkoljenica fleksijom u koljenom zglobu uz ili bez asistencije druge noge.

Svrha vježbe: jačanje prednjeg dijela mišića natkoljenice.



**Slika 22. Ekstenzija koljena u sjedećem položaju**



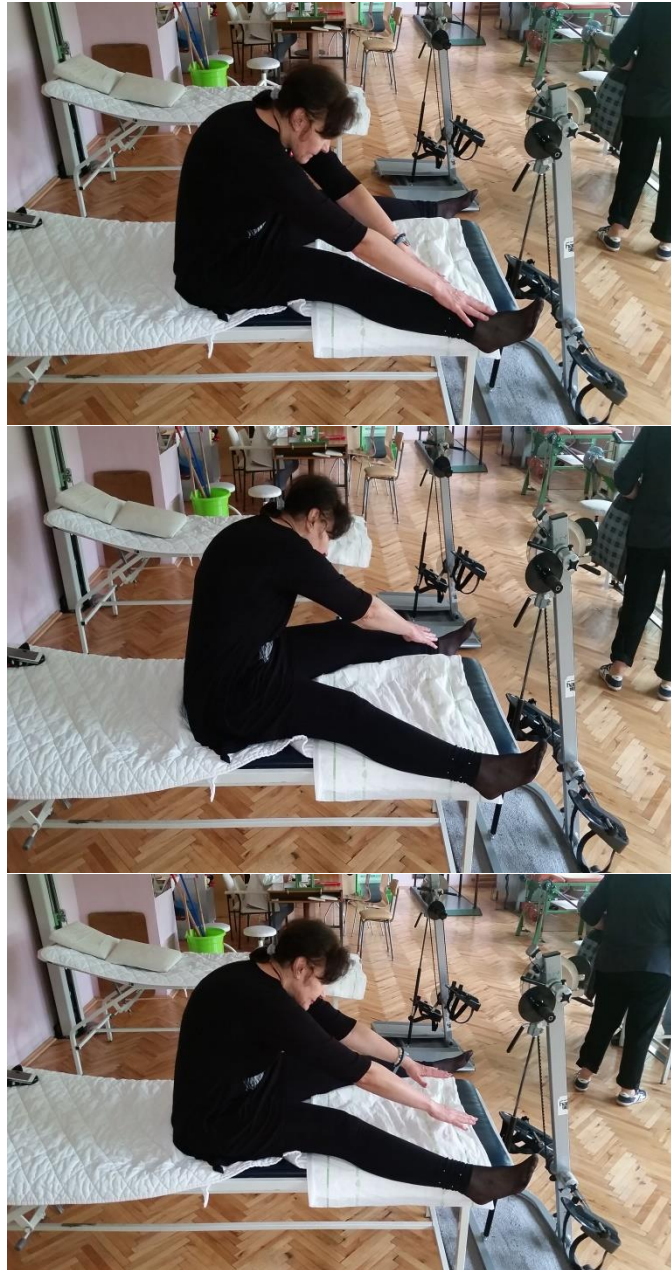**Slika 23. Ekstenzija koljena u sjedećem položaju uz pomoć druge noge**

#### 16. Vježba (slika 24)

Početni položaj: sjed raznožno, ruke u predručenju.

Opis vježbe: gornji dio tijela nagnuti naprijed pa rukama pokušati dohvatiti vrhove prstiju stopala jedne pa druge noge.

Svrha vježbe: istezanje mišića donjeg djela leđa.



**Slika 24. Pretklon iz sjedećeg položaja**

#### 17. Vježba (slika 25)

Početni položaj: u sjedećem položaju, noge su na pedala a ruke na stolu ili terapeutskom biciklu

Opis vježbe: vožnje bicikla prema naprijed i prema nazad

Svrha vježbe: povećavanje opseg pokreta u zglobu kuka i jačanje mišića nogu



**Slika 25. Pedaliranje na terapeutskom biciklu**

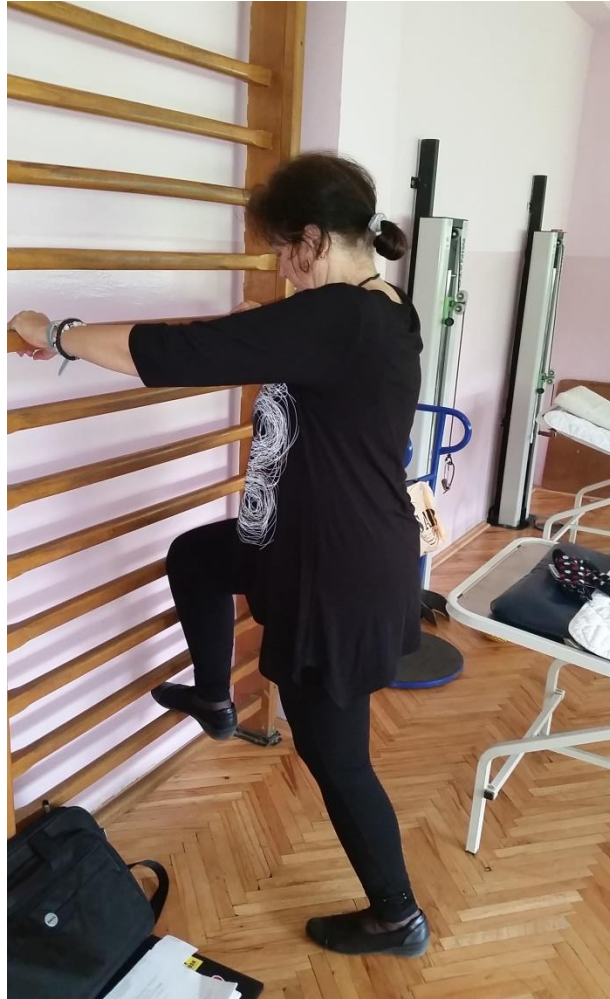18. Vježba XXXXXXXXXX

Početni položaj: uspravni stav licem prema švedskim ljestvama.

Opis vježbe: držeći se za švedskim ljestvama, jedna je noga pogrčena i stopalom postavljena na švedskim ljestvama dok je druga ispružena.

Svrha vježbe: istežanje mišića stražnjeg djela potkoljenice i natkoljenice.





Slika 26. Istezanje mišića nogu na švedskim ljestvama

## 6. ZAKLJUČAK

Kod razvojnog poremećaja kuka, kao i kod onog koji preraste u luksaciju kuka te završi operativnim zahvatom i naposljetku ugradnjom endoproteze, neophodan je kineziterapeutski program u svrhu rehabilitacije s ciljem vraćanja i održavanja funkcija kukova potrebnih za aktivno sudjelovanje u svakodnevnom životu. Rehabilitacijski postupci moraju biti usmjereni ka postizanju i kratkoročnih i dugoročnih ciljeva. Kratkoročni su neophodni za uspostavljanje, održavanje ili povećanje opsega pokreta te održavanje i povećanje mišićne snage, ali i izdržljivosti. S druge strane dugoročni moraju biti usmjereni na poboljšanje koordinacije pokreta, povećanje brzine pokreta, poboljšanje stava i položaja tijela te prevenciju različitih deformacija kao i korekciju hoda jer se u većini slučajeva javlja „gegajući“ hod zbog neravnomjernog opterećivanja nogu. Svaki se slučaj razmatra individualno zbog različitih faktora (starosna dob, stupanj oštećenosti, vrsta endoproteze) koji svaki slučaj čine specifičnim. S obzirom na mogućnosti, disciplinu i kontinuiranost rada, rehabilitacijski proces moguće je završiti u periodu od 4 do 6 mjeseci no to bi trebao biti samo uvod tj. period u kojem pacijenti usvajaju znanje o tome koliko, kako i na koji način vježbati nakon što se rehabilitacijski proces završi.

## 7. LITERATURA

1. Delimar, D. i suradnici (2010). Razvojni poremećaj kuka. Zagreb: Klinički bolnički centar Zagreb
2. Đapić, T. Bolesti dječjeg kuka. Preuzeto sa:  
<http://www.mef.unizg.hr/ortopedija/nastava/DapicBolestiDjecjegKuka.pdf>
3. Gulan, L., Đorđević, M., Legović, D. (2017). Povijesni razvoj totalne endoproteze kuka: od Johna R. Bartona do Johna Charnleyja. Medicina fluminensis Vol.53, No 1, p. 43-49 Dostupno na:  
[https://hrcak.srce.hr/index.php?show=clanak&id\\_clanak\\_jezik=255929](https://hrcak.srce.hr/index.php?show=clanak&id_clanak_jezik=255929)
4. <https://www.akromion.hr/usluge/ortopedija/kuk/dosezi-u-zamjeni-zgloba-kuka/>
5. <https://www.scribd.com/doc/54949342/ZGLOB-KUKA>
6. Jajić, I. (1983). Reumatske bolesti s vježbama za reumatičare. Beograd-Zagreb: Medicinska knjiga
7. Kolundžić, R. Orlić, D. (2011). Četrdeset odina ugradnje totalne endoproteze zgloba kuka u Hrvatskoj, u klinici za ortopediju Zagreb. Liječnički vjesnik broj: 9-10 str:343-351 Preuzeto sa: <https://lijecnicki-vjesnik.hlz.hr/lijecnicki-vjesnik/cetrdeset-godina-ugradnje-totalne-endoproteze-zgloba-kuka-u-hrvatskoj-u-klinici-za-ortopediju-zagreb-ortopedska-operacija-20-stoljeca/>
8. Platzer, W. (2003). Priručni anatomski atlas, Prvi svezak: Sustav organa za pokretanje, Medicinska naklada, Zagreb
9. Prpić, T., Rakovac, I., Butorac, Ž., Velčić Brumnjak, S., Šurdonja, A., Širola, L. (2013). Atroskopija kuka. Medicina fluminensis Vol.49, No. 3, p. 271-279 Dostupno na [https://hrcak.srce.hr/index.php?id\\_clanak\\_jezik=157623&show=clanak](https://hrcak.srce.hr/index.php?id_clanak_jezik=157623&show=clanak)
10. Ruszkowski, I., Orlić, D., Muftić, O. (1985). Endoproteza zgloba kuka. Zagreb: Medicinski fakultet.
11. Simić, S. (2007). Razvojni poremećaj kuka kod prevremeno rođene dece. Beograd: Zadužbina Andrejević

12. Vorih, M. (2013). Dinamička izdržljivost endoproteze zgloba kuka (završni rad)

Preuzeto sa <http://repositorij.fsb.hr/id/eprint/2127>